This is a digital copy of a book that was preserved for generations on library shelves before it was carefully scanned by Google as part of a project to make the world's books discoverable online.

It has survived long enough for the copyright to expire and the book to enter the public domain. A public domain book is one that was never subject to copyright or whose legal copyright term has expired. Whether a book is in the public domain may vary country to country. Public domain books are our gateways to the past, representing a wealth of history, culture and knowledge that's often difficult to discover.

Marks, notations and other marginalia present in the original volume will appear in this file - a reminder of this book's long journey from the publisher to a library and finally to you.

Usage guidelines

Google is proud to partner with libraries to digitize public domain materials and make them widely accessible. Public domain books belong to the public and we are merely their custodians. Nevertheless, this work is expensive, so in order to keep providing this resource, we have taken steps to prevent abuse by commercial parties, including placing technical restrictions on automated querying.

We also ask that you:

+ *Make non-commercial use of the files* We designed Google Book Search for use by individuals, and we request that you use these files for personal, non-commercial purposes.

+ *Refrain from automated querying* Do not send automated queries of any sort to Google's system: If you are conducting research on machine translation, optical character recognition or other areas where access to a large amount of text is helpful, please contact us. We encourage the use of public domain materials for these purposes and may be able to help.

+ *Maintain attribution* The Google "watermark" you see on each file is essential for informing people about this project and helping them find additional materials through Google Book Search. Please do not remove it.

+ *Keep it legal* Whatever your use, remember that you are responsible for ensuring that what you are doing is legal. Do not assume that just because we believe a book is in the public domain for users in the United States, that the work is also in the public domain for users in other countries. Whether a book is still in copyright varies from country to country, and we can't offer guidance on whether any specific use of any specific book is allowed. Please do not assume that a book's appearance in Google Book Search means it can be used in any manner anywhere in the world. Copyright infringement liability can be quite severe.

About Google Book Search

Google's mission is to organize the world's information and to make it universally accessible and useful. Google Book Search helps readers discover the world's books while helping authors and publishers reach new audiences. You can search through the full text of this book on the web at `http://books.google.com/`

LANE MEDICAL LIBRARY STANFORD
J25 .O76 1884 STOR
Compendium der pathologisch-anatomischen
24503400539

LANE

MEDICAL

LIBRARY

Gift of
Meyer Surgical Co

COMPENDIUM

DER

PATHOLOGISCH-ANATOMISCHEN

DIAGNOSTIK

NEBST ANLEITUNG ZUR AUSFÜHRUNG VON

OBDUCTIONEN

SOWIE VON

PATHOLOGISCH-HISTOLOGISCHEN UNTERSUCHUNGEN

VON

Dr. JOHANNES ORTH,

O. Ö. PROFESSOR DER ALLGEMEINEN PATHOLOGIE UND PATHOLOG. ANATOMIE.
DIRECTOR DES PATHOLOGISCHEN INSTITUTES IN GÖTTINGEN.

DRITTE NEU BEARBEITETE UND MIT MIKROSKOPISCHER TECHNIK VERMEHRTE AUFLAGE.

BERLIN. 1884.

VERLAG VON AUGUST HIRSCHWALD.

NW., UNTER DEN LINDEN 68.

Das Recht der Uebersetzung in fremde Sprachen bleibt vorbehalten.

LANE LIBRARY

4° 1

MEINEN LEHRERN

HERRN

EDUARD RINDFLEISCH

UND

HERRN

RUDOLF VIRCHOW

IN DANKBARER VEREHRUNG

GEWIDMET.

43481

Vorwort zur ersten Auflage.

Das Werkchen, welches ich hiermit der Oeffentlichkeit übergebe, ist aus einem praktischen Bedürfnisse hervorgegangen, welches sich besonders in Berlin, dem Sitze der Centralprüfungs-Commissionen für praktische Aerzte und Physici geltend gemacht hat, besonders seitdem nach Aufnahme der pathologischen Anatomie als selbstständigen Prüfungsgegenstandes, sowohl in theoretischer wie in praktischer Beziehung, in das Reglement für das Staatsexamen und nach Emanation des neuen Regulativs für das Verfahren der Gerichts-Aerzte bei den gerichtlichen Untersuchungen menschlicher Leichen die Anforderungen gegen früher bedeutend gesteigert worden sind. So vorzüglich auch die Handbücher der pathologischen Anatomie sind, welche wir besitzen, so haben sie doch alle ihrem Plane gemäss zu wenig Rücksicht auf die praktische Seite der pathologischen Anatomie genommen und es existirt in der That kein Buch, welches eine ausführliche Anleitung zur Ausführung von Sectionen und zugleich eine Anleitung zur Erkennung der pathologischen Veränderungen an den frischen Organen und zur Stellung der Diagnose enthielte. Nun ist ja von vorn herein klar, dass diese rein praktischen Kenntnisse auch nur durch die Praxis an der Leiche vollkommen beschafft werden können, allein um diese Praxis recht fruchtbringend zu machen, gehören theoretische Vorkenntnisse über den Gang und die Methode der Untersuchung und über die an den einzelnen Theilen überhaupt vorkommenden

Veränderungen und die sie charakterisirenden Eigenschaften, um so mehr als die meisten sowohl der Studirenden wie der Aerzte im Allgemeinen nur wenige Gelegenheit zu praktischer Uebung haben. Diese Vorkenntnisse für die Praxis möchte ich in diesem Buche geben und ich wünschte, dass dasselbe auch von diesem Gesichtspunkte aus beurtheilt werden möchte.

Durch eine mehrjährige Lehrthätigkeit nach beiden Richtungen hin, habe ich einige Erfahrung über diejenigen Punkte, welche den Studirenden und Aerzten am meisten Schwierigkeiten machen, sowie über die Irrthümer, welche am leichtesten begangen werden, ich habe mich deshalb bemüht, gerade diese Punkte recht klar zu stellen und vor diesen Irrthümern zu bewahren. Die Folge davon ist gewesen, dass manche, anscheinend geringfügigere Dinge vielleicht ausführlicher und weitläufiger erörtert worden sind, als andere, wichtigere — eine Unregelmässigkeit, welche ich eben durch die Rücksicht auf das praktische Bedürfniss zu entschuldigen bitte.

Sowohl bei der Eintheilung des Stoffes, als auch bei den Angaben über die Ausführung der Section habe ich mich an das neue preussische Regulativ für Gerichts-Aerzte gehalten, welches übrigens genau dieselbe Sectionsmethode vorschreibt, wie sie seit lange im pathologischen Institute in Berlin geübt wird. In dem diagnostischen Theile habe ich nicht nur die makroskopischen, sondern auch die mikroskopischen Verhältnisse besprochen, letztere aber nur in soweit, als sie sich bei der frischen Untersuchung oder doch ohne weitläufigere Vorbereitungen verificiren lassen. Wer ausführlichere Untersuchungen anstellen will, findet in den betreffenden Lehrbüchern das Nöthige.

Damit ich bei der Geneigtheit, welche leider heutigen Tages vielfach in der wissenschaftlichen Welt besteht, bei den Mitarbeitern im Felde der Wissenschaft immer die schlimmsten Absichten vorauszusetzen, nicht den falschen Verdacht errege, als habe ich durch Weglassen des Namens irgend Jemandes Verdienste schmälern

wollen, erkläre ich hiermit, dass ich nur im Interesse des Raumes und des rein praktischen Zweckes dieses Buches die Aufführung der Namen der Autoren auf wenige Fälle beschränkt habe und dass ich durchaus keinen Anspruch darauf mache, dass alle in dem Buche enthaltenen Angaben als eigene Original-Beobachtungen resp. Erklärungen anzusehen seien. Ich habe wohl kaum nöthig zu bemerken, dass ich vorzugsweise die neueren, in das hier behandelte Thema einschlagenden Lehrbücher von Virchow, Rindfleisch, Klebs, Rokitansky, Förster etc. benutzt habe.

Berlin, 1. Mai 1876.

J. Orth.

Vorwort zur dritten Auflage.

Die Veränderungen, welche diese neue Auflage des Compendiums erfahren hat, sind wesentlich zweierlei Art. Einmal habe ich die Uebersichten über die einzelnen Erkrankungen jedes Organes etwas strenger systematisch geordnet und so vervollständigt, dass dieselben einen Grundriss der gesammten pathologischen Anatomie darstellen. Dann habe ich nicht nur allgemeine, sondern, wo es nöthig oder wünschenswerth schien, auch specielle Anweisungen zur mikroskopischen Untersuchung der veränderten Organe und der Krankheitsproducte gegeben. Die Fortschritte, welche insbesondere die Parasitenlehre in den letzten Jahren gemacht hat, verlangen es gebieterisch, dass auch der praktische Arzt und der Student sich mit den Methoden des Nachweises der verschiedenen Parasiten bekannt mache und wenn ich dazu eine Anleitung geben wollte, so mussten auch die übrigen mikroskopischen Untersuchungen mit berücksichtigt werden. Ich

habe mich dabei nicht bloss an die Untersuchung von Leichentheilen gehalten, sondern auch Anleitung zur Untersuchung des Blutes, der Sputa, des Harnes, der Fäces, der Exsudate etc. des Lebenden gegeben, so dass man also auch für die sog. klinische Mikroskopie Anleitung finden wird.

Durch alle diese Veränderungen ist freilich das Compendium etwas voluminös geworden, dafür aber ist es auch zu vielseitiger Verwendung geeignet, und — wer vieles bringt, wird Manchem etwas bringen.

Göttingen, Herbst 1883.

J. Orth.

Inhalts-Verzeichniss

zugleich kurze Recapitulation des Ganges der Obduction.

Seite

Einleitung 1
Vorbereitungen zur Section 2
Instrumente zur Section 3
Instrumente und Chemikalien zur mikroskopischen Untersuchung.
Allgemeine mikroskopische Technik 5

Specieller Theil.

A. Aeussere Besichtigung.

1. Aeussere Untersuchung des Körpers im Allgemeinen 26
a. Allgemeine Körperverhältnisse . . . . . —
b. Die Zeichen des Todes und der Verwesung 28
2. Aeussere Untersuchung der einzelnen Körpertheile 30
a. Grössen- und Gestaltsveränderungen . . . . . —
b. Farbenveränderungen 31
3. Aeussere Untersuchung neugeborener Kinder . . . . . —
4. Krankheiten der Haut und des Unterhautgewebes 33
a. Allgemeine Veränderungen . . . . . —
1. der Epidermis . . . . . —
2. der Cutis 34
b. Die einzelnen Erkrankungen . . . . . —
1. Bildungsanomalien . . . . . —
2. Circulationsstörungen 35
3. Entzündungen 36
a. herdweise . . . . . —
b. diffuse 38
4. Specifische Entzündungen (infectiöse Granulationsgeschwülste) 39
a. Syphilis . . . . . —
b. Scrofulös-tuberculöse Affectionen 40
c. Lupus 41
d. Lepra 43
e. Rotz . . . . . —

Seite

5. Progressive Ernährungsstörungen 44
   a. Hypertrophien . . . . . —
   b. Geschwülste 46
      1. Bindesubstanzgeschwülste . . . . . —
      2. Epitheliale Geschwülste 50
      3. Gefässgeschwülste 55
      4 Teratoide Geschwülste 56
6. Regressive Veränderungen 57
7. Parasiten 61
8. Besondere Erkrankungen der epithelialen Anhangsgebilde 64

B. Innere Besichtigung.

I. Rückenmarkshöhle 67
a. Weichtheile und Knochen 68
b. Rückenmark und seine Häute . . . . . —
   a. Allgemeine Verhältnisse 69
   b. Die einzelnen Erkrankungen 70
      1. der Dura mater . . . . . —
      2. der Pia mater 71
      3. des Rückenmarks . . . . . —

II. Kopfhöhle 75
1. Periost 76
2. Knochen von aussen . . . . . —
   a. Allgemeine Verhältnisse . . . . . —
   b. Die einzelnen Erkrankungen 78
3. Knochen von innen 80
4. Dura mater der Convexität von aussen 81
   a. Die Haut selbst . . . . . —
   b. Sinus longitudinalis 83
5. Dura mater der Convexität von innen 84
   a. Allgemeine Verhältnisse . . . . . —
   b. Die einzelnen Erkrankungen 85
      1. Entzündungen . . . . . —
      2. Neoplasmen 87
6. Pia mater der Convexität . . . . . —
   a. Allgemeine Verhältnisse . . . . . —
   b. Die einzelnen Erkrankungen 88
      1. Blutungen . . . . . —
      2. Entzündungen 89
      3. Geschwülste 91
      4. Parasiten . . . . . —
7. Herausnahme des Gehirns 92
8. Pia mater der Basis 93
   a. Grosse Gefässe derselben . . . . . —

Seite

b. Die Pia selbst 95
9. Gehirn von aussen 97
10. Innere Untersuchung des Gehirns 101
a. Ventrikel des Grosshirns . . . . . —
1. Abnormer Inhalt (Erweiterung) 102
2. Ependym . . . . . —
3. Tela und Plexus chorioidei 104
b Section des Grosshirns . . . . . —
1. Section der Hemisphären . . . . . —
2. Section der grossen Ganglien 106
c. Vierter Ventrikel . . . . . —
d. Kleinhirn 107
e. Pons und Medulla oblongata . . . . . —
f. Andere Methoden der Gehirnsection 108
g. Erkrankungen des Gehirns 110
1. Missbildungen . . . . . —
2. Circulationsstörungen . . . . . —
3. Entzündungen 112
4. Progressive Ernährungsstörungen 114
5. Regressive Ernährungsstörungen 117
6. Parasiten 120
11. Dura mater und Knochen der Basis 121
12. Gesicht 122
a. Parotis . . . . . —
b. Gesichtsknochen 123
13. Nasenhöhle 124
14. Augen 126
a. Retina 127
b. Chorioidea . . . . . —
c. Opticus 128
15. Gehörorgan . . . . . —

III. Brust- und Bauchhöhle 129
1. Aeussere Weichtheile 131
a. Panniculus 132
b. Muskeln . . . . . —
1. Allgemeine Verhältnisse . . . . . —
2. Die einzelnen Erkrankungen . . . . . —
a. Hämorrhagien . . . . . —
b. Entzündungen . . . . . —
c. Geschwülste 134
d. Parasiten . . . . . —
c. Brustdrüse 136
a. Allgemeines . . . . . —
b. Die einzelnen Erkrankungen 137

Seite

2. Inspection der Bauchhöhle 140
   a. Lage der Organe 140
   b. Farbe (Blutgehalt) 143
   c. Abnormer Inhalt 144
      1. Transsudate . . . . . —
      2. Exsudate 145
      3. Hämorrhagien 146
      4. Speisetheile 147
      5. Freie Körper . . . . . —
   d. Zwerchfellstand . . . . . —

a. Section der Brusthöhle 148

1. Brustkorb von aussen . . . . . —
   a. Allgemeine Verhältnisse . . . . . —
   b. Die einzelnen Knochen 149
2. Eröffnung des Brustkorbes 150
3. Knochen des Brustbeins von innen 151
   a. Sternum . . . . . —
   b. Rippen . . . . . —
   c. Sternoclaviculargelenk und Clavicula 153
4. Inspection der Brusthöhle . . . . . —
   a. Beschaffenheit der vorliegenden Lungentheile . . . . —
   b. Pleurahöhlen . . . . . —
5. Mittelfell und sein Inhalt 154
   a. Bindegewebe . . . . . —
   b. Mediastinale Lymphdrüsen . . . . . —
   c. Thymusdrüse 155
6. Herzbeutel . . . . . —
   a. Inhalt 156
   b. Erkrankungen 157
      1. Entzündungen . . . . . —
      2. Tuberkel 159
      3. Metastatische Geschwülste 160
   c. Subpericardiales Fettgewebe . . . . . —
7. Herz . . . . . —
   a. Aeussere Untersuchung . . . . . —
   b. Eröffnung in situ 162
   c. Blut 163
      1. Gerinnungserscheinungen . . . . . —
      2. Farbe 164
      3. Störung des gegenseitigen quantitativen Verhältnisses der einzelnen Bestandtheile 165
      4. Beimischung abnormer körperlicher Gebilde . . 168
         a. Zellige Elemente . . . . . —
         b. Farbstoffe . . . . . —
         c. Fett 169

Seite

d. Gasbläschen 169
e. Niedere Organismen . . . . . —
d. Herausnahme und weitere Eröffnung 172
e. Innere Untersuchung des Herzens 173
1. Allgemeine Verhältnisse . . . . . —
2. Die einzelnen Erkrankungen 175
a. Missbildungen . . . . . —
b. Circulationsstörungen 178
c. Entzündungen . . . . . —
α) Myocarditis . . . . . —
1. parenchymatöse . . . . . —
2. eiterige 179
3. fibröse . . . . . —
β) Endocarditis 181
1. granulirende (verrucöse) . . . . —
2. fibröse 182
3. diphtheroide (ulceröse) 183
d. Specifische Entzündungen 185
e. Progressive Ernährungsstörungen . . . 186
f. Regressive Ernährungsstörungen 187
g. Abnormer Inhalt, Fremdkörper, Parasiten . 191
Anfangstheil der Aorta u. Arter. coronariae 192
8. Lungen 193
a. Lungenpleura 194
b. Aeussere Untersuchung der einzelnen Lungenabschnitte 196
c. Innere Untersuchung der Lungen 199
1. Allgemeine Verhältnisse . . . . . —
2. Die einzelnen Erkrankungen 201
α) des Parenchyms und der kleinsten Bronchien 202
a. Circulationsstörungen . . . . . —
b. Entzündungen 207
1. fibrinöse 208
2. katarrhalische 211
3. eiterige 214
4. käsige 217
5. productive (Cirrhose) 219
c. Specifische Entzündungen 221
1. allgemeine disseminirte Tuberkulose . —
2. partielle disseminirte Tuberkulose . . 222
3. localisirte primäre Tuberkulose . . . —
Syphilis etc. 224
d. Progressive Ernährungsstörungen . . . —
e. Regressive Ernährungsstörungen 226
Lungenschwindsucht 231

Seite

f. Abnormitäten des Luftgehalts, Fremdkörper. Parasiten 232
β) der grösseren Bronchien 235
γ) der Lungengefässe 238
δ) der bronchialen Lymphdrüsen 240
9. Rippenpleura und hintere Abschnitte der Rippen 241
10. Halsorgane 242
a. Sectionsmethode . . . . . —
b. Untersuchung der einzelnen Theile 243
1. Grosse Gefässe und Nerven . . . . . —
2. Mundhöhle und Pharynx 245
3. Oesophagus 252
a. Allgemeine Verhältnisse . . . . . —
b. Die einzelnen Erkrankungen 253
4. Kehlkopf und Trachea 255
a. Allgemeines . . . . . —
b. Die einzelnen Erkrankungen 256
Untersuchung der Sputa 261
5. Submaxillardrüsen 264
6. Schilddrüse 265
7. Lymphdrüsen des Halses 267
11. Tiefe Halsmuskeln und Halswirbelsäule . . . . . —
12. Athemprobe bei neugeborenen Kindern 268
b. Section der Bauchhöhle 269
1. Peritoneum der vorderen Bauchwand 270
2. Netz 271
3. Milz 274
a. Aeussere Untersuchung 275
1. Allgemeine Verhältnisse . . . . . —
2. Milzkapsel 277
b. Innere Untersuchung 278
1. Allgemeine Verhältnisse . . . . . —
2. Die einzelnen Erkrankungen 280
a. Missbildungen . . . . . —
b. Circulationsstörungen . . . . . —
c. Entzündungen 282
d. Specifische Entzündungen 286
e. Geschwülste 287
f. Regressive Ernährungsstörungen . . . . —
g. Fremdkörper, Parasiten 289
4. Nieren und Nebennieren 290
a. Nebennieren 291
b. Nieren 293
1. Nierenkapseln 294
2. Aeussere Untersuchung des Parenchyms 295

Seite

a. Allgemeine Verhältnisse 295
b. Die besonderen Veränderungen 296
3. Innere Untersuchung des Parenchyms 299
a. Allgemeine Verhältnisse . . . . . —
b. Die einzelnen Erkrankungen 301
1. Missbildungen . . . . . —
2. Circulationsstörungen 302
3. Entzündungen 305
a. eiterige . . . . . —
b. degenerative 309
c. Glomerulo-Nephritis 311
d. interstitielle productive 312
4. Specifische Entzündungen 314
5. Progressive Ernährungsstörungen . . 316
6. Regressive Ernährungsstörungen . . . 318
7. Fremdkörper, Parasiten 323
a. Kalk-Infarct . . . . . —
b. Harnsäure-Infarct . . . . . —
c. Hämoglobin-Infarct 324
d. Bilirubin-Infarct 325
Gallertcylinder 326
Cystenbildungen 327
Parasiten . . . . . —
4. Kelche, Becken, Ureteren 328
5. Beckenorgane 331
a. Blaseninhalt . . . . . —
b. Allgemeine Sectionsmethode 334
c. Blase und Harnröhre 336
1. Blase . . . . . —
a. Allgemeine Verhältnisse . . . . . —
b. Die einzelnen Erkrankungen 337
2. Harnröhre 341
d. Penis 343
e. Prostata 345
f. Samenbläschen und Samenleiter 348
g. Hoden, Nebenhoden und Samenstrang 349
1. Samenstrang und Tunica vaginalis propria . . —
2. Aeussere Untersuchung des Hodens u. Nebenhodens 352
3. Innere Untersuchung des Hodens u. Nebenhodens —
h. Vulva 357
i. Scheide 359
1. Allgemeine Verhältnisse 360
2. Die einzelnen Erkrankungen 361
k. Uterus 365
1. Aeussere Untersuchung . . . . . —

Seite
2. Innere Untersuchung 368
a. Allgemeine Verhältnisse . . . . . —
b. Die einzelnen Erkrankungen 371
1. Missbildungen . . . . . —
2. Circulationsstörungen 372
3. Entzündungen 373
4. Specifische Entzündungen 380
5. Progressive Ernährungsstörungen . . 381
6. Regressive Ernährungsstörungen . . . 388
7. Parasiten 389
l. Parametrien und breite Mutterbänder . . . . . —
m. Tuben 391
n. Ovarien 393
a. Aeussere Untersuchung . . . . . —
b. Innere Untersuchung 394
1. Follikel . . . . . —
2. Stroma 396
3. Geschwülste 397
o. Becken-Peritoneum 401
Extrauterinschwangerschaften 403
p. Mastdarm 404
a. Allgemeine Verhältnisse . . . . . —
b. Die einzelnen Erkrankungen 405
1. Angeborene Veränderungen . . . . . —
2. Circulationsstörungen 406
3. Entzündungen . . . . . —
4. Specifische Entzündungen 407
5. Progressive Ernährungsstörungen . . . 409
6. Duodenum und Magen 411
a. Aeussere Untersuchung . . . . . —
1. Allgemeine Verhältnisse . . . . . —
2. Veränderungen der Serosa 413
b. Innere Untersuchung 415
1. Inhalt . . . . . —
2. Duodenalschleimhaut 418
3. Magenschleimhaut . . . . . —
a. Allgemeine Verhältnisse 419
b. Die einzelnen Erkrankungen 422
1. Circulationsstörungen . . . . . —
2. Entzündungen 423
3. Infectiöse Granulationsgeschwülste . . 425
4. Progressive Ernährungsstörungen . . 426
5. Regressive Ernährungsstörungen . . . 429
6. Abnormer Inhalt, Parasiten, Fremdkörper 433

Seite

c. Untersuchung des Magens bei Vergiftungen 433
1. Untersuchungsmethode . . . . . —
2. Die durch Gifte erzeugten Veränderungen . . . 435
7. Ligamentum hepato-duodenale 438
a. Ductus choledochus . . . . . —
b. Pfortader 440
8. Gallenblase und Leber 441
a. Gallenblase . . . . . —
1. Aeussere Untersuchung . . . . . —
a. Allgemeine Verhältnisse . . . . . —
b. Serosa 442
2. Innere Untersuchung 443
a. Inhalt . . . . . —
b. Wandung 445
b. Porta hepatis, besonders portale Lymphdrüsen 446
c. Leber 447
1. Aeussere Untersuchung . . . . . —
a. Allgemeine Verhältnisse . . . . . —
b. Leberkapsel 451
2. Innere Untersuchung 452
a. Allgemeine Verhältnisse . . . . . —
1. des Parenchyms im Ganzen . . . . —
2. der einzelnen Acini 454
b. Die einzelnen Erkrankungen 456
1. Circulationsstörungen . . . . . —
2. Entzündungen 459
a. parenchymatös-degenerative . . . —
b. eiterige 462
c. productive (Cirrhose) 465
3. Infectiöse Granulationsgeschwülste . . 469
4. Progressive Ernährungsstörungen . . 471
5. Regressive Ernährungsstörungen . . . 475
a. Atrophien . . . . . —
b. Amyloid 476
6. Fremdkörper (Infiltrationszustände), Parasiten 478
a. Fettinfiltration . . . . . —
b. Icterus 480
c. Pigmentinfiltration 481
d. Parasiten. . . . . —
9. Pancreas 484
a. Drüsenparenchym . . . . . —
b. Ausführungsgänge 486
10. Ganglion coeliacum . . . . . —
11. Mesenterium 487

Seite

a. Bindegewebe desselben 487
b. Mesenteriale Lymphdrüsen 488
c. Grosse Gefässe des Mesenteriums 490
12. Darm 491
a. Aeussere Untersuchung . . . . . —
1. Allgemeine Verhältnisse . . . . . —
2. Serosa 493
b. Eröffnung des Darmes 496
c. Darminhalt (Untersuchung der Fäces Lebender) . . . 498
1. Allgemeine Verhältnisse . . . . . —
2. Abnorme Beimengungen (einschl. Parasiten) . . 500
d. Darmwandung, besonders Schleimhaut 508
1. Allgemeine Verhältnisse . . . . . —
2. Die einzelnen Erkrankungen 510
a. Missbildungen . . . . . —
b. Circulationsstörungen 511
c. Entzündungen 512
1. Katarrh . . . . . —
2. Phlegmone 514
3. Enteritis follicularis . . . . . —
4. E. fibrinosa et diphtherica 516
d. Specifische Entzündungen 519
1. Scrofulös-tuberkulöse E. . . . . —
2. Typhus 523
3. Syphilis 527
e. Progressive Ernährungsstörungen . . . —
f. Regressive Ernährungsstörungen 528
g. Continuitätsstörungen 529
Wurmfortsatz 536
13. Grosse Gefässe und die sie begleitenden Lymphdrüsen . . . 532
a. Venen . . . . . —
1. Thrombose . . . . . —
2. Entzündung 536
3. Specifische Entzündungen . . . . . —
4. Varicen 537
b. Arterien, besonders Aorta . . . . . —
1. Allgemeine Verhältnisse 538
2. Die einzelnen Erkrankungen 539
a. Angeborene Veränderungen . . . . . —
b. Entzündungen . . . . . —
c. Specifische Entzündungen 543
d. Progressive Ernährungsstörungen . . . . —
e. Regressive Metamorphosen . . . . . —
f. Abnormer Inhalt 545
g. Aneurysmata 546

Seite

c. Retroperitoneale Lymphdrüsen 549
d. Ductus thoracicus . . . . . —
14. Innere Muskeln des Rumpfes 550
a. Diaphragma . . . . . —
b. Ileopsoas 551
15. Wirbelsäule von innen 552
a. Allgemeine Verhältnisse . . . . . —
b. Die einzelnen Erkrankungen 553
16. Knöchernes Becken 554
a. Allgemeine Verhältnisse . . . . . —
b. Die einzelnen Erkrankungen 556

IV. Extremitäten 557
1. Lymphdrüsen . . . . . —
a. Circulationsstörungen . . . . . —
b. Entzündungen 558
c. Specifische Entzündungen 560
d. Progressive Ernährungsstörungen . . . . . —
e. Regressive Ernährungsstörungen 561
f. Fremdkörper, Parasiten 562
2. Lymphgefässe 563
3. Blutgefässe . . . . . —
4. Nerven . . . . . —
5. Muskeln 567
a. Allgemeine Verhältnisse . . . . . —
b. Die einzelnen Erkrankungen 568
1. Circulationsstörungen . . . . . —
2. Entzündungen . . . . . —
a. parenchymatös-degenerative . . . . . —
b. interstitielle eiterige 569
c. interstitielle productive 570
3. Specifische Entzündungen 571
4. Progressive Ernährungsstörungen . . . . . —
5. Regressive Ernährungsstörungen 572
6. Parasiten 573
6. Gelenke 574
a. Aeussere Untersuchung . . . . . —
b. Innere Untersuchung 575
1. Inhalt 576
2. Innere Gelenkbänder . . . . . —
3. Synovialhaut 577
4. Gelenkflächen 578
a. Knorpel . . . . . —
b. Knöcherne Gelenkenden 580
c. Gelenkpfannen 581

Seite

5. Die einzelnen Erkrankungen d. Gelenke im Ganzen 582
a. Circulationsstörungen . . . . . —
b. Entzündungen . . . . . —
c. Geschwülste 588
d. Abnorme Stellungen 589
7. Knochen 590
1. Allgemeine Untersuchung der Knochen im Ganzen . . 591
2. Untersuchung der einzelnen Bestandtheile der Knochen 593
a. Periost . . . . . —
1. Allgemeine Verhältnisse . . . . . —
2. Die einzelnen Erkrankungen . . . . . —
a. Entzündungen . . . . . —
b. Geschwülste 595
b. Tela ossea 597
1. Allgemeine Verhältnisse . . . . . —
a. Oberfläche . . . . . —
b. Durchschnitt 598
2. Die einzelnen Erkrankungen 599
a. Entzündungen . . . . . —
b. Geschwülste 601
c. Regressive Ernährungsstörungen . . . 602
c. Mark 603
1. Allgemeine Verhältnisse . . . . . —
2. Die einzelnen Erkrankungen . . . . . —
a. Circulationsstörungen 604
b. Entzündungen . . . . . —
c. Specifische Entzündungen 605
d. Progressive Ernährungsstörungen . . 606
e. Regressive Ernährungsstörungen . . . 607
3. Erkrankungen der Knochen im Ganzen 608
a. Continuitätstrennungen . . . . . —
b. Rachitis und Osteomalacie 609
c. Entzündungen 611
d. Syphilis . . . . . —
e. Geschwülste 612
Register 613

Einleitung.

Die Oeffnung einer menschlichen Leiche kann in verschiedener Absicht vorgenommen werden und je nach der Absicht kann auch die Methode eine verschiedene sein. Soll bloss die im Leben gestellte Diagnose bestätigt oder eine bestehende Unklarheit über den Zustand eines oder selbst einiger Organe aufgeklärt werden, so genügt es, die betreffenden Theile ohne Rücksicht auf die übrigen herauszuschneiden und zu untersuchen. Sobald man aber nicht bloss die nächsten Bedürfnisse des Praktikers befriedigen, sondern sich vom Standpunkte der pathologischen Anatomie über den Zustand des Körpers unterrichten will, so muss man in ganz methodischer Weise den ganzen Körper untersuchen, weil man nur so sich ein Bild über die Gesammtveränderungen, welche irgend eine Krankheit im Körper bewirkt, verschaffen kann, nur so die Combinationen verschiedener Erkrankungen, die latenten krankhaften Veränderungen an diesem oder jenem Organe u. s. w. kennen zu lernen vermag. Drittens kann eine Obduction vorgenommen werden, um über die unbekannte Todesursache oder über die unbekannte Krankheit Aufschlüsse zu geben und hierbei muss natürlich erst recht eine genaue und methodische Untersuchung vorgenommen werden, weil sonst zu leicht ein wichtiger Punkt übersehen werden könnte. Es deckt sich zum Theil mit dieser Gruppe die vierte, bei welcher für gerichtliche Zwecke die Obduction ausgeführt wird. Man hat früher die gerichtlichen Sectionen in Gegensatz gebracht zu den sogenannten pathologischen und die Untersuchung der Organe auf pathologische Veränderungen, die nicht direct mit der gerichtlichen Frage zusammenhängen, vernachlässigt, allein mit Unrecht, da man nie vorher wissen kann, welche Wichtigkeit die krankhaften Zustände irgend eines Organes im Laufe der Untersuchung noch erlangen können

und da es später nur dann möglich ist, über die Todeskrankheit, die Todesursache, die Zustände einzelner Organe u. s. w. ein sachverständiges Urtheil abzugeben, wenn bei der Obduction das Verhalten sämmtlicher Organe genau eruirt worden ist. Es haben deshalb die neuen deutschen Regulative für das Verfahren der Gerichtsärzte eine genaue methodische Untersuchung und Beschreibung sämmtlicher Theile der Leiche nach allen Richtungen hin vorgeschrieben und es ist also jetzt eine gerichtliche Obduction von einer pathologischen nur noch dadurch verschieden, dass sie Alles, was dem gerichtlichen Zwecke dient, mit grösserer Genauigkeit und Vollständigkeit behandelt, als es bei einer gewöhnlichen Section nöthig ist.

Das Haupterforderniss einer jeden genauen Obduction ist das, dass niemals ein Theil aus seiner Lage gebracht wird, bevor nicht sein Verhältniss zur Umgebung festgestellt ist und dass kein Theil entfernt wird, durch dessen Herausnahme die spätere Untersuchung anderer Theile beeinträchtigt wird.

Die in dem preussischen Regulativ vorgeschriebene Methode entspricht derjenigen, welche durch Virchow*) im pathologischen Institut in Berlin eingeführt worden ist, und sie soll daher, da sie den oben angegebenen Erfordernissen vollständig gerecht wird, den folgenden Betrachtungen zu Grunde gelegt werden. Es wird dabei aber ausdrücklich bemerkt, dass diese Methode nur ein allgemeines Schema darstellen soll, von welchem im gegebenen besonderen Falle nicht nur abgewichen werden kann, sondern öfters sogar abgewichen werden muss, um den vorher angegebenen Haupterfordernissen einer guten Section Genüge zu leisten. Bevor ich jedoch auf die Einzelheiten der Sectionsmethode eingehe, will ich noch einige einleitende Bemerkungen über die zur Section nöthigen Vorbereitungen und Instrumente machen.

Vorbereitungen zur Section.

Sehr wichtig ist die Beschaffung eines hinreichend geräumigen, luftigen und hellen Raumes für die Obduction, da die feineren

*) Virchow hat selbst in einem eigenen Schriftchen: Die Sectionstechnik im Leichenhause des Charité-Krankenhauses etc., 2. Aufl., Berlin, Hirschwald 1877, seine Sectionsmethode ausführlich erörtert und durch Sectionsprotocolle erläutert.

Organveränderungen nur bei guter Beleuchtung mit Sicherheit erkannt werden können. Künstliche Beleuchtung ist nicht gut, weil die Farben durch das Gelb des Lichtes gänzlich verändert werden; es werden deshalb vom Regulativ Obductionen bei künstlichem Lichte, einzelne, keinen Aufschub gestattende Fälle ausgenommen, als unzulässig erklärt. Hinsichtlich der Lagerung der Leiche ist darauf zu achten, dass der Obducent dieselbe bequem von ihrer rechten Seite her erreichen könne; ferner dass die Leiche nicht zu niedrig liege, weil es kaum möglich ist, eine Stunde lang und mehr mit gekrümmtem Rücken zu arbeiten. Freilich ist es oft schwer in Privathäusern oder bei gerichtlichen Sectionen, wo meistens unter den ungünstigsten äusseren Verhältnissen obducirt werden muss, diesen Ansprüchen zu genügen und es bleibt der Erfindungsgabe jedes Einzelnen überlassen, sich aus Tischen, Stühlen, festen Holzblöcken, Brettern u. s. w. ein passendes Lager für den Cadaver zusammenzusetzen*). In den meisten Fällen wird man sich einen Tisch und einige darüber zu legende Bretter oder eine alte Thüre u. s. w. verschaffen können. Der Kopf (bei Untersuchung des Gehirns), der Rücken (bei Untersuchung des Halses) werden durch einen Holzklotz, dessen eine Kante abgerundet und mit einem concaven Ausschnitt versehen ist, oder durch jedes beliebige Stück Holz, durch einen Ziegelstein u. s. w. gestützt.

Bei allen mit der Leiche vorzunehmenden Bewegungen, namentlich beim Transport derselben von einer Stelle zur anderen, ist thunlichst darauf zu achten, dass kein zu starker Druck auf einzelne Theile ausgeübt und dass die Horizontallage der grösseren Höhlen nicht erheblich verändert werde (Reg. § 8), weil sonst zu leicht künstliche Zerreissung einzelner Theile, Verschiebung derselben u. s. w. zustande kommen können.

Instrumente zur Section.

Was die Instrumente angeht, so enthält der § 5 des Regulativs eine Zusammenstellung der nothwendigsten:

*) Ein zerlegbarer Obductionstisch, welcher mit den nothwendigsten Hülfsapparaten in einem 90 Ctm. hohen, 80 Ctm. breiten und 38 Ctm. tiefen Futteral Platz findet, ist neuerdings von Dr. Kley, Kreiswundarzt in Rahden, Kreis Lübbecke, construirt worden. Ich besitze keine eigenen Erfahrungen über denselben.

4 bis 6 Skalpelle, davon 2 feinere mit grader und 2 stärkere mit bauchiger Schneide, 1 Scheermesser, 2 starke Knorpelmesser, 2 Pincetten, 2 Doppelhaken, 2 Scheeren, eine stärkere, deren einer Arm stumpf, der andere spitzig ist, und eine feinere, deren einer Arm geknöpft, der andere spitzig ist, 1 Darmscheere, 1 Tubulus mit drehbarem Verschluss, 1 grobe und 2 feine Sonden, 1 Säge, 1 Meissel und 1 Schlägel, 1 Knochenscheere, 6 krumme Nadeln von verschiedener Grösse (Packnadeln), 1 Tasterzirkel, 1 Meterstab mit Eintheilung in Centimeter und Millimeter, 1 Mensurirgefäss mit Eintheilung in 100, 50 und 25 Kubik-Centimeter, 1 Waage mit Gewichtsstücken bis zu 10 Pfund, 1 gute Lupe, blaues und rothes Reagenzpapier. Es wäre noch hinzuzufügen ein Instrument zur Eröffnung des Rückenmarkskanals (Rhachiotom), als welches man eine gekrümmte mit 2 parallelen verstellbaren Blättern versehene Säge oder einen messerartig gestalteten Meisel benutzen kann, der vorn einen rechtwinklig zur Schneide stehenden stumpfen Fortsatz trägt, welcher durch ein Zwischenwirbelloch in den Wirbelkanal eingeschoben wird, sodass, wenn man mit einem Hammer auf den Rücken des Meiselmessers schlägt, die Schneide die Wirbelbögen seitlich durchtrennt, ferner 1 oder 2 Stichsägen, die besonders bei der Untersuchung der Knochen an der Schädelbasis nöthig sind, endlich mehrere Schwämme und ein Schöpfgefäss, als welches übrigens jede Tasse u. s. w. dienen kann.

Je schärfer die Messer sind, desto besser lässt sich seciren. Für die Benutzung der Messer gilt die Regel, dass sie nicht wie bei der normalanatomischen Präparation wie eine Schreibfeder gehalten, sondern in die volle Faust gefasst werden, so dass der Daumen an die linke, die übrigen Finger an die rechte Seite des Heftes, dieses selbst aber in die Hohlhand zu liegen kommt. Auch sollen die Schneidbewegungen nicht mit dem Handgelenk gemacht werden, wobei nur ein kleiner Theil der Klinge zum Schneiden benutzt werden kann, sondern es soll die Bewegung hauptsächlich im Schultergelenk liegen, wodurch es ermöglicht wird, die Messerklinge mit dem hinteren Ende ihrer Schneide anzusetzen und in einem langen Zuge durch das Organ hindurchzuführen. Je grösser ein Schnitt ist, desto übersichtlicher ist er auch und Virchow behauptet daher geradezu, „dass ein grosser Schnitt, auch wenn er an sich falsch ist, einem kleinen,

wenngleich richtigen Schnitte in der Regel, mehreren oder gar vielen kleinen Schnitten aber fast immer vorzuziehen ist." Nicht minder wichtig ist es, dass die Schnitte recht glatt sind, was man durch ziehendes Schneiden mit möglichster Vermeidung jedes stärkeren Druckes am besten erreicht. Es gilt dies besonders für alle weichen Organe, vor allem für das Gehirn, auf welches sich Virchow's Ausspruch bezieht „lieber falsche, aber glatte, als richtige und unebene Schnitte".

Damit nicht durch schmutzige Messer die Organe beschmutzt oder gar Veränderungen, besonders der Farbe (Blut) vorgetäuscht werden, muss man immer eine Schüssel mit reinem, in kalter Jahreszeit warmem Wasser zur Hand haben, um nach jeder Benutzung die Instrumente und — was eben so wichtig ist — die Hände abspülen zu können. Ueberhaupt darf bei der Section das Wasser nicht geschont werden und man sollte niemals unterlassen, die Leiche selbst von Zeit zu Zeit von dem anklebenden Blute und sonstigem Schmutz zu reinigen, weil sonst durch Cumulation schliesslich der ganze Cadaver mit Blut, Eiter und Koth besudelt ist, was in Verbindung mit den durch eingetrocknetes Blut u. s. w. beschmutzten Händen des Obducenten einen höchst widerlichen Anblick gewährt. Die einzelnen zu untersuchenden Leichentheile sollten in der Regel nicht in der zum Reinigen der Instrumente und Hände bestimmten Schüssel vom anhaftenden Blute, Eiter etc. befreit werden, sondern man bedient sich dazu am besten einer gewöhnlichen kleinen Giesskanne ohne Brause, mittelst deren man auch leicht die Stärke des aufzugiessenden Wasserstrahles modificiren kann. Für die Abfälle (Blut, Exsudate und Transsudate etc.) muss ein besonderes Gefäss (Eimer) bereit gehalten werden. Sehr bequem ist es für die Unterbringung der herausgenommenen Organe mit kleinem Rande versehene Holzteller zu haben, einen grösseren, um die bereits untersuchten Organe aufzunehmen und einen kleineren für das jeweilig zu untersuchende Organ.

Instrumente und Chemikalien zur mikroskopischen Untersuchung. Allgemeine mikroskopische Technik.

Wenn auch die Untersuchung mit unbewaffnetem Auge in der Regel zur Feststellung der allgemeinen pathologisch-anatomischen

Diagnose genügt, so ist dies doch keineswegs immer der Fall, wo sie genügt, handelt es sich doch immer nur um die Erkenn gröberer Veränderungen. Es ist daher zur Vervollständigung Sicherung der Diagnose auch noch die mikroskopische Unt suchung zu Hülfe zu nehmen.

Es wird in vielen Fällen gut sein, gleich bei der Obduc ein Mikroskop nebst den nöthigen Instrumenten bei der Hanc haben, um zweifelhafte Punkte durch dasselbe womöglich so aufklären zu können. In der Regel aber wird man die zu un suchenden Gegenstände mit nach Hause resp. in sein Arbeitszim nehmen, um dort die Untersuchung mit mehr Ruhe und Bequ lichkeit vorzunehmen. Vieles lässt sich schon durch die sofor Untersuchung der frischen Theile feststellen, zur Anstellung gehenderer Untersuchungen ist es in der Regel nothwendig, selben vorher einer weiteren Behandlung (Härtung, Maceration, kalkung) zu unterwerfen. Es liegt nicht in meiner Absicht, die gesammte mikroskopische Technik ausführlich zu besprec für welche ich auf die neueste Auflage meines Cursus der norm Histologie (Berlin, bei Hirschwald), sowie auf die sonstigen kannten Werke verweise, sondern ich will nur kurz einige al meine Punkte hervorheben, indem ich wegen der Besonderhe auf die einzelnen Körpertheile verweise.

Die Härtung, welche die meisten nicht flüssigen Körpertl erfahren müssen, um zur mikroskopischen Untersuchung verwen zu sein, kann auf verschiedene Weise erreicht werden. We Methode zu wählen ist, richtet sich nach dem Zwecke, wel man mit der mikroskopischen Untersuchung verfolgt. Zur Fixi gerinnbarer Flüssigkeiten in den Hohlräumen oder Interstitien Organen taucht man handliche Stückchen derselben für 1—2 in kochendes Wasser oder man bringt dieselben in grosse Qu täten von absolutem Alkohol, der überhaupt in allen Fällen gewandt wird, wo man schnell eine schnittfähige Consistenz zielen will oder wo es überhaupt darauf ankommt, so schnell möglich die vorhandenen Bestandtheile eines Gewebes zu fi und weitere Veränderungen zu verhindern. Leider werden so durch Kochen wie durch Behandlung mit absolutem Alkohol rothen Blutkörperchen zerstört. Um sie zu conserviren und um die mit den beiden genannten Härtungsmethoden verbun

starke Schrumpfung der Gewebe zu vermeiden, benutzt man die Chromsäure und ihre Salze (doppeltchromsaures Kali und Ammoniak), welche ausserdem für Gehirn und Rückenmark unersetzliche Härtungsmittel sind. Ich verwende mit Vorliebe die Müller'sche Augenflüssigkeit, welche aus 2—2½ Theilen doppeltchromsaurem Kali, 1 Theil schwefelsaurem Natron auf 100 Theile Wasser besteht. Kleine handliche Gewebsstückchen werden in eine recht grosse Quantität der Flüssigkeit eingelegt und mehrere Tage, eine Woche oder noch länger liegen gelassen, während welcher Zeit die Flüssigkeit zweckmässig ein- oder mehrmals gewechselt wird. Hierauf wässert man die Stücke, am besten in fliessendem Wasser, so lange aus, bis die Waschflüssigkeit bei längerem ruhigen Stehen keine Spur einer gelben Färbung mehr zeigt, und legt sie dann in Alkohol, dessen Concentration man allmählich von ca. 70 pCt. bis auf 95 pCt. erhöht. Man kann im übrigen auch sofort die starke Concentration verwenden.

Zur Erhärtung von Secreten, Exsudaten, Gewebssäften u. s. w., welche für die genauere Untersuchung der in ihnen etwa vorhandenen körperlichen Elemente höchst wichtig ist, ist neuerdings durch Ehrlich und Koch eine vortreffliche Methode eingeführt worden. Man bringt eine dünne Schicht der Flüssigkeit auf ein Deckgläschen, indem man ein kleines Tröpfchen mit einer Nadel oder sonstigem Instrument über die ganze Oberfläche auseinanderstreicht oder indem man ein solches oder auch ein Stückchen weichen Gewebes zwischen zwei Deckgläschen platt drückt und diese dann durch Verschieben nach entgegengesetzten Richtungen von einander trennt. Nun lässt man das Präparat an der Luft trocken werden und erwärmt dasselbe einige Minuten auf 120° C. oder zieht es etwa dreimal schneller durch die Flamme eines Bunsen'schen Brenners, langsamer durch eine Spiritusflamme, wobei man darauf zu achten hat, dass das Präparat nicht verbrennt (braun wird). Diese Manipulation hat den Zweck die Eiweisskörper in unlösliche Modificationen zu verwandeln, was für das spätere Färben der Präparate von Wichtigkeit ist. Bei der Untersuchung auf Schizomyceten, aber auch bei Blutuntersuchungen findet diese Methode vorzugsweise Verwendung.

Zur Maceration von Organen (um gewisse Bestandtheile zu isoliren) kann man ganz dünne (weingelbe) Lösungen von Chrom-

säure oder doppeltchromsaurem Kali, 0,1 proc. Ueberosmiumsäurelösung u. a. benutzen. Die Entkalkung von Knochen oder verkalktem Gewebe wird mit dünner (1—5 proc.) Salzsäure oder mit Chromsäure, Pikrinsäure (kalt gesättigter Lösung) bewirkt. Für Knochen habe ich eine von v. Ebner angegebene Flüssigkeit (Kochsalz 10, Salzäure 3 in 100 Wasser) vortheilhaft gefunden.

Die für die Anfertigung mikroskopischer Präparate unentbehrlichen Instrumente bestehen aus einem Rasirmesser, dessen bei der gewöhnlichen Haltung untere Seite plan geschliffen sein muss, einigen Skalpellen, einer Scheere und Pincette, wozu im Nothfalle die für diese Zwecke im allgemeinen etwas zu groben anatomischen Instrumente benutzt werden können, aus 2 Präparirnadeln (an einem längeren Stiele befestigten starken Nadeln), einem Spatel (einem dünnen, 1—2 Ctm. breiten, biegsamen, an einem Stiele befestigten Stück Blech aus Messing, Neusilber etc.), einigen feinen Malerpinseln, Uhrgläschen oder Porcellan- oder Glasnäpfchen, etwas Fliesspapier, Objektträgern, Deckgläschen. Zu diesem einfachen Armamentarium kommen nun noch eine Reihe, theils für die Untersuchung frischer, theils für solche gehärteter Präparate bestimmter, mehr oder weniger unentbehrlicher Instrumente hinzu. Für frische Untersuchungen, zu welchen der praktische Arzt gewiss noch am ehesten kommen wird, ist fast unentbehrlich ein Doppelmesser, welches man für 10—12 R.-Mrk. bei allen bedeutenderen Instrumentenmachern zu kaufen bekommt. Dasselbe besteht aus einer mit dem Heft fest verbundenen Klinge und einer zweiten, in einem Charnier beweglichen, welche durch Federn und Schrauben in beliebiger Entfernung von der ersteren festgestellt werden kann. Die einander zugekehrten Seiten der Klingen müssen natürlich ganz plan geschliffen sein. Bei dem Gebrauche des Messers hat man nur darauf zu achten, dass die beiden Klingen möglichst parallel stehen, um die Schnitte von gleichmässiger Dicke zu bekommen, und dass sie in der gehörigen Entfernung von einander stehen, welche je nach der beabsichtigten Untersuchungsweise und je nach der Consistenz des betreffenden Organes verschieden sein muss. Im allgemeinen gilt in letzterer Beziehung als Regel, dass weichere Organe eine weitere Entfernung der Messer erfordern, welche auch zulässig ist, wenn man nur mit schwächeren Vergrösserungen untersuchen will. Damit der Schnitt nicht an der Fläche der Klinge

festklebt, wodurch er leicht zerreissen kann, steckt man das Messer vor dem Gebrauch in Wasser, eine Vorsicht, die man auch beim Schneiden mit einem Rasirmesser anwenden muss. Da das Wasser an den Messern schlecht haftet, so kann man sich mit Vortheil einer Lösung von 2 Theilen Spiritus und 1 Theil zur Hälfte mit Wasser verdünnten Glycerins bedienen, welche die Klingen ganz gleichmässig benetzt. Ist das Messer auf diese Weise vorbereitet, so fasst man den Griff wie einen Violinbogen, setzt die Klingen mit ihrem vorderen Ende an derjenigen Stelle des Präparates, von welcher man den Schnitt haben will und welche man vorher auf irgend eine Weise zu spannen sucht, an, schiebt das Messer unter geringem Drucke bis an das Ende der Klingen nach vorn und zieht es endlich so weit als nöthig wieder zurück. Dabei passirt es leicht, dass der Schnitt, wenn man das Doppelmesser ganz senkrecht vorwärts und zurück bewegt hat, nicht zwischen den Klingen liegen, sondern an dem grossen Präparate hängen bleibt, weshalb man immer die entstandene Schnittspalte genau nachsehen oder mit dem Messer, sobald der Schnitt die hinreichende Grösse erreicht hat, eine kleine Seitwärtsbewegung zur Abtrennung desselben machen muss.

Eine grosse Verbesserung hat die mikroskopische Technik durch die Einführung der Mikrotome*) erfahren, das sind Instrumente, an welchen das zu schneidende Präparat befestigt wird, während das Messer über eine feste glatte Fläche mit der Hand hergeführt oder ebenfalls an dem Apparat befestigt und mit seiner Unterlage über metallene Schienen (Schlitten) fortbewegt wird. Durch verschiedene Vorrichtungen ist es ermöglicht das Präparat nach jedem Schnitte um ein Geringes über das in fester Bahn sich bewegende Messer zu erheben, so dass immer wieder von neuem ein dünner Abschnitt von dem Präparat entnommen werden kann.

Für die Untersuchung frischer Präparate sind die Gefriermikrotome bestimmt, an welchen durch eine Kältemischung oder durch Verdampfen von Aether das Präparat auf einer unebenen

*) Ich selbst benutze ein Schlittenmikrotom nach Thoma und ein einfaches Gefriermikrotom von dem Mechaniker R. Jung in Heidelberg, sowie ein als Gefrier- und als einfaches Mikrotom zu verwendendes Instrument von Schanz in Leipzig (pathologisches Institut). Alle diese Instrumente leisten Vortreffliches.

Unterlage festfriert. Damit das Gefrieren rasch geschieht, schneidet man von dem zu untersuchenden Präparate eine ca. 2 Mm. dicke Scheibe ab, welche man auf die Gefrierplatte des Instrumentes fest andrückt. Ich habe es in verschiedener Beziehung, insbesondere auch zur Erhaltung des Blutes, vortheilhaft gefunden, diese Scheiben zunächst für 24 oder auch nur für wenige Stunden in Müller'sche Flüssigkeit einzulegen. Die von dem Mikrotom abgenommenen Schnitte legt man in $^3/_4$proc. Kochsalzlösung oder in ganz dünne Müller'sche Flüssigkeit, in welcher sie sich weniger leicht verkrümmen und zusammenrollen und aus welcher man sie, da sie ein wenig consistenter werden, leichter herausnehmen und in Farbelösungen bringen kann. Es lässt sich nicht immer vermeiden, dass Luftblasen in den Schnitten eingeschlossen sind; am besten vermeidet man sie, wenn man die Abkühlung der Scheiben nicht zu weit treibt, sondern schneidet, sobald dieselben soeben fest geworden sind.

Bei den Mikrotomen für gehärtete Präparate kann das zu zerschneidende Stück, wenn es gross genug ist und Druck vertragen kann, direct in der Klemme des Instrumentes befestigt werden, man kann es aber auch, um es vor dem directen Druck der Klemme zu schützen, zwischen zwei Stückchen gehärteter Leber, am besten Amyloidleber, fassen, welche auch mit Vortheil bei dem Schneiden mit dem Rasirmesser zum Einklemmen kleiner oder dünner Präparate (vom Darm, serösen Häuten etc.) benutzt werden kann. Man macht einen tiefen Einschnitt, bringt das Präparat da hinein und drückt dann die Leberstücke mit der Hand zusammen, wodurch das dazwischenliegende Präparat festgehalten wird. Wenn man in solchem Falle die Leber fest mit einem Faden umwindet, kann man das Präparat auch in das Mikrotom einklemmen. Eine andere Zubereitung dünner Gewebstheile zum Mikrotomiren besteht darin, dass man auf ein gutes nicht rissiges Korkstück dicke Gummilösung oder flüssigen Leim aufträgt, das vorher ausgewässerte Präparat auflegt und den Kork nun mit dem Präparat nach oben in starken Alkohol eintaucht, welcher die Leim- oder Gummilösung schnell härtet und damit das Gewebsstückchen befestigt, von dem man nun leicht Flachschnitte abnehmen kann. Um von solchen dünnen Präparaten Querschnitte machen zu können, ist es nothwendig dieselben in eine bei mässig erhöhter Temperatur

flüssige, bei gewöhnlicher Temperatur aber erstarrende Masse einzubetten. Diese Einbettungsmassen müssen auch für zarte, keinen stärkeren Druck vertragende Präparate zur Verwendung kommen, sowie für solche, welche, wie die Lunge, sehr porös sind oder bei welchen es auf die Herstellung äusserst feiner Schnitte ankommt. Ich pflege eine einfache und sehr gute Einbettungsmasse zu verwenden, welche aus 1 Theil Vaselina alba und 5—6 Theilen Paraffin besteht. Neuerdings habe ich Paraffin von so niederem Schmelzpunkt erhalten, dass ich es ohne Vaseline benutzt habe. Das einzubettende Präparat wird in der Weise vorbereitet, dass man es zunächst in absolutem Alkohol vollständig entwässert, dann in Bergamottöl so lange (einige bis 24 Stunden) liegen lässt, bis es vollständig damit durchtränkt ist. Nun macht man sich aus starkem Papier durch Zusammenfalten ein längliches viereckiges Kästchen, giesst in dasselbe zunächst eine mässige Quantität der flüssig gemachten Einbettungsmasse hinein und lässt erkalten. Darauf bringt man das Präparat an die eine Schmalseite des Kästchens und gibt ihm auf der noch weichen Einbettungsmasse eine solche Lage, wie sie sich zum Schneiden als die geeignetste erweist. Hierauf wird soviel frische flüssige Einbettungsmasse aufgegossen, dass dieselbe noch ein gutes Stück über das Präparat übersteht. Das Erkalten lässt man recht langsam vor sich gehen, damit die flüssige Masse Zeit hat in das Präparat einzudringen und sich mit dem Oel, welches dasselbe durchtränkt zu verbinden. Handelt es sich darum, dass die Masse in ein grösseres Präparat ganz eindringt, so bringt man die flüssige Masse in ein hohes Glasnäpfchen (Vogelfutternapf), legt das Präparat so hinein, dass die Fläche, von welcher man Schnitte machen will, nach unten liegt, und erhält die Masse eine halbe Stunde oder länger bei mässiger Temperatur flüssig. Nachdem die Masse fest geworden ist, entfernt man das Papierkästchen, resp. nimmt man sie aus dem Glasnäpfchen heraus, schneidet sie zu einem handlichen Stück zu und conservirt in Alkohol. Beim Schneiden thut man gut, die Einbettungsmasse nach oben hin so zuzuspitzen, das die obersten Partien des eingeklemmten Stückes hervorragen; es bleibt dann nicht so viel Einbettungsmasse an den Schnitten hängen und dieselben rollen sich weniger leicht zusammen. Während des Schneidens muss das Messer sowie die Oberfläche des Präparates stets

mit Alkohol befeuchtet sein. Die Schnitte kommen am besten in Alkohol und können nun ganz in der gewöhnlichen Weise gefärbt werden, doch müssen sie dann nachher in Oel aufgehellt werden, damit die in das Präparat selbst eingedrungene Einbettungsmasse wieder entfernt wird. Wünscht man in Glycerin zu untersuchen, so wird der Schnitt vor oder nach dem Färben in absolutem Alkohol entwässert, in Oel (Bergamott-, Cedern-, Nelkenöl) aufgehellt und dann wieder in absolutem Alkohol entölt. Von da kann er direct in Glycerin kommen.

Von grosser Wichtigkeit für den Ausfall der mikroskopischen Präparate ist die Wahl der Zusatzflüssigkeiten. Bei an sich flüssigen Körpern bedarf es ja häufig gar keines weiteren Zusatzes, bei den übrigen wird man in den meisten Fällen, besonders wenn es sich um die Untersuchung gröberer pathologischer Veränderungen handelt, mit gewöhnlichem Wasser auskommen; bei allen feineren Untersuchungen aber und vor Allem, wenn Blut dabei eine Rolle spielt, müssen bei der frischen Untersuchung sogenannte indifferente Flüssigkeiten benutzt werden, seien es solche, welche im Körper präformirt sind (Humor aqueus, Serum etc.) oder künstlich bereitete, von denen eine $^1/_2$—1proc. Kochsalzlösung, die man sich ja leicht in Vorrath halten kann, für die meisten Fälle ausreicht. Sehr gute Dienste leistet in vielen Fällen, wo man es z. B. mit sehr gebrechlichen Zellen zu thun hat, das Jod, welches alle protoplasmatischen Theile schnell erhärtet, oder auch, aus demselben Grunde, eine dünne (0,1 pCt.) Lösung von Osmiumsäure. Da die Jodtinctur auch als Reagenz vielfach in Gebrauch gezogen werden kann, so hält man sich eine Lösung von 1 Theil Jod und 3 Theilen Jodkalium in 100 Theilen Wasser vorräthig, die, um als blosse Zusatzflüssigkeit benutzt zu werden, entsprechend verdünnt werden muss (hellgelb). Gefärbte frische Präparate werden meist in Glycerin oder in eine 50proc. Lösung von Kali aceticum gelegt, weil darin die nicht gefärbten Theile sich aufhellen, wodurch natürlich die gefärbten um so deutlicher hervortreten. Noch besser wird dieser Effect erreicht, wenn man die Präparate in Balsam oder Harz einbettet. Zu diesem Zwecke müssen dieselben vollkommen wasserfrei gemacht werden, was man durch Einlegen in absoluten Alkohol erreicht. Aus diesem bringt man dieselben in ein Oel (Cedern-, Bergamott-, Nelkenöl) bis sie ganz durchsichtig geworden sind,

dann erst werden sie in Canadabalsam, der mit Terpenthin gelöst ist, oder in Dammarharz (Dammar, Terpenthin, Benzin zu gleichen Theilen, Mischen, Erwärmen, Abgiessen) eingelegt. Zu Uebersichtspräparaten oder wenn man ein bestimmtes, stark gefärbtes Gebilde (Spaltpilze z. B.) vorzugsweise sehen will, ist die letztere Methode vortrefflich, zum Studium feinerer Verhältnisse, insbesondere an Zellen, ist im allgemeinen Einlegen in Glycerin vorzuziehen, weil darin auch die nicht oder wenig gefärbten Gebilde deutlicher zu sehen sind. Das Einlegen der Präparate in Glycerin, Kali acet., Balsam oder Harz hat noch den Vortheil, dass dieselben ohne weiteres conservirt werden können.

Um die Zusammensetzung mikroskopischer Präparate besser erkennen zu können, ist es besonders bei frischen Präparaten oft von Vortheil, künstliche Veränderungen hervorzurufen, wodurch dies oder jenes Gebilde besser hervortritt oder wobei gewisse eintretende Veränderungen die Anwesenheit dieses oder jenes Körpers anzeigen. Man benutzt zu diesem Zwecke chemische Flüssigkeiten, Reagentien. Eines der wichtigsten, besonders wegen ihrer aufhellenden Wirkung auf das Bindegewebe und ihrer Schrumpfung, und dadurch deutlicheres Hervortreten veranlassenden Wirkung auf die Kerne, ist die Essigsäure, welche man als wasserfreie (Eisessig) und verdünnte (1—5 pCt.) vorräthig halten sollte. Auch ihre coagulirende Wirkung auf Mucin ist von Wichtigkeit. Ebenfalls wichtig, besonders für den Nachweis von Schizomyceten und Fettkörnchen, welche sich nicht verändern, während alle weichen Gewebe ausser den elastischen stark aufquellen und durchsichtig werden, ist die Kali- oder Natronlauge, welche man zu dem angegebenen Zwecke in verdünnten (1—2proc.) Lösungen benutzt. In stärkerer Concentration (33—35 pCt.) sind sie zum Isoliren von zelligen Elementen (z. B. glatten Muskelnfasern) zu gebrauchen. Endlich muss auch eine dünnere (5—10proc.) Lösung von Salzsäure vorhanden sein, mittelst deren man Kalksalze zur Auflösung bringt; man kann dazu auch den bei den Farbstoffen zu erwähnenden salzsauren Alkohol (1 Theil Salzsäure auf 100 Theile 70proc. Alkohol) benutzen. Die Anwendung dieser Reagentien geschieht am besten so, dass man zu dem fertigen Präparate von der einen Seite des Deckgläschens her einen oder nacheinander mehr Tropfen davon zufliessen lässt, während man mit einem Stück

Fliesspapier an der anderen Seite die Flüssigkeit unter dem Deckgläschen immer wieder wegsaugt. Man kann auf diese Weise die Art der Wirkung des betreffenden Reagens Schritt für Schritt unter dem Mikroskope verfolgen. Aber freilich lässt sich diese Methode nur dann anwenden, wenn durch den erzeugten Strom die Präparate nicht fortgeschwemmt werden können; im entgegengesetzten Falle muss man sich begnügen, einen Tropfen des Reagens an die Seite des Deckgläschens zu bringen und ihn langsam diffundiren zu lassen (man nimmt in diesem Falle die Concentration etwas stärker) oder man muss auf die Beobachtung der Genese der reagentiellen Veränderungen verzichten und das Präparat von vornherein in einem Tropfen des Reagens zubereiten.

Ein unentbehrliches Hülfsmittel für die mikroskopische Untersuchung ist die Anwendung von Färbemitteln*). Ihr Vortheil besteht darin, dass man mittelst derselben einzelne Bestandtheile der Präparate durch Färbung vor den übrigen ungefärbt oder weniger gefärbt erscheinenden Theilen hervorheben kann. Durch Combination verschiedener Farbstoffe, welche zu verschiedenen Bestandtheilen Affinität besitzen, können die prächtigsten Farbeneffecte erzielt und damit die Zusammensetzung der Präparate auf's Klarste vor Augen geführt werden.

Ganz gewaltige Fortschritte hat in neuerer Zeit die Färbetechnik durch die Einführung der Anilinfarben gemacht. Dieselben werden in wässeriger oder wässerig-alkoholischer Lösung angewandt und färben in der Regel zunächst alle Bestandtheile der Präparate. Bringt man diese aber nach Abwaschen in destillirtem Wasser in absoluten Alkohol, so werden bei den basischen Anilinfarben die meisten Bestandtheile derselben wieder entfärbt, nur die Kerne und viele Schizomyceten behalten ihre intensive Farbe. In Anbetracht der dominirenden Rolle, welche die Schizomyceten in der neueren Pathologie spielen, soll nachher noch Genaueres über ihre Färbung mitgetheilt werden. Jetzt will ich nur noch kurz die wichtigsten und gebräuchlichsten Anilinfarben aufführen.

Ein für die Färbung mancher frischer Präparate sehr brauch-

*) Meine Bezugsquellen sind jetzt: G. A. Hesterberg, Berlin NW., Louisenstr. 39 (für Anilinfarben) und Dr. G. Grübler, physiol.-chemisches Laboratorium, Leipzig, Dufourstr. 17 (für alle gebräuchlichen Farbstoffe).

barer Farbstoff ist das Methylviolett, welches schon in 0,1proc. wässeriger Lösung die Zellkerne in wenigen Minuten blau färbt. Hauptsächlich wichtig ist aber dieser Farbstoff dadurch, dass er amyloid degenerirte Gewebe schön rosaroth, nicht amyloide Zellen blau färbt. Eine gute Kernfärbung erzielt man, wenn man die Schnitte stark färbt und dann in salzsaurem (1proc.) Alkohol so lange auswäscht, bis sie eine hellblaue Färbung angenommen haben. Nun spült man tüchtig in destillirtem Wasser ab und untersucht in Kali aceticum, nicht in Glycerin, welches die blaue Farbe allmählich auszieht. Gehärtete Präparate färben sich weniger gut als frische.

In der Wirkung auf Amyloidsubstanz kommt Gentianaviolett dem vorigen gleich, ja es will mir scheinen, als ob es für gehärtete Präparate vorzuziehen sei. In salzsaurem Alkohol ausgewaschene, dann in absolutem kurze Zeit entwässerte und in Oel und Damar eingelegte Schnitte von Amyloidlebern gaben mir gute Bilder. An frischen Präparaten zieht der absolute Alkohol hier wie bei der Färbung mit Methylviolett die Farbe schnell aus. Gentianaviolett eignet sich ausserdem vortrefflich zur Färbung von Schizomyceten, besonders Mikrococcen. Dahlia wirkt ähnlich.

Ein sehr schöner blauer Farbstoff ist das Methylenblau, welches gleichfalls ein hervorragendes Pilzfärbemittel ist und sich ausserdem seiner lichten Farbe wegen gut zu Doppelfärbungen mit rothen Farbstoffen eignet. Ein weiterer Vorzug desselben ist, dass die Präparate sich nicht leicht darin überfärben.

Einer vielseitigen Verwendung sind die braunen Farbstoffe, Bismarckbraun und Vesuvin, fähig. Sie können bei frischen Präparaten sehr gut verwandt werden und bieten den Vortheil, dass man die Präparate in Glycerin einbetten kann; Kali aceticum ist zu vermeiden. Von allen Anilinfarbstoffen ist Vesuvin meines Wissens der einzige, welcher mit salzsaurem Alkohol in den Zellkernen fixirt werden kann.

Die Zahl der in Gebrauch genommenen rothen Anilinfarben ist sehr gross. Es befinden sich darunter vortreffliche Kernfärbemittel, Magdala, Saffranin etc., und das am längsten bekannte Diamantfuchsin findet in der Pilzfärbetechnik hervorragende Verwendung. — Ein seiner chemischen Constitution nach von den vorigen verschiedener rother Anilinfarbstoff (Farbsäure), das Eosin,

findet weniger für sich allein, als in Verbindung mit Kernfärbemitteln Anwendung, da es die übrigen Bestandtheile diffus roth färbt; insbesondere gibt es auch den Blutkörperchen eine schöne rothe Farbe.

Neben den Anilinfarben sind auch noch einige ältere Farbstoffe im Gebrauch, unter welchen insbesondere das Carmin hervorgehoben zu werden verdient. Ich benutze seit Jahren in ausgedehntester Weise das durch die Einfachheit seiner Herstellung, wie durch seine ausgezeichnete kernfärbende Kraft gleich empfehlenswerthe Lithioncarmin. Man bereitet sich eine kaltgesättigte wässerige Lösung von Lithion carbonicum, welche man Jahre lang conserviren kann. In dieser löst sich Carminpulver in fast beliebigen Quantitäten ohne weiteres auf; die Lösung braucht nicht filtrirt zu werden und verdirbt nicht. Ich benutzte früher eine 5proc. Lösung, jetzt nur noch eine 2,5proc., welche in wenigen Secunden, höchstens Minuten, jedes frische oder in Alkohol gehärtete sowie die meisten in Chromsäure oder chromsauren Salzen conservirten Präparate diffus färbt. Um Kernfärbung zu erhalten, spült man die Präparate sofort (ohne sie vorher in Wasser zu bringen) in salzsaurem Alkohol (1 Theil Salzsäure auf 100 Theile 70proc. Alkohol) ab oder legt sie für einige Zeit hinein und kann sie nun in Wasser oder Glycerin oder nach Entwässerung in absolutem Alkohol in Oel und Balsam oder Harz untersuchen. Ich kenne keinen Farbstoff, welcher brillantere rothe Färbungen gäbe als dieser. Der Umstand, dass man die Präparate für kurze Zeit der dünnen Salzsäurelösung aussetzen muss, fällt für gehärtete Präparate gar nicht in's Gewicht, für frische muss die Aufquellung des Bindegewebes, Fibrins etc. in Rechnung gezogen werden. Will man dies vermeiden, so kann man sich des Alauncarmins bedienen, welcher derart bereitet wird, dass man 2 Grm. Carmin mit 100 Ccm. einer 5—8proc. Alaunlösung 20—30 Minuten lang kocht und dann nach dem Erkalten filtrirt. Die vorher ausgewässerten Schnitte bleiben 5—10 Minuten in der Farbe liegen und werden dann in Wasser abgewaschen. Die Färbung ist violettroth; Ueberfärbung tritt selbst bei langem Liegen nicht ein.

Eine noch viel vorzüglichere Farbe, welche neben rother Kernfärbung eine gelbe Färbung verschiedener Gebilde (Muskeln, Fibrin, viele hyaline Massen, viele Zellen) gleichzeitig giebt und welche

frische sowie in Alkohol oder Chromsäure und chromsauren Salzen gehärtete Präparate gleichmässig gut färbt, ist das Pikrocarmin, eine Vereinigung von Carmin und Pikrinsäure. Seine Herstellung ist mit Hülfe des Lithioncarmin höchst einfach, denn man hat nur nöthig, ein gewisses Quantum Lithioncarmin mit einem gewissen Quantum kaltgesättigter wässeriger Pikrinsäure langsam unter Schütteln zu vermischen. Die ganz klar bleibende Lösung kann ohne weiteres benutzt werden und hält sich beliebig lange unverändert. Die Menge der zuzusetzenden Pikrinsäure richtet sich ganz nach der Concentration der Carminlösung; ich benutze jetzt eine Lösung von 1 Theil 2,5 proc. Lithioncarmin und 2—3 Theilen kaltgesättigter wässeriger Pikrinsäurelösung. Sollte man bei dem Gebrauche finden, dass die eine oder andere Farbe zu sehr vorwiegt, so kann man beliebig viel von der zurücktretenden der Lösung noch zusetzen. Die Behandlung der Schnitte hat ganz wie bei Lithioncarminfärbung zu geschehen. Es ist dabei zu beachten, dass die gelbe Pikrinfärbung im salzsauren Alkohol mit der Dauer seiner Einwirkung schwächer wird und dass sie in absolutem Alkohol allmählich gänzlich zerstört wird; man darf deshalb die Schnitte nicht länger als unbedingt nöthig ist, in dem Alkohol lassen oder muss diesem etwas Pikrinsäure zusetzen. Ueber die Verwendung des Lithioncarmin und Pikrolithioncarmin zu Doppelfärbungen bei Pilzuntersuchungen s. nachher. Legt man Werth darauf die Salzsäureeinwirkung zu vermeiden, so kann man sich Pikrocarmin nach folgender Vorschrift von Weigert bereiten:

2 Grm. Carmin werden mit 4 Grm. gewöhnlichen Ammoniaks übergossen, 24 Stunden an einem vor Verdunstung geschützten Ort stehen gelassen und dann mit 200 Grm. einer concentrirten Pikrinsäurelösung vermischt. Man lässt wieder 24 Stunden stehen und setzt dann geringe Mengen Essigsäure zu, bis der erste ganz schwache Niederschlag auch nach dem Umrühren erfolgt. Nach weiteren 24 Stunden hat sich in der Regel ein etwas stärkerer Niederschlag gebildet, welchen man entfernt, indem man tropfenweise von neuem Ammoniak zusetzt und dann immer die Lösung 24 Stunden stehen lässt, bis dann endlich nach immer wieder erneutem Zusatz dieser ganz kleinen Mengen von Ammoniak die Lösung im Verlaufe eines Tages ganz klar geworden ist. Man braucht bei Anwendung dieser Massregel die Flüssigkeit nicht zu filtriren. In 10—15 Min. färbt dieses Pikrocarmin sehr schön, aber auch bei längerer Einwirkung ist eine Ueberfärbung nicht zu befürchten.

Das eine blaue Färbung erzeugende Haematoxylin, der Farbstoff des Campeche-Holzes, ist wegen seiner etwas düsteren Fär-

bung gegenüber den Anilin- und neueren Carminfarben etwas in den Hintergrund getreten, doch wird es immerhin als gutes Kernfärbemittel noch geschätzt und besonders in Verbindung mit Eosin angewandt. Eine vortreffliche Farbe ist das von Ehrlich angegebene saure Haematoxylin, dessen Hauptvortheile derselbe in seiner Unveränderlichkeit, der scharfen Kernfärbung, der geringen Neigung zur Ueberfärbung und der Möglichkeit, es mit den verschiedenartigsten Farbstoffen zu combiniren, sieht. Unter diesen Combinationen ist insbesondere diejenige mit Eosin zu erwähnen. Die Zubereitung geschieht folgendermassen:

5 Grm. reines Haematoxylin werden in 300 Ccm. absolutem Alkohol gelöst; dazu kommen 300 Ccm. Glycerin und ebensoviel destillirtes Wasser, welche mit Alaun gesättigt sind. Dazu endlich 15—25 Ccm. Eisessig. Man lässt die Flüssigkeit einige Tage an einem hellen Orte stehen. Um Eosin-Haematoxylin zu erhalten, setzt man 100 Ccm. dieser Lösung ca. 15 Ccm. einer 1procentigen wässerigen Eosinlösung zu.

Eine nicht saure, recht gute Färbungen gebende Haematoxylinlösung kann man nach folgender Vorschrift bereiten:

Zu 100 Ccm. Decoct. ligni Campech. (e 25.0 Grm.) setzt man 150 Ccm. Wasser, in dem 10 Grm. Alaun gelöst sind; zum Verhindern des Schimmelns kann man noch etwas Salicylsäure zufügen. Man lässt einige Tage an hellem Orte stehen und filtrirt. Die gefärbten Präparate werden in Wasser ausgewaschen; überfärbte können erst mit Essigsäure behandelt werden, wodurch eine klare Kernfärbung erzeugt wird. Die Essigsäure muss dann in Wasser wieder entfernt werden.

Es sei endlich noch der Jodjodkaliumlösung gedacht, welche ebenfalls als Färbemittel für Amyloid und Glycogen gebraucht wird. Schnitte von frischen oder gehärteten amyloiddegenerirten Organen werden in der früher angegebenen Jodlösung gefärbt, wobei amyloide Theile mahagoniroth, gelbroth, nicht amyloide hellgelb erscheinen. Nach Abspülen in Wasser Untersuchung in Glycerin. Für Glycogenuntersuchung verwendet man nach Ehrlich eine syrupdicke Lösung von Gummi arabicum in Jodjodkaliumlösung. Trockenpräparate von Eiter etc. Diabetischer werden direct mit einem Tropfen Jodgummi auf den Objektträger gebracht, Schnitte von in Alkohol gehärteten Präparaten ebenso. Die Präparate conserviren sich. Amyloidpräparate können in gleicher Weise zubereitet werden.

Es wird nicht überflüssig sein, wenn ich zum Schluss noch

einige Bemerkungen über die Zubereitung der Präparate mache. Man bringe die zu untersuchenden Gegenstände, insbesondere Schnitte, nicht auf den trockenen Objektträger, sondern gebe auf diesen stets vorher einen Tropfen der gewählten Zusatzflüssigkeit. Gehärtete Schnitte kann man meist einfach mit der Nadel oder der Pincette in den Flüssigkeitstropfen bringen und dann mit den Nadeln vorsichtig ausbreiten, aber bei Schnitten von frischen Präparaten, insbesondere bei Gefriermikrotomschnitten ist es nothwendig, dass man dieselben schon möglichst ausgebreitet auf den Objektträger bringt. Dies erreicht man dadurch, dass man die Schnitte in der Flüssigkeit, in welcher sie sich befinden, auf dem Spatel ausbreitet, diesen vorsichtig heraushebt und nun die Schnitte direkt von diesem auf den Objektträger herabgleiten lässt, wobei man mit der Nadel eine Beihülfe gewährt. Wenn dabei auch viel Flüssigkeit auf den Objektträger kommt, so schadet das nichts, da man diese leicht mit Fliesspapier oder einem Leinwandläppchen wieder entfernen kann. Eine ausgiebige Benutzung des Spatels ist überhaupt bei allen Manipulationen, welche mit frischen Schnitten vorgenommen werden, unbedingt geboten und auch bei feinen und grossen Schnitten gehärteter Präparate ist sie von grösstem Vortheil. Dies gilt insbesondere für das Uebertragen der Schnitte in absoluten Alkohol. Wenn da der Schnitt, insbesondere ein frischer, nicht vorher auf dem Spatel ausgebreitet und durch Absaugen der Flüssigkeit etwas angeklebt ist, so rollt er sich sofort zusammen, wird in dieser Lage fest und so spröde, dass er bei dem späteren Versuche, ihn auszubreiten, in der Regel zerreisst. Um besonders bei den complicirteren Färbemethoden solche Schnitte möglichst zu schonen, empfiehlt es sich die Färbung selbst auf dem Spatel vorzunehmen, so dass der Schnitt fast während der ganzen Manipulation auf diesem ausgebreitet bleibt.

Bei der grossen Wichtigkeit, welche die Untersuchungen auf die Anwesenheit von Schizomyceten in Flüssigkeiten und Geweben des Körpers beanspruchen, will ich über die Methoden des Nachweises derselben genauere allgemeine Angaben machen, wobei die Koch'schen Tuberkelbacillen zum Schluss besonders besprochen werden müssen, da sie sich von den übrigen Formen, so weit bis jetzt festgestellt ist, verschieden verhalten.

Wenn es sich darum handelt, die Vertheilung von Organismen

in dem Gewebe, die An- oder Abwesenheit derselben an bestimmten Gewebspartien, die Art ihrer Entwicklung im Gewebe etc. zu untersuchen, kurzum, wenn feinere histologische Verhältnisse in Frage stehen, sowie wenn es sich um den Nachweis vereinzelter Organismen in Geweben handelt, dann müssen mit Aufbietung aller technischen Hülfsmittel feinste Schnitte hergestellt werden, welche in der geeigneten Weise zu färben sind. Die Mehrzahl der Schizomyceten nimmt begierig die basischen Anilinfarbstoffe auf und hält dieselben ebenso wie die Kerne auch in absolutem Alkohol fest. Allerdings färben sich nicht alle Schizomyceten in jeder Anilinfarbe gleich gut, sondern manche haben Vorliebe für diese, andere für jene Farbe. Man färbt deshalb in der als am günstigsten bekannten Farbe oder, wenn es sich um unbekannte Organismen handelt, in einer braunen, blauen und violetten Farbe, wäscht dann in absolutem Alkohol aus, bis keine Farbwolken mehr vom Schnitt abgehen, hellt in Oel auf und legt in Harz ein. Dann sind die Zellkerne und die meisten Schizomyceten in gleichem Sinne gefärbt. Um nun den Kernen eine andere Farbe zu geben, so dass nur die Schizomyceten mit der Anilinfarbe gefärbt erscheinen, hat Weigert angegeben, zuerst in 1proc. wässeriger Lösung von Gentiana zu färben, mit absolutem Alkohol auszuwaschen, in Wasser abzuspülen und dann für längere Zeit in Carmin zu legen. Dieses verdrängt dann die Anilinfarbe aus den Kernen, nicht aus den Schizomyceten, sodass diese dann blau, die Kerne roth in den Präparaten erscheinen. Ich habe z. B. von Klappen mit diphtheroider Endocarditis die schönsten Präparate auf die Weise erhalten, dass ich Pikro-Lithioncarmin zum Nachfärben benutzte und wie gewöhnlich in salzsaurem Alkohol auswusch. Die Organismen geben aber meist die Anilinfarbe dann ab, und so ist es besser erst mit Lithioncarmin und dann nur kurze Zeit in Gentiana (nicht Methylenblau) zu färben. Sollen Schizomyceten in Flüssigkeiten irgend welcher Art untersucht werden, so wird die früher beschriebene Eintrocknungsmethode angewandt und die Färbung wie bei den Schnitten vorgenommen.

Zur Untersuchung der gefärbten Schizomycetenpräparate ist es von grösstem Vortheil nach Koch's Vorgang einen Beleuchtungscondensor zu benutzen, das ist eine unter dem Objekttisch des Mikroskopes angebrachte Convexlinse, welche eine so diffuse

Beleuchtung der Präparate bewirkt, dass die bei gewöhnlicher Beleuchtung hervortretenden dunklen Contouren der Structurbestandtheile (Structurbild) gänzlich verschwinden und nur die gefärbten Bestandtheile leuchtend hervortreten (Farbenbild). Es ist vortheilhaft, wenn wie bei dem Abbe'schen Condensor unter der Linse noch eine Blendung mit verschiedener Oeffnung vorgeschoben werden kann, weil man dann nach Belieben das Structurbild erscheinen und verschwinden lassen kann, doch genügt auch jede einfache Convexlinse, welche man sogar an einer Scheibenblendung anbringen kann. Wenngleich man mit Hülfe des Condensors auch in Glycerin liegende Präparate genau durchmustern kann, so ist es doch für Schnitte wenigstens besser, sie in Harz oder Balsam einzuschliessen.

Abweichend von den übrigen bis jetzt bekannten Schizomyceten (die Leprabacillen allein ausgenommen) verhalten sich die Kochschen Tuberkelbacillen gegen die Anilinfarbstoffe. R. Koch hatte zuerst gefunden, dass, wenn gehörig zubereitete und passenden Stellen entnommene Präparate von Tuberkulösen in Methylenblau, welches durch Kalilauge alkalisch gemacht war, gefärbt, dann in wässerige Lösung von Vesuvin übertragen, in absolutem Alkohol ausgewaschen und in Balsam eingelegt wurden, alles Gewebe, insbesondere die Zellkerne, aber auch alle Fäulniss- und sonstigen Pilze mit brauner Farbe erschienen, während zarte Bacillen, deren Länge $^1/_4$—$^1/_2$ des Durchmessers eines rothen Blutkörperchens betrug, denselben aber auch erreichen konnte, schön blau gefärbt waren. Die Bacillen zeigen sehr häufig helle Lücken zwischen den gefärbten Partien, so dass sie auf den ersten Blick zuweilen fast wie Mikrococcen aussehen. Koch erklärte das Aussehen als durch Sporenbildung bedingt. Koch selbst hat später seine Methode zu Gunsten der von Ehrlich angegebenen verlassen, nach welcher die Anilinfarben in einer gesättigten wässerigen Lösung von Anilinöl aufgelöst werden. In diesen Lösungen werden die Präparate diffus gefärbt, aber durch nachherige Behandlung mit starker Salpetersäure (33 pCt.) wieder entfärbt — nur die Bacillen behalten die Farbe, vorausgesetzt, dass man die Behandlung unterbrochen hat, sobald die Entfärbung für das blosse Auge eingetreten war. Wenn sich auch später herausgestellt hat, dass die alkalische Reaction der Farben keineswegs nöthig ist, und wenn auch die von Ehrlich

gegebene und von Koch acceptirte Erklärung, dass die Bacillen eine für Säure undurchdringliche Hülle hätten, nicht richtig ist, so bleibt doch trotz aller gegentheiliger, auf ungenügender Technik beruhender Angaben die Thatsache bestehen, dass unter den bis jetzt bekannten Schizomyceten andere (ausser den Leprabacillen) diese Reaction nicht geben. Aber selbst wenn dem so wäre, so würde dadurch zwar die Diagnose der Tuberkelbacillen erschwert, aber die Annahme einer pathogenen Bedeutung derselben könnte dadurch nicht im mindesten erschüttert werden, da Koch die Organismen auch rein gezüchtet und durch ihre Uebertragung bei Thieren Tuberkulose erzeugt hat. Vorläufig hat die angegebene Farbenreaction ihre diagnostische Bedeutung noch nicht verloren und es wird bei der eminenten Wichtigkeit der Sache jeder praktische Arzt bestrebt sein müssen, sich die Methode vollkommen zu eigen zu machen. Ich habe schon vor dem Bekanntwerden der Ehrlich'schen Methode gefunden, dass, wenn man die Präparate, welche in dem Koch'schen alkalischen Methylenblau gefärbt wurden, in dem vorher angegebenen salzsauren Alkohol auswäscht, alle Theile mit Ausnahme der Bacillen farblos werden. Schon damals hatte ich mit Lithioncarmin nachgefärbt, so dass die Bacillen blau in rothem Gewebe erschienen. Dem salzsauren Alkohol als Entfärbungsmittel bin ich auch jetzt noch treu geblieben; er wirkt fast ebenso schnell, bei Schnitten sogar oft noch schneller, wie die Salpetersäure, greift die Präparate weniger an und ist zum Arbeiten angenehmer, wie die starke, flüchtige Säure. Sonach empfehle ich folgendermassen zu arbeiten.

Wenn man Sputa, Caverneninhalt, Gewebssaft, weiche Gewebsbestandtheile, einzelne weiche Tuberkel auf die Anwesenheit von Bacillen untersuchen will, quetscht man die betreffenden Substanzen, von welchen man ja nicht zu viel nehmen darf (ein hirse- bis höchstens hanfkorngrosses Stück von gelbem Sputum ist die richtige Quantität), zwischen zwei Deckgläschen so dünn wie irgend möglich auseinander, nachdem man etwas festere Gewebspartikelchen etwa vorher noch mit Nadeln so viel wie möglich zerzupft hatte. Sollten zu dicke Bröckchen noch übrig geblieben sein, so nimmt man dieselben weg, kleinere können ruhig belassen werden. Nun lässt man das Präparat lufttrocken werden und zieht dann das Deckgläschen, die mit dem Präparat versehene Seite nach oben gekehrt, dreimal durch eine Gas- oder Spiritusflamme. Nun giesst man ein Uhrgläschen zur Hälfte voll kaltgesättigter Lösung von Anilinöl, welche man in einem dunkelen Glase verwahrt für längere Zeit vorräthig halten kann und gibt dazu etwa 10 Tropfen einer gesättigten alkoholi-

schen Lösung irgend eines basischen Anilinfarbstoffes, die braunen Farbstoffe ausgeschlossen. In diese Mischung bringt man ein Deckgläschen auf den Boden, so dass es ganz untergetaucht ist, das zweite lässt man, die Präparatenseite nach unten gekehrt, auf der Flüssigkeit schwimmen. Ist das Glasschälchen gross, so kann man noch mehrere Deckgläschen untertauchen und schwimmen lassen, so dass gleichzeitig eine ganze Anzahl von Präparaten zubereitet werden. Das so beschickte Glasschälchen wird nun mit der Pincette gefasst und über einer Spirituslampe vorsichtig so lange erwärmt, bis Dämpfe aufzusteigen beginnen, dann kann man sofort schon ein Präparat herausnehmen, in Wasser abspülen und zur Entfärbung in ein etwas grösseres Porcellan- oder Glasschälchen mit salzsaurem Alkohol bringen. Hierin steigen sofort Farbstoffwolken von dem Präparate auf, welche man durch Auf- und Abwippen des Deckgläschens mittelst einer Nadel oder Pincette immer wieder entfernt, wodurch der Entfärbungsprocess beschleunigt wird. Ist das Präparat farblos geworden (nur bei massenhaft vorhandenen Bacillen tritt noch der Farbenton diffus oder fleckweise hervor), so nimmt man das Deckglas heraus und trocknet es vorsichtig mit einem Läppchen an seiner freien Fläche ab, welche man leicht erkennt, wenn man das Gläschen gegen das Licht hält und nun mit der Nadel vorsichtig auf der einen Seite versucht, ob man das Präparat verschieben kann. Noch leichter ist das Auffinden des Präparates, wenn dickere Stellen in demselben sind und man die Entfärbung zu einer Zeit abbricht, wo diese, welche doch meist zur Untersuchung nichts taugen, noch etwas gefärbt sind. Es genügt nun vollkommen, wenn man das Deckglas mit einem Tropfen Glycerin auf einen Objektträger bringt, um die An- oder Abwesenheit von Bacillen festzustellen, vor allem, wenn man mit einem Condensor arbeiten kann; fehlt ein solcher, so ist es besser das Präparat mit absolutem Alkohol zu entwässern, zu trocknen (event. mit Hülfe einer Spirituslampe) und in Damarharz einzuschliessen. Oel vermeide ich gern, weil manche Oele wenigstens einen ungünstigen Einfluss auf die Bacillenfärbung ausüben. Statt Damarharz kann man auch Canadabalsam benutzen, welcher mit Terpenthin flüssig gemacht ist, derselbe darf aber nicht in Chloroform gelöst sein, da dieses die Bacillenfärbung mit Sicherheit je nach seiner Menge über kurz oder lang zerstört. In einem so zubereiteten Präparate erscheinen die Bacillen gefärbt auf ungefärbtem Grunde und ist es daher oft etwas schwierig, die Einstellung des Präparates im Mikroskope zu bewirken. Dies gelingt am leichtesten ohne Condensor resp. unter Anwendung einer Blende, auch sind kleine, noch etwas gefärbte Bröckchen im Präparate sehr gut geeignet, die Einstellung zu erleichtern. Noch besser freilich geht dies, wenn man durch nachträgliche Färbung nach gewöhnlicher Art Doppelfärbungen macht, bei welchen aber die Bacillen häufig nicht so klar und deutlich hervortreten, wie bei einfacher Färbung. Zur Doppelfärbung wählt man möglichst contrastirende Farben: blaue Bacillen auf braunem oder rothem Grunde, rothe Bacillen auf blauem oder grünem Grunde etc. Ich färbe meistens die Bacillen mit Fuchsin oder Magdala roth, den Grund blau oder grün mit Methylenblau oder Malachitgrün oder die Bacillen mit Gentiana oder Methylviolett blau, den Grund mit Pikrolithioncarmin

roth. Man kann hierbei sogar die Procedur noch etwas vereinfachen, indem man die Präparate aus der violetten Farbe nach Abspülen in Wasser direkt in Pikrolithioncarmin bringt und dann nur einmal in salzsaurem Alkohol auswäscht. Es nimmt dann aber das Auswaschen etwas längere Zeit in Anspruch und die Grundfarbe behält leicht einen etwas violettrothen Farbenton. Während man das eine Deckgläschen zurecht macht, kann das andere noch eine Zeit lang in der Farbe liegen bleiben, um dann in ähnlicher Weise weiter behandelt zu werden. Man kann das eine Präparat einfach, das andere doppelt färben. Hat man in den ersten Präparaten keine Bacillen gefunden, so muss man, um das negative Resultat zu sichern, neue Präparate länger, selbst tagelang in der ersten Farbe liegen lassen, weil manchmal die Bacillen geringere Neigung zur Aufnahme der Farbe bekunden.

Die Methode der Eintrocknung kann man auch noch bei anderen frischen Präparaten anwenden. So habe ich z. B. Abschnitte aus den zartesten Partien des grossen Netzes mit feinsten Tuberkeln wohl ausgebreitet auf einem Deckglas antrocknen lassen und ganz so weiter behandelt wie angetrocknetes Sputum, desgleichen feinste Gefässchen aus der Gehirnrinde mit Tuberkeln. Der Befund von Bacillen bewies die Brauchbarkeit der Methode. Uebrigens kann man solche Präparate auch nach der Härtung in Alkohol nach Art der Schnitte behandeln.

Zum genaueren Studium und zur sicheren Feststellung des Vorhandenseins einzelner Bacillen in Geweben sind Schnitte nach vorgängiger Härtung nothwendig. Die Härtung wird gewöhnlich in absolutem Alkohol vorgenommen, doch haben mir auch in Müller'scher Flüssigkeit vorgehärtete Präparate ausgezeichnete Bilder geliefert. Die Schnitte müssen möglichst dünn sein und um so zahlreicher, je geringer das Resultat ist, welches sie ergeben. Man kann unter Umständen 10 und 50 Schnitte vergeblich nach einem Bacillus durchsuchen, während der 51. vielleicht einen grossen Haufen davon enthält. Die Färbung der Schnitte wird im wesentlichen wie die der Trockenpräparate vorgenommen, doch muss man mit dem Erwärmen vorsichtig sein, da Schnitte von frischen oder erst seit kurzer Zeit gehärteten Präparaten leicht einschrumpfen. Auch bei den Schnitten verwende ich am liebsten rothe Farbe zur Bacillenfärbung, Methylenblau oder Methylgrün zum Nachfärben oder Gentiana, resp. Methylviolett für die Bacillen, Lithion- oder besser Pikrolithioncarmin für das Gewebe. Ich nehme die Entfärbung in salzsaurem Alkohol vor und lege die Präparate in der gewöhnlichen Weise (absoluten Alkohol, Oel) in Damar ein; auch hier muss chloroformhaltiger Canadabalsam vermieden werden. Ohne Condensor sind die Schnitte nur höchst unvollständig zu studiren.

Durch die Anwendung des salzsauren Alkohols bei der Entfärbung von Schnitten hat sich mir die interessante Thatsache ergeben, dass die Körnchen der von Ehrlich sogenannten Mastzellen sich gegen die einfache wie gegen die Doppelfärbung in gleicher Weise wie die Bacillen verhalten, während ihre Kerne das gewöhnliche Verhalten darbieten. Es erscheinen also die Körnchen roth, die Kerne blau oder grün; die Körnchen blau resp. violett, die Kerne

roth etc. Wenn man bei der Ehrlich'schen Methode verdünnte Salpetersäure verwendet und diese nur ganz kurze Zeit einwirken lässt, so kommt auch ein Zeitpunkt, wo das übrige Gewebe entfärbt ist und nur die Bacillen und Körnchen in gleicher Färbung hervortreten; bei längerer Einwirkung aber der dünnen Säurelösung sowie bei Anwendung stärkerer Concentrationen verschwindet die Körnchenfarbe gänzlich. Freilich bleiben auch dann die Bacillen nicht unberührt, sondern auch sie verlieren, wenn auch erst später, die Farbe.

Auch in den Fettzellen treten bei dieser Behandlung häufig Körnchen verschiedener Grösse auf, welche in Glycerin die schönste Bacillenfärbung darbieten.

Specieller Theil.

Die Obduction zerfällt in zwei Haupttheile:

A. Aeussere Besichtigung, Inspection.

B. Innere Besichtigung, Section im engeren Sinne.

A. Aeussere Besichtigung.

Die äussere Besichtigung ist in vielen Fällen für den Gerichtsarzt von der grössten Wichtigkeit, besonders in Bezug auf die Feststellung der Zeit des Todes, der Art des Todes u. s. w., während sie bei nicht gerichtlichen Sectionen in der Regel gegenüber dem Interesse, welches die inneren Organe darbieten, sehr zurücktritt. Da es nicht im Plane dieses Compendiums liegt, die bloss gerichtlich wichtigen Fragen ausführlich zu erörtern, so wird in Bezug auf die oben berührten Punkte auf die Lehrbücher der gerichtlichen Medicin verwiesen und hier nur auf diejenigen Punkte Rücksicht genommen, welche bei den gewöhnlichen Sectionen und auch in der Mehrzahl der gerichtlichen von Wichtigkeit sind.

Die äussere Besichtigung zerfällt in einen allgemeinen Theil, die Beschaffenheit des Körpers im allgemeinen betreffend, und in einen besonderen, welcher sich mit der Beschaffenheit der einzelnen Theile befasst.

1. Aeussere Untersuchung des Körpers im allgemeinen.

a. Allgemeine Körperverhältnisse.

Die allgemeinen Verhältnisse anlangend sind der Reihe nach Alter, Geschlecht, Grösse, Körperbau, allgemeiner Ernährungszustand und allgemeine Beschaffenheit der Haut zu berücksichtigen.

Der Körperbau kann kräftig, schwächlich, zart, missgestaltet etc. sein; letzteres besonders häufig von Rachitis herrührend. Der allgemeine Ernährungszustand wird nach der Fülle und Rundung der Formen, nach dem stärkeren oder schwächeren Hervortreten der Muskelbäuche und nach deren Dicke beurtheilt. Abmagerung kann auf zweierlei Weise zu Stande kommen: 1) durch Abnahme des Fettpolsters (Atrophia panniculi adiposi), welche sich dadurch kenntlich macht, dass man überall die Haut in grossen und dünnen Falten erheben kann. Bewegt man die beiden Finger, welche die Falten heben, hin und her, so kann man auch durch das Gefühl den grösseren oder geringeren Mangel des weichen Fettes unter der derben Cutis leicht und gut erkennen. Zu gleicher Zeit treten durch die dünne Hautbedeckung die Muskelbäuche mit scharfen Contouren deutlich hervor. 2) kann aber die Atrophie von der Muskulatur herrühren (musculäre Atrophie), in welchem Falle die Muskeln dünn und schmächtig erscheinen, ihre Contouren undeutlich sind, manche Vorsprünge z. B. Biceps, Waden gänzlich fehlen u. s. w. Natürlich kommen beide Formen sehr häufig nebeneinander vor, wie denn bei manchen auszehrenden Krankheiten in der That oft wenig mehr als Haut und Knochen übrig bleibt.

Die aufgehobene Falte vermag auch noch über andere Zustände der Haut Aufschluss zu geben, so über den Spannungsgrad derselben, der im umgekehrten Verhältniss zur Länge der Falte steht und über die Elasticität derselben. Wenn diese normal beschaffen ist, so muss die Falte, wenn man sie los lässt, alsbald wieder zurückgehen; im anderen Falle bleibt sie stehen, wie das z. B. bei Choleraleichen der Fall ist.

Hierher gehört auch noch die Beachtung der Farbe der Haut im allgemeinen, zu deren Untersuchung etwaige Besudelungen der Leiche mit Blut, Koth, Schmutz und dergleichen durch Abwaschen entfernt werden müssen. Die gewöhnliche Farbe ist ein helles Weissgrau (Leichenblässe), welches vorzugsweise an den von der Kleidung bedeckt getragenen Stellen hervortritt. Diejenigen Theile, welche während des Lebens der Luft und dem Lichte ausgesetzt und dadurch „gebräunt“ waren, behalten auch im Tode diese Färbung bei. Das Braun ist besonders bei Individuen aus den untersten Volksschichten oft so intensiv und so weit über Hals und Brust verbreitet, dass man selbst in Versuchung kommen kann, dasselbe

mit dem Braun des Melasma suprarenale (bronzed skin) zu verwechseln. Diese dem Morbus Addisonii zukommende Färbung ist aber über den ganzen Körper verbreitet und besonders auch am Bauche vorhanden, der von der ersten Form nicht berührt zu werden pflegt. Es sei übrigens gleich hier bemerkt, dass die Broncehaut, selbst wenn sie mit ähnlicher Veränderung der Mundschleimhaut verbunden ist, durchaus nicht mit Sicherheit auf Erkrankung der Nebennieren schliessen lässt, da sie auch ohne diese, ebenso wie umgekehrt, vorkommt. Eine allgemeine hellgelbe (citronengelbe) Farbe rührt von Gallenfarbstoff her (Icterus) und ist in der Regel im Gesicht und an der Stirn am deutlichsten zu erkennen. Bei lange bestehendem intensivem Icterus kann sie in's Dunkelgelbe und selbst Schwärzliche (Icterus melas) übergehen. Auffällig bleiche (wachsbleiche) Haut deutet auf Anämie resp. Oligämie, sei es acute (Verblutung), sei es chronische, hin; fahle (erdfahle) Färbung findet man bei manchen Cachectischen (z. B. bei Krebsleiden etc.), schmutzig graue, besonders an den dem Lichte ausgesetzten Stellen, nach anhaltendem Gebrauche von Silbersalzen (Argyrie).

b. Zeichen des Todes und der Verwesung.

Besonders wichtig für den Gerichtsarzt, aber auch, wegen der Beurtheilung mancher Veränderungen der inneren Organe, für alle anderen Fälle, sind die von der Fäulniss abhängigen Färbungen der Haut, welche uns zu der zweiten Gruppe der allgemeinen Betrachtungen, zur Untersuchung der Zeichen des Todes und der etwa schon eingetretenen Verwesung führen. Man hat hierbei zweierlei verschiedene Färbungen zu unterscheiden, einmal die grünliche Verwesungsfarbe, welche durch die Fäulniss der Gewebe entsteht und zuerst an den seitlichen Partien des Bauches, dann an den Zwischenrippenräumen u. s. w. erscheint, also überall da, wo Eingeweide der Oberfläche am nächsten liegen, dann die hell- oder dunkelrothe, verwaschen rothe, blaurothe Färbung, welche zunächst an den tief liegenden Theilen in getrennten Flecken (Todtenflecken) oder über eine grössere Fläche verbreitet vorkommt und von dem Blute herzuleiten ist. Diese Flecken können durch zwei Ursachen entstehen; entweder sie beruhen auf einfacher Senkung des Blutes innerhalb der Gefässe (Hypostase, hypostatische

Flecken), oder sie sind durch Diffusion des Blutfarbstoffes aus den Gefässen in das umgebende Gewebe entstanden (Diffusionsflecken, eigentliche Todtenflecken). Beide sind, abgesehen von der mehr verwaschenen rothen Färbung der letzteren, leicht dadurch zu unterscheiden, dass die hypostatische Röthung durch Druck (Wegdrängen des noch in den Gefässen befindlichen Blutes) zum Verschwinden gebracht werden kann, die Diffusionsröthe nicht. Einen höheren Grad der letzteren Form stellen die schmutzig blaurothen Streifen dar, welche durch Diffusion des Farbstoffes aus den grösseren Hautvenen entstehen, und oft das gesammte Hautvenengeflecht sichtbar machen. Bei der gewöhnlichen Lage der Leichen treten die Todtenfärbungen zuerst und am intensivsten am Rücken und Nacken auf; sie erscheinen aber in ganz gleicher Weise auch an der Brust, dem Hals und Gesicht, wenn diese Theile zufällig am tiefsten lagen, und wenn man nicht hieran denkt, könnte in solchem Falle leicht eine Verwechselung mit cyanotischer, krankhafter Färbung begangen werden.

Die Todtenflecken, welche niemals Hervorragungen an der Hautoberfläche bedingen, müssen bei gerichtlichen Sectionen immer eingeschnitten werden, um Verwechselungen mit Blutextravasaten vorzubeugen. Bei der hypostatischen Form tritt auf den Durchschnitten innerhalb des ungefärbten Gewebes flüssiges Blut aus den eröffneten Gefässchen; die Diffusionsflecken sind durch die diffuse nicht entfernbare Röthung des Gewebes selbst charakterisirt, während bei Blutungen, die häufiger kleine Buckel auf der Haut bilden, das geronnene oder auch flüssige Blut im Gewebe liegt und in der Regel wenigstens zum Theil daraus entfernt werden kann. Je flüssiger das Blut einer Leiche ist (besonders bei Erstickung, acuten Infectionskrankheiten etc.), desto reichlicher sind auch die Todtenflecken.

Ein zweites wichtiges Todeszeichen ist die Leichenstarre, welche zuerst an den Kiefermuskeln beginnt, allmählich von oben nach unten fortschreitet und in derselben Reihenfolge auch wieder verschwindet. Je kräftiger das Individuum war und von je kürzerer Dauer die Krankheit desto stärker wird und desto länger dauert die Muskelstarre — am stärksten bei Cholera, wo die scharf vorspringenden dicken Muskelbäuche, die kaum bezwingbare Contraction derselben in Verbindung mit der cyanotischen Färbung der Haut schon von

weitem die Diagnose ermöglichen. Am schnellsten verschwindet die Starre bei cachectischen Krankheiten. Sobald die Starre einmal gewaltsam gelöst worden ist, tritt sie nicht wieder ein.

2. Aeussere Untersuchung der einzelnen Körpertheile.

Die Untersuchung der einzelnen Theile hat am Kopfe zu beginnen und sich dann auf den Hals, die Brust, den Unterleib, die Rückenfläche, den After, die äusseren Geschlechtstheile und endlich auf die Glieder zu erstrecken. Die Gerichtsärzte haben dabei besonders ihre Aufmerksamkeit auf das etwaige Vorhandensein von fremden Gegenständen in den natürlichen Oeffnungen, auf die Beschaffenheit der Zahnreihen und die Beschaffenheit und Lage der Zunge, sowie endlich auf etwa vorhandene Verletzungen zu richten. Erkennbare Eiterung oder Granulationsbildung resp. Narbenbildung an denselben, ferner das Klaffen derselben und der Befund von geronnenem Blut auf denselben lassen den Schluss mit mehr oder weniger Sicherheit zu, dass dieselben vor dem Tode entstanden sind.

Was die übrigen Veränderungen angeht, so sind zunächst

a) Grössen- und Gestaltsveränderungen zu beachten. Dahin gehört z. B. die Ausdehnung und umgekehrt die Einsenkung des Bauches, dahin die Anschwellungen besonders der Glieder durch Oedem der Haut und des Unterhautgewebes. Dieses documentirt sich äusserlich durch die teigige Consistenz der Theile und durch das Stehenbleiben der Fingereindrücke. Auf dem Durchschnitte erscheint das Fettgewebe schwappend, ganz mit klarer Flüssigkeit infiltrirt, die sich allmählich in der Tiefe des Schnittes immer mehr ansammelt. Bei lange bestehendem Oedem hat das Bindegewebe eine weisse Farbe und ist verdickt. Bemerkenswerth ist das Mangeln des in anderen Fällen gerade sehr stark vorhandenen Oedems der äusseren Geschlechtstheile bei der Trichinose, bei welcher die ödematöse Schwellung an die Nähe von quergestreiften Muskeln geknüpft ist. Neben den Grössenverhältnissen der Theile im Ganzen hat man auch speciell diejenigen der Haut und ihrer einzelnen Theile zu beachten, also Verdickung resp. Verdünnung des Epithels oder des Coriums oder beider zusammen etc. und muss an veränderten Stellen durch Einschnitte sich von dem gegenseitigen Verhältniss der Theile eine Anschauung verschaffen.

b) Bei der Betrachtung der Färbung der einzelnen Theile muss man sich gegenwärtig halten, dass besonders die durch Blut hervorgerufenen Färbungen, soweit es sich um Füllung der Gefässe handelt, nach dem Tode zum grössten Theil vollständig verschwunden sind; nur die durch Stauung in dem Venensystem hervorgerufenen und meist mit Erweiterung von Gefässen verbundenen sogenannten cyanotischen, bläulichen oder blaurothen Färbungen der Nase, Lippen, Fingerspitzen etc. sind meist auch nach dem Tode noch deutlich sichtbar. Sehr wichtig sind dann die durch Blutergiessungen erzeugten Veränderungen, welche bald grösser sind (traumatische), bald kleiner, selbst punktförmig (Morb. maculosus Werlhofii, hämorrhag. acute Exantheme, Endocarditis ulcerosa). Eine verwaschene Röthung der Haut deutet, wenn Todtenflecke auszuschliessen sind, darauf hin, dass schon vor dem Tode Extravasate bestanden, während die gelblichen oder grünlichgelben Höfe um Extravasate (hämatogener partieller Icterus) auf längeres Bestehen der Blutergüsse schliessen lassen.

Bräunliche Färbung besonders in zahlreichen kleinen Herdchen ist gewöhnlich die Folge umschriebener entzündlicher Processe und erscheint deshalb oft an Narben z. B. an Unterschenkelgeschwüren oder sie kommt angeboren in Form der bekannten Leberflecken, Pigmentmäler etc. vor. Im Gegensatze zu den Pigmentnarben kommen auch ganz weisse vor, die um so mehr hervorstechen, je mehr die übrige Haut gefärbt ist (z. B. bei bronzed skin). Eine fleckig-weisse Färbung kommt als partieller Albinismus besonders an den Geschlechtstheilen zur Beobachtung.

3. Aeussere Untersuchung neugeborener Kinder.

Da bei neugeborenen Kindern die Frage nach der Reife und der Entwicklungszeit derselben oft von der grössten Wichtigkeit ist, so sollen hier im Zusammenhange diejenigen Punkte aufgeführt werden, auf welche zur Beantwortung dieser Fragen neben den vorher angeführten allgemeinen Verhältnissen zu achten ist.

Die Länge neugeborener reifer Kinder beträgt im Mittel 50 bis 51 Ctm., für Knaben im allgemeinen etwas mehr als für Mädchen; für die fünf letzten Mondsmonate des fötalen Lebens beträgt die in Centimetern ausgedrückte Grösse im allgemeinen das

Fünffache der Monatszahl, so dass man also im gegebenen Falle nur die gefundene Länge in Centimetern z. B. 30 mit 5 zu dividiren hat, um das Alter (6 Monat) zu bestimmen. Das Gewicht reifer Knaben ist im Mittel 3600 Grm., reifer Mädchen 3250 Grm. Die allgemeine Betrachtung der Haut erstreckt sich besonders auf ihre Spannung (fest und straff, nicht gerunzelt), ihre Farbe (nicht mehr roth, sondern weiss) und ihren Besatz mit Wollhaaren, die beim reifen Fötus nur noch an den Schultern deutlich vorhanden sind. Die Nabelschnur, welche im Ganzen 48—56 Ctm. erreicht, inserirt sich etwas unterhalb der Körpermitte und fällt am 5. bis 8. Tage nach der Geburt ab.

Besonderer Aufmerksamkeit bedarf die genauere Untersuchung des Kopfes, welche wichtige Aufschlüsse geben kann. Da ist zuerst die Länge der Haare zu beachten, welche bei reifen Kindern etwa 2—3 Ctm. lang sind, ferner die Grösse der Fontanellen, von denen die vordere, grosse 2—2,5 Ctm. lang ist (reife Frucht), dann die Grösse der verschiedenen Durchmesser (Kopfumfang 34,5 Ctm.; grader Durchmesser von der Glabella bis zum Hinterhaupt 11,5 Ctm.; vorderer querer, an dem Ende der Coronarnath 8 Ctm.; hinterer querer an den Scheitelbeinhöckern 9 Ctm.; langer schräger, vom Kinn zum höchsten Punkte des Hinterhauptes 13,5 Ctm.; kurzer schräger, vom vordersten Punkte des Nackens zum entferntesten Punkte der Stirne [ungenau] 9,5 Ctm.). Endlich folgt noch die Betrachtung der Augen, an denen die Pupillarmembran von dem 8. Mondsmonat an fehlt, und die Betastung der Nasen- und Ohrknorpel, welche sich bei reifen Früchten hart anfühlen. An den oberen Extremitäten sind die Nägel der Finger zu untersuchen, welche bei reifen Früchten hart, hornartig sind und die Fingerspitzen etwas überragen; dann sind die Querdurchmesser der Schultern (11 Ctm.) sowie der Hüften (an den Trochant. 9 Ctm.) zu bestimmen und endlich die Geschlechtstheile zu untersuchen. Bei Knaben steigt der Hoden im 7. Monat in den Hodensack hinab, bei der rechtzeitigen Geburt befinden sich beide Hoden in dem runzeligen Hodensack. Bei reifen Mädchen sind die grossen Schamlippen in der Regel so lang, dass sie Clitoris und Nymphen bedecken, manchmal jedoch ragen letztere noch etwas hervor. (Ueber die Untersuchung des Epiphysenkerns des Oberschenkels s. bei Extremitätenknochen.)

4. Krankheiten der Haut und des Unterhautgewebes.

Wenn wir nun zu einer Betrachtung der Erkrankungen der Haut und des subcutanen Gewebes übergehen, so muss im Voraus bemerkt werden, dass es nicht in der Aufgabe dieses wesentlich die Diagnostik am Todten behandelnden Compendiums liegen kann, sämmtliche Hautkrankheiten genau zu besprechen, von denen ein grosser Theil ja auch wohl zufällig an der Leiche gefunden wird, aber doch im wesentlichen nur am Lebenden in voller Ausbildung zur Beobachtung kommt und deren Erkennung in den Lehrbüchern der Dermatologie gelehrt wird. Es sollen hier vielmehr nur jene Erkrankungen genauer berücksichtigt werden, welche mit inneren Erkrankungen im Zusammenhang stehen oder doch stehen können, oder welche überhaupt ein grösseres pathologisch-anatomisches Interesse haben.

a. Allgemeine Veränderungen.

1. Von aussen nach innen zu vorschreitend finden wir zunächst gewisse Veränderungen der **Epidermis**, von denen zuerst die abnorme Absonderung der obersten (Horn-) Schichten zu nennen ist. Während an der normalen Haut die Abschilferung der ältesten Schichten ganz allmählich und insensibel vor sich geht, findet man als Folge sowie als Begleiterscheinung vieler Hautaffectionen eine in kleineren oder grösseren zusammenhängenden Massen erfolgende Abstossung der Epidermis. Eine Abschilferung in kleinen Plättchen (Desquamatio furfuracea) findet man z. B. bei der Psoriasis, ferner bei Pityriasis versicolor, wobei sie durch ihre bräunliche Färbung ausgezeichnet sind, bei zahlreichen cachectischen Individuen; grössere Blättchen lösen sich nach manchen acuten Exanthemen ab, z. B. Masern, eine Ablösung in grossen zusammenhängenden Fetzen (z. B. von ganzen Fingern oder der Hand, Desquamatio membranacea) deutet meist auf vorhergegangenen Scharlach hin. Diese Abblätterung bei sonst normaler Haut darf nicht verwechselt werden mit der postmortalen Loslösung der Epidermis über entzündeten Stellen der Haut (Erysipel), oder des subcutanen Gewebes (Phlegmone), wobei immer unter der entfernten Epidermisschicht eine nässende, meist geröthete oder missfarbig grünlich

gefärbte Fläche erscheint. Derselbe Effect kann unabhängig von Entzündung auch durch die Fäulniss allein bewirkt werden — die übrigen Fäulnisserscheinungen schützen dann vor Verwechselung.

Etwas anderes ist die Abhebung eines Theiles der Epidermis durch eine Flüssigkeit und die Bildung von Blasen. Auch dieses kann durch die Fäulniss bewirkt sein; die Blasen enthalten dann in der Regel eine verwaschen schmutzig-rothe Flüssigkeit. Dasselbe findet man bei frischen Leichen an solchen Stellen, wo schon im Leben Fäulnissprocesse bestanden, also z. B. über gangränösen Stellen.

Verschieden davon sind jene blasenartigen in der Regel nur sehr kleinen Abhebungen der Epidermis, welche nicht als zufällige Complication, sondern als wesentlicher Krankheitsbefund erscheinen. Je nach der Beschaffenheit des Inhaltes unterscheidet man die eigentlichen Bläschen (vesiculae), oder, wenn sie grösser sind, Blasen (bullae) mit klarem, wässrigem Inhalt von den Pusteln (pustulae), die mit Eiter gefüllt sind. Die letzteren können aus den ersteren hervorgehen und man findet dann Bläschen und Pusteln nebeneinander.

2. Die tiefere Schicht der Haut, die eigentliche **Cutis**, ist in ihrer Integrität auf die Integrität der Epidermis angewiesen; da wo diese aus irgend einer Ursache entfernt ist, trocknet die Lederhaut durch Verdunstung zu einer festen, braunen, pergamentartigen Masse ein, entweder, wie Durchschnitte lehren, nur in ihren oberen Partien, oder in ihrer ganzen Dicke. Sie erleidet nicht selten durch starke Ausdehnung resp. durch Druck, aber auch durch directe Ernährungsstörungen eine Atrophie; häufiger sind Verdickungen, welche, wenn sie in Form distincter, fester, hirsekorn- bis linsengrosser Vorragungen erscheinen als Knötchen, Papulae bezeichnet werden. Sie können durch Entzündung, Hämorrhagie, Geschwulstbildung etc. erzeugt sein. — Von den Farbenveränderungen der Haut ist schon früher die Rede gewesen.

b. Die besonderen Veränderungen.

1. Die angeborenen **Bildungsanomalien** der Haut bestehen im wesentlichen in mangelhaftem Schluss der einander entgegenwachsenden seitlichen Hautplatten, welcher eine sogenannte Spaltbildung

zur Folge hat. Die gewöhnlichste derartige Anomalie ist die Hasenscharte (Fissura labii sup.), die ein- oder doppelseitig auftreten kann. An der Brust kommt die Fissura thoracis, bei welcher gleichzeitig auch das Sternum gespalten ist, vor (die Fiss. sterni kann aber auch ohne Hautspalte vorhanden sein); am Bauche die Fissura abdominis, mit der, wenn sie gross ist, ein Vorfall der Baucheingeweide, Eventratio, verbunden ist.

Mit der Spaltbildung der Haut in den unteren Theilen des Bauches ist ein Mangel der vorderen Wand der Harnblase verbunden, so dass die hintere Wand derselben als eine stark geröthete Schleimhaut vorliegt (Ectopia vesicae urin.), an welcher die Oeffnungen der Ureteren deutlich zu erkennen sind. Es kann sich diese Spaltbildung nach unten auf die Clitoris (Fissura clitoridis) oder auf den Penis (Epispadie) fortsetzen. Diese kommt jedoch auch selbstständig in verschieden grosser Ausbildung vor, ebenso wie die Hypospadie, eine Spaltbildung an der unteren Seite des Penis.

Diesen Spaltbildungen stehen die abnormen Verschliessungen von Oeffnungen gegenüber, die Atresien (Atresia ani, urethrae vaginae, Microstomie, Symblepharon), welche theils auf abnorme Verwachsungen, theils auf Entwicklungshemmungen zurückzuführen sind. Andere angeborene Abnormitäten, Mangel oder Uebermaass der Behaarung, Mangel der Nägel, abnorme Pigmentirung, genügt es zu nennen. An dem Panniculus adiposus kommen angeborene Hypertrophien (Polysarcia congenita) vor.

2. Die **Circulationsstörungen** der Haut sind, soweit es sich um Abweichungen in der Blutfüllung handelt, nach dem Tode meistens nicht mehr zu erkennen, nur die extremen Formen der Oligämie (beim Verblutungstod) und starke cyanotische Hyperämie einzelner Theile sind noch erkennbar. Dagegen sind Hämorrhagien leicht zu sehen. Man unterscheidet dieselben je nach ihrer Grösse und Form in Petechien, kleine rundliche Blutflecke, in Vibices, kleine Blutstreifen, in Ecchymosen, grössere aber flache Blutergüsse (Sugillationen) und in Ecchymome, grössere, eine Hervorragung, Beule, bedingende Blutungen. Die letzteren sind meist traumatischer Natur und viel weniger interessant als die kleineren, welche vorzugsweise bei acuten Exanthemen, Morbus maculosus Werlhofii, Purpura, Scorbut etc. vorkommen. Besonders merkwürdig ist jene kleinste Form, welche mit ähnlichen Blutergüssen in der

Conjunctiva und Mundschleimhaut verbunden, bei Endocarditis ulcerosa in Folge von Embolie der Hautarterien neben kleinen Abscesschen vorkommt, deren später noch gedacht werden soll. Mikroskopische Untersuchung nach Härtung an senkrechten Schnitten; Färbung mit Eosin-Hämatoxylin oder Pikrocarmin.

Ueber das Oedem der Haut und des Unterhautgewebes ist schon das Wesentlichste vorher bei der allgemeinen Körperbesichtigung angegeben worden. Zur Untersuchung ödematöser Hautstücke ist die Kochmethode zu empfehlen. Als Myxödem wird von fremden, insbesondere englischen und französischen Autoren eine in Verbindung mit nervösen und anämischen Erscheinungen auftretende ödematöse Schwellung, insbesondere der Haut des Gesichts, aber auch anderer Körpertheile angeführt, bei welcher nicht seröse Flüssigkeit, sondern eine halbflüssige schleimige Masse in die Bindegewebsmaschen infiltrirt erscheint. Dabei ist die Haut trocken, runzelig, abschilfernd; die Hautdrüsensecretion fehlt. Die Pathologie dieses Zustandes ist noch unklar.

3. Die **Entzündungen** sind

a) solche, welche in kleinen Herden, meist multipel auftreten. Es gehören hierher vorzugsweise die die Dermatologen hauptsächlich beschäftigenden Affectionen, welche daher nur kurz erwähnt werden. Die squamösen, mit Abschuppung von Epidermis einhergehenden Entzündungen werden durch die Psoriasis repräsentirt; zu den eigentlichen Bläschenefflorescenzen gehören die Miliaria (Sudamina, Schweissfriesel), kleinste, ganz durchsichtige, Thautröpfchen ähnliche, oder weissliche oder röthliche multiple Bläschen, in deren Umgebung jede Spur von entzündlicher Veränderung fehlt; ferner die Herpesbläschen (Herpes facialis, progenitalis, Zoster), welche gleichfalls klare Flüssigkeit enthalten, aber auf leicht entzündeter Grundlage stehen und durch Platzen Borken- und Geschwürsbildung bewirken können, endlich das Eczema vesiculosum (das Anfangsstadium der Eczeme), welches durch helle Bläschen charakterisirt ist, die auf einem stark entzündeten, besonders durch collaterales Oedem geschwollenen Boden sitzen. In späteren Stadien können sie eiterig sein oder Krusten und Borken bilden. Hierher gehört ferner der Pemphigus mit grossen Blasen, die serösen oder serös-eiterigen Inhalt haben können. Als P. neonatorum findet er sich schon

bei neugeborenen Kindern und abgestorbenen Früchten, besonders an der Hohlhand und Fussohle und erweckt immer den Verdacht von Syphilis; die Bläschen platzen leicht und man findet dann nur grosse, rundliche, abgelöste Epidermismassen, unter denen eine nässende, dunkelrothe oder blaurothe Fläche erscheint.

Endlich sind, wenngleich sie ja sonst nicht mit den vorhergehenden auf gleiche Stufe gestellt werden können, auch die Pockeneruptionen noch hierher zu zählen, welche ebenfalls zuerst klaren, wässerigen, später freilich eiterigen Inhalt beherbergen, sich aber von allen vorherbesprochenen Bläschen und Pusteln durch eine centralgelegene Delle auszeichnen. Die Pockenpustel liegt zwischen Schleim- und Hornschicht und hat einen fächerigen Bau. In die Pockeneffloreszenz kann ebensowohl wie in andere, z. B. in die Pemphigusblase Blut gelangen: hämorrhagische Pocken, bei welchen aber meistens die Efflorescenz einen mehr papulösen Charakter behält und wenig charakteristisch ist. Sowohl in dem Inhalte der Pockeneffloreszenzen, besonders so lange sie noch keinen Eiter enthalten, als auch in der darunter liegenden Haut finden sich Mikrococcen, welche in der Regel hier ihren Sitz in Gefässen haben. Die mikroskopische Untersuchung der Hautblasen ist an frischen Präparaten kaum zu machen, nur bei den Pocken kann man unschwer an frischen Doppelmesserschnitten nach Behandlung mit Eisessig oder verdünnter Alkalilauge die Mikrococcen auffinden. Zur genaueren Untersuchung sind jedoch auch hier feine Schnitte nach vorgängiger Härtung zu machen. Doppelfärbungen mit Gentiana und Carmin. Der Inhalt der Blasen und Pusteln kann auch vermittelst der Trockenmethode untersucht werden.

Von reinen pustulösen Entzündungen (ohne bläschenförmiges Vorstadium) sind, wenn wir von den bei den Drüsen und Haaren zu erwähnenden Acnepusteln und Furunkeln absehen, nur wenige zu nennen. Da sind die Impetigopustel und jene kleinen embolischen Abscesschen, welche oben schon bei den Hämorrhagien erwähnt wurden. Sie finden sich über den ganzen Körper zerstreut und sind mit den Hämorrhagien oft in der Weise combinirt, dass um ein kleines gelbes Centrum ein hämorrhagischer Hof sich zeigt. Sie kommen nur bei der malignen Form der ulcerösen Endocarditis vor, bei welcher, wie später noch ausführlicher mitgetheilt werden soll, die thrombotischen Massen grosse Haufen

von Mikrococcen enthalten. Dem entsprechend kann man denn auch leicht auf Querschnitten der frischen oder in absolutem Alkohol rasch schnittfähig gemachten Haut inmitten einer jeden Hämorrhagie, eines jeden Abscesschens ein mit Mikrococcen ausgefülltes Gefäss nachweisen.

Die papulösen Entzündungen sind die letzte Form dieser Gruppe und umfassen den Lichen, Prurigo und das papulöse Syphilid mit entzündlicher Wucherung im Papillarkörper.

Für die mikroskopische Untersuchung gilt das vorher Gesagte.

b) Durch ihre Verbreitung über grössere Strecken hin unterscheiden sich das Erysipel (Entzündung der Cutis) und die demselben nahe stehende Phlegmone (Entzündung des subcutanen Gewebes) von den seither betrachteten, in Form kleiner Herde auftretenden Entzündungen. Die für das Erysipel im Leben charakteristische Röthe verschwindet im Tode oft fast gänzlich und man ist dann nur auf die diffuse Schwellung der Haut und des Unterhautgewebes, sowie auf ihre Infiltration mit einer trüben zellenreichen Flüssigkeit angewiesen.

Auf mikroskopischen Durchschnitten zeigen sich im frischen Stadium zahlreiche junge Zellen, besonders längs der Gefässe; später sind dieselben fettig zerfallen; auch sind Mikrococcen in den Lymphgefässen gefunden worden, ebenso wie in dem Inhalt von Blasen, die häufig auf der erysipelatös erkrankten Haut aufschiessen. Die Methoden des Nachweises sind die gewöhnlichen, Trockenpräparate des Blaseninhaltes und Gewebssaftes, feine Schnitte von der gehärteten Haut, Färbung, einfach und doppelt.

Da schon beim einfachen Erysipel das subcutane Gewebe stets durch Schwellung und Infiltration mit jungen Zellen betheiligt ist, so ist es leicht verständlich, dass sich durch Zunahme dieser Veränderungen eine eiterige Entzündung dieses Gewebes etabliren kann, welche man als Phlegmone bezeichnet; man findet dann neben der Röthung und Infiltration der eigentlichen Cutis das subcutane Gewebe angeschwollen, seine Maschenräume mit einer trüben, gelblichen, puriformen oder rein eiterigen Flüssigkeit erfüllt: Erysipelas phlegmonosum.

Es kann diese Phlegmone aber auch selbständig vorkommen und dann ist sie sehr häufig traumatischer Natur. Sie hat eine grosse Neigung sich flächenhaft auszubreiten, weil sie durch die

oberflächliche Fascie abgehalten wird in die Tiefe zu dringen. Besteht sie längere Zeit, so kann die gesammte Haut auf grosse Strecken hin von der Fascie abgelöst werden und man findet dann also eine grosse Höhle, an deren Wandungen noch mehr oder weniger grosse Fetzen des vereiterten subcutanen Gewebes hängen. Es tritt diese Veränderung besonders gern dann ein, wenn die Entzündung nicht eine rein eiterige, sondern eine jauchige ist: Phlegmone maligna, ichorosa, gangraenosa. Es können dabei secundäre Ernährungsstörungen an der Haut eintreten, dieselbe kann necrotisiren. Die maligne Phlegmone ist häufig die Folge von mit Hämorrhagien verbundenen Quetschungen und es hat daher der Inhalt der Höhle oft ein missfarbiges bräunliches Aussehen. Die Wandungen sind häufig noch mit frischen Hämorrhagien bedeckt und haben ebenfalls eine schmutzige, grünlich schieferige Färbung.

Die mikroskopische Untersuchung des ausfliessenden oder ausgedrückten Eiters an Trockenpräparaten wird der Regel nach das „Eitergift" in Form von Schizomyceten erkennen lassen. Um Schnitte anzufertigen ist wegen der Weichheit des eitrig infiltrirten Gewebes starke Durchdringung mit Einbettungsmasse nothwendig.

4. Von **specifischen Entzündungen,** Infectionsgeschwülsten, Granulationsgeschwülsten, infectiösen Granulationsgeschwülsten kommen an der Haut syphilitische, scrofulös-tuberculöse, lupöse, leproöse, malleöse sowie noch eine Anzahl seltenerer Formen vor.

a) Die Syphilis kann an der Haut neben gewissen mehr entzündlichen Processen (Psoriasis, Pemphigus, Rupia etc.) auch geschwulstartige Bildungen bewirken. Die Geschwülste werden Gummata (im Singular Gummi, Gummositas) oder Syphilome genannt und bestehen aus einem weichen, hauptsächlich spindelzelligen Gewebe mit einer von schleimiger Flüssigkeit durchtränkten Intercellularsubstanz. Die Folge des letzteren Umstandes ist, dass an den Schnittflächen eine zähe klare Flüssigkeit auf Druck sich entleert. Die Zellen können fettig degeneriren und necrotisiren, wodurch die Knötchen erweichen und durch Aufbruch nach aussen Geschwürsbildung zu Stande kommen kann. Der Grund dieser Geschwüre wird noch von gummösem, im stetigen Zerfall begriffenem Gewebe gebildet und hat dadurch ein gelbliches, sog. speckiges Aussehen und fühlt sich sehr derb (indurirt) an.

Es wird von Vielen schon das primäre syphilitische Geschwür,

der sog. indurirte Schanker hierher gerechnet, der allerdings ganz die eben geschilderte charakteristische Beschaffenheit zeigt. Eine zweite Form ist das sog. breite Condylom (Condyloma latum, plaque muqueuse), bei welchem sich eine Wucherung einzelner Papillen findet, über denen die Epidermis verdünnt ist und nicht verhornt, sondern eine feuchte, schleimhautähnliche Beschaffenheit behält. Endlich eine dritte Form ist der sog. Lupus syphiliticus, der besonders an den Extremitäten vorkommt. Die Affection hat mit Lupus im engeren Sinne nichts zu thun und wird deshalb besser als Knotensyphilid, ulceröses Syphilid oder ähnlich bezeichnet. Es finden sich stets mehrfache in der Cutis oder auch tiefer gelegene hirsekorn- bis erbsengrosse Knötchen, welche im jugendlichen Zustande derb sind, später (und zwar tritt das gerade an der Haut schneller ein als an anderen Stellen) erweichen, theils durch fettige Metamorphose, theils durch Eiterung Geschwüre bilden, die erst rund sind, bald aber durch Confluenz ausgebuchtet werden, nierenförmige etc. Gestalt annehmen. Die Heilung erfolgt durch Narben, die sich durch starkes Retractionsvermögen auszeichnen.

Die mikroskopische Untersuchung dieser Affectionen wird in gewöhnlicher Weise an senkrechten Durchschnitten vorgenommen. Von besonderer Wichtigkeit ist das Aufsuchen der neuerdings von verschiedenen Seiten, freilich auch in verschiedener Weise beschriebenen Spaltpilze mit Hülfe von Anilinfärbungen. Zu hüten hat man sich, dass man nicht die in den und um die syphilitischen Neubildungen zahlreich vorhandenen granulirten Bindegewebszellen (Mastzellen), deren Körnchen sich intensiv färben, für mit Mikrococcen oder kleinen Bacterien erfüllte Zellen halte. Auch andere, von den sog. Mastzellen verschiedene, durch Vergrösserung gewöhnlicher Bindegewebszellen entstandene körnige Zellen sind nach Neisser als specifische Producte in harten Schankern vorhanden.

b) Scrofulös-tuberculöse Affectionen der Haut können primär und secundär auftreten. Fast unbekannt ist disseminirte Miliartuberculose, selten auch das Auftreten tuberculöser Geschwüre mit zackigen, wie ausgefressenen Rändern und unebenem Grunde in der Nähe der Schleimhautorificien (am häufigsten noch am Anus). Häufig und allerdings nicht nur relativ sind die sog. scrofulösen Affectionen, das Scrofuloderma der Dermatologen. Es bilden

sich unter der Haut und in der Cutis selbst weiche Geschwülste, welche leicht prominiren, die Haut wird bläulich violett gefärbt, bricht dann auf, worauf sich eine eitrige oder eitrig-käsige Masse entleert (kalter Abscess). Es bleibt ein sinuöses Geschwür mit weichen schlaffen Granulationen, welche käsig-eitrig zerfallen, übrig. Secundär schliesst sich diese Veränderung an Gelenktuberculose, an Lymphdrüsenverkäsung etc. an (Fistelbildung), sie kann aber auch (seltener) primär entstehen. Zum mikroskopischen Nachweis von Tuberkeln in den die Geschwüre auskleidenden Granulationen sind feine Schnitte nach Härtung nöthig; Koch'sche Bacillen können zunächst an Trockenpräparaten gesucht werden, doch sind Schnitte hier wichtiger, da die Bacillen meist nur in spärlicher Zahl vorhanden sind. Mir ist es bisher noch nicht geglückt, sie bei Untersuchung einer mässigen Anzahl von Schnitten stets zu finden, ebensowenig, wie ich stets wohl ausgeprägte Tuberkeln gesehen habe.

c) Der Lupus erscheint makroskopisch unter sehr verschiedener Form. Charakteristisch ist die multiple Entwickelung von hirsekorn- bis erbsengrossen blaurothen, über die Oberfläche vorspringenden Knötchen in der Lederhaut (Lupus tuberculosus, nodosus); ein früheres Stadium, bei welchem die Knötchen noch nicht hervortreten, sondern nur braunrothe stecknadelkopf- bis linsengrosse Flecken vorhanden sind, ist der L. maculosus; sind die Knötchen confluirt und ist eine ausgedehntere, über die Haut hervorragende Neubildung vorhanden, so spricht man von L. tumidus, hypertrophicus, während als L. papillosus oder verrucosus jene Wucherung bezeichnet wird, bei welcher nicht rundliche, sondern durch starke Betheiligung der Papillen warzige, papillöse Massen sich bilden; ist die die Infiltrate überziehende Haut mit Epidermisschüppchen bedeckt, dann ist es L. exfoliativus und endlich, wenn die Knötchen aufgebrochen sind und zu Geschwürsbildung geführt haben, so ist es L. exulcerans. Treten die Knoten zerstreut auf, so spricht man von L. disseminatus, dagegen von L. serpiginosus, wenn sie sich von einem Punkte aus allmählich nach der Peripherie hin verbreiten.

Als Lup. erythematodes wird eine ohne Knoten- und ohne Geschwürsbildung aber ebenfalls mit Bildung knötchenförmiger Zellenanhäufungen in der Cutis einhergehende Affection bezeichnet, welche mehr die Talgdrüsen in Mitleidenschaft zieht (Milienbildung

sowie Vergrösserung derselben) und oft von diesen ausgeht. Sie hat ihren Sitz fast ausschliesslich im Gesicht, wo sie sich von der Nase aus gleichmässig nach beiden Wangen ausbreitet, so dass die afficirte Partie Aehnlichkeit mit einem Schmetterling hat. Die Affection hat aber wohl mit dem gewöhnlichen Lupus nichts gemein.

Häufiger als die frischen wird man an der Leiche die älteren schon mit starken Narbenbildungen verbundenen Formen finden. Da der gewöhnliche Lupus mit Vorliebe seinen Sitz im Gesicht hat, so trifft man hier auch die ärgsten Entstellungen. Alle hervorragenden Theile (Nasenspitze, Lippen, Augenlider) sind verschwunden, die Haut des Gesichts ganz glatt, glänzend, wie angespannt, die Nasenlöcher liegen in der Fläche des Gesichts, der Mund ist in eine von narbigen Rändern umgebene, mehr oder weniger rundliche Oeffnung verwandelt, die Bulbi sind von den narbig geschrumpften Augenlidern nicht mehr bedeckt und zeigen Ulceration oder sind schon zerstört. In Bezug auf die Missstaltung der Nase ist besonders bemerkenswerth, dass der Lupus die vorderen Theile (die weichen und knorpeligen Partien) zuerst zerstört, während die syphilitischen Zerstörungen von den Knochen ausgehen und daher ein Einsinken des Nasenrückens bewirken.

Die mikroskopische Untersuchung an Schnittpräparaten zeigt eine gefässhaltige, besonders an die grösseren Cutisgefässe sich anschliessende Wucherung des Corium, welche sich aber auch nach oben in die Papillen sowie nach unten in das Unterhautgewebe erstreckt. Insbesondere bei Anwendung von Pikrocarminfärbung erkennt man deutlich mehr gelb gefärbte rundliche Knötchen in die rothe Granulationsmasse eingelagert, welche durchaus den Bau der Tuberkel darbieten, meist zahlreiche Riesenzellen, sonst epithelioide Zellen enthalten. Friedländer hat auf Grund dieses Befundes den Lupus für eine tuberculöse Affection erklärt. Wenn auch eine tuberculös-käsige Affection der regionären Lymphdrüsen dabei vorkommt, wenn auch beim Vorschreiten eines Gelenkfungus nach der Haut hier lupusartige Veränderungen entstehen können, so ist doch bis jetzt weder der experimentelle noch der bacterioskopische Beweis für die Identität des Lupus und der Tuberculose in unumstösslicher Weise geliefert. Granulirte Zellen mit Bacillenfärbung habe ich in grosser Zahl um die Lupusneubildung und

selbst noch innerhalb derselben gefunden, aber bis jetzt noch keine Bacillen. Die epithelialen Gebilde der Haut sind oft in den lupös erkrankten Hautpartien in starker Wucherung begriffen, doch kann man daraus den Lupus nicht als Adenom der Hautdrüsen (Rindfleisch) erklären, da diese Veränderungen secundärer Natur sind.

d) Die Lepra, welche in Mitteleuropa nur sporadisch vorkommt, wird durch meist viel grössere, haselnuss- bis wallnussgrosse, besonders im Gesicht und an den Extremitäten vorkommende Knoten charakterisirt, welche im Corium sitzen, wo sie sich hauptsächlich an die Gefässe anschliessen, aber auch in das Unterhautgewebe hineinragen können. Die Knoten wachsen sehr langsam und erhalten sich sehr lange in unverändertem Zustande; alte zeigen aber fettigen Zerfall, wodurch eine Verkleinerung der Knoten herbeigeführt werden kann. Ulcerationen kommen relativ selten vor und sind immer auf secundäre äussere Einwirkungen zurückzuführen.

Die Knoten bestehen aus einem zellenreichen Granulationsgewebe, dessen Zellen zum Theil eine höhere Ausbildung zu grossen epithelähnlichen Gebilden, theilweise auch zu Riesenzellen erfahren. In den grossen Zellen insbesondere, weniger frei im Gewebe finden sich in jüngeren Knoten $^1/_2$—$^3/_4$ des Durchmessers eines rothen Blutkörperchens erreichende Bacillen in grosser Menge, welche sich sowohl mit einfach wässerigen Anilinfarbenlösungen (mit Ausnahme der braunen) als auch nach Art der Tuberkelbacillen färben. In den älteren Knoten, besonders in den oberflächlichen Hautschichten kommen solche Zellen vor, welche keine deutlichen Bacillen, sondern nur körnige Massen enthalten. Die mögliche Verwechslung mit Ehrlich'schen Mastzellen wäre gegebenen Falles zu berücksichtigen. Zur Untersuchung sind die bekannten Methoden zu wählen; nach Köbner sind Schnitte von im ganzen getrockneten Knoten zur Aufsuchung der Bacillen ganz besonders zu empfehlen.

e) Als letztes wichtigeres Glied dieser Gruppe sind noch die durch Rotzinfection (Maliasmus) erzeugten Knötchen in der Haut anzuführen, welche wie alle vorher beschriebenen aus einer kleinzelligen Wucherung zunächst in dem Corium bestehen, aber durch ihre Neigung zu eiterigem Zerfall sich unterscheiden. Tritt dieser ein, so entstehen Geschwüre mit speckigem Grunde, welche ebenfalls durch Confluenz eine zackige, buchtige Gestalt erhalten

können. Es gibt eine acute (Rotz) und chronische Form (Wurm), welche beide die erwähnte Knötchenbildung zeigen. Bei der acuten entstehen neben den Knötchen auch phlegmonöse und carbunkulöse Veränderungen. Auch bei dieser Affection finden sich zarte, den Tuberkelbacillen ähnliche Parasiten, welche man am besten an mit concentrirter wässeriger Methylenblaulösung gefärbten und dann mit dünner Essigsäure ausgewaschenen Präparaten sieht.

Von selteneren hierhergehörigen Affectionen sei das Rhinosclerom erwähnt, eine erst knötchenförmige, dann diffuse Verdickung der Schleimhaut und Haut der Nase und (später) auch der Oberlippe durch eine langsam sich entwickelnde zellig-faserige Neubildung. Auch hier sind neuerdings Bacterien (Länge das $1\frac{1}{2}$fache der Dicke) gefunden worden (v. Frisch).

5. Unter den **progressiven Ernährungsstörungen** der Haut und des Unterhautgewebes sind zunächst

a) die Hypertrophien dieser Theile zu nennen, welche bald mehr die Epidermis, bald mehr die bindegewebigen Theile betreffen. Die meisten derselben haben keine Wichtigkeit und bieten keinerlei diagnostische Schwierigkeit dar, so dass es genügt, sie nur kurz zu erwähnen. Es sind das die Schwiele (Callositas, Tyloma), das Hühnerauge, Clavus, reine partielle Verdickungen der Epidermis, letzteres allerdings mit einer Atrophie des Papillarkörpers verbunden. Die Ichthyosis, meist über grössere Strecken verbreitet, besteht in einer vermehrten Epithelbildung und hornartigen Umwandlung der Zellen, so dass die Haut in eine Art Hornpanzer verwandelt wird, welcher durch Brüche in einzelne Platten und Schilder zerfallen kann (I. nitida). Häufig ist gleichzeitig eine Hypertrophie der Papillen vorhanden, wodurch dann die Oberfläche höckerig, stachelig gestaltet wird (I. hystrix). Die Affection ist gewöhnlich angeboren und scheint mit Nervenaffectionen (Neuritis) im Zusammenhang zu stehen. Gegebenen Falles darf man deshalb nicht unterlassen die Hautnerven genau auch mikroskopisch zu untersuchen. Der Ichthyosis congenita ist nach v. Recklinghausen eine ebenfalls mit Hypertrophie der Papillen verbundene, deutlich mit Affectionen der Nerven einhergehende, localisirte Affection der Haut nahezustellen, welche als neuropathisches Hautpapillom bezeichnet wird. Die Epidermis zeigt nur geringere Verdickung und ist zerklüftet. Eine ähnliche aber local

beschränkte Affection führt zur Bildung der sog. Hauthörner (Cornua cutanea).

Ferner gehören hierher die gewöhnlichen harten Warzen, Epithelwucherungen, welche freilich immer auch mit einer Vergrösserung der Hautpapillen einhergehen, und endlich die spitzen Condylome mit ausgesprochener Betheiligung des Papillarkörpers an der Wucherung in der Weise, dass die Papillen sehr lang und spitz werden, sich auch baumförmig verästeln. Da die Epithelwucherung nicht so gross ist, um alle diese Papillarauswüchse ganz zu verdecken, so stehen an der Oberfläche der besonders an den Mündungen schleimhäutiger Canäle sitzenden und oft grosse Ausdehnung erreichenden Wucherungen einzelne Spitzchen hervor (daher spitzes Condylom, Papillom).

Mehr der Cutis und dem subcutanen Gewebe angehörig ist die die sog. Elephantiasis Arabum bedingende Krankheit. Sie hat ihren Hauptsitz an den Unterschenkeln und an den Füssen, dann an den Geschlechtstheilen. In ausgeprägten Fällen erscheint Unterschenkel und Fuss beträchtlich verdickt, der Winkel zwischen beiden mehr oder weniger ausgeglichen, die Hautoberfläche bald glatt, bald mit breiteren Buckeln oder spitzigen Warzen (Epithelverdickung) besetzt; sehr häufig nässt die Oberfläche, besonders wo sich, wie häufig, flache mit speckigem Grunde versehene Geschwüre gebildet haben. Die ausfliessende Flüssigkeit hat häufig eine weisslichmilchige Farbe. Manchmal findet man, besonders an den Geschlechtstheilen, an der Oberfläche kleinere oder grössere Hervorragungen, aus welchen diese Flüssigkeit, oft in enormer Menge hervorquillt. Auf dem Durchschnitte sieht man Hohlräume, welche sich leicht als erweiterte Lymphräume erkennen lassen (Pachydermia lymphangiectatica). Macht man an den verdickten Extremitäten Einschnitte, so gelangt man in ein derbes, festes, fibröses, weissliches Gewebe, welches an Stelle der Cutis sitzt und auch den grössten Theil des Unterhautgewebes einnimmt, ja sich von hier aus in die Zwischenmuskelräume hineinerstreckt und bis zum Knochen vordringt (diffuse Fibrombildung nach Virchow). An mikroskopischen Präparaten erscheinen die Papillen oft sehr vergrössert, besonders an den Stellen mit warziger Oberfläche, und die Gefässschlingen viel reichlicher als normal; in dem meist festen Gewebe sieht man dicht verflochtene, derbe, fibröse Binde-

gewebsfasern sich in den verschiedensten Richtungen durchkreuzen. Die zwischen diesen Massen eingeschlossenen höheren Gewebe, Fett, Muskeln, Nerven gehen allmählich zu Grunde; der Knochen zeigt eine ausgedehnte unregelmässige ossificirende Periostitis (Hyperostose).

Hierher gehört auch die sehr seltene Sclerodermie Erwachsener, bei welcher fibröse Verdickungen in der Haut erscheinen, die in vorgerückteren Stadien Atrophie der Haut verbunden mit Retraction derselben bedingen. Die Haut erscheint dann glatt und glänzend, meist pigmentirt, sie ist straff gespannt (gleichsam zu kurz für ihre Unterlage geworden) und es sind dadurch mannigfache Verbiegungen und Verkrümmungen der Gelenke bedingt. Als Sclerema neonatorum wird eine Affection der Haut neugeborener Kinder bezeichnet, bei welcher diese verdickt, starr, glatt und gespannt erscheint; auf dem Durchschnitt entleert sich eine an Fetttröpfchen reiche trübe Flüssigkeit. Ihre Ursache ist noch unbekannt.

Gleichfalls fast ganz der Cutis gehören die weichen Warzen an, welche, wenn sie angeboren sind, als Muttermäler, Naevi materni, bezeichnet werden. Sie bilden sanfter oder steiler ansteigende Vorsprünge an der Hautoberfläche, welche auf dem Durchschnitt ein weiches, graues, von dem weisslichen Cutisgewebe sich deutlich absetzendes Gewebe erkennen lassen, verschieden weit in die Cutis, manchmal bis in das Subcutangewebe, hineinreichen und von einer nur wenig oder nicht verdickten Epithellage bedeckt werden. Sehr häufig sind diese Warzen pigmentirt; das bräunliche oder schwärzliche Pigment sitzt zum kleineren Theil in den unteren Epithelzellen, zum grösseren in dem zellenreichen die Geschwülste bildenden Bindegewebe und zwar sowohl frei als auch in Zellen eingeschlossen. Es sind diese Bildungen besonders interessant, weil so gerne sarcomatöse Geschwülste aus ihnen (also aus embryonaler Anlage) hervorgehen.

b) Von den eigentlichen an der Haut vorkommenden **Geschwülsten** sollen zunächst

1. die **Bindesubstanzgeschwülste** aufgeführt werden.

α) Fibrome entwickeln sich an der Haut aus der Cutis oder dem subcutanen Gewebe, in manchen Fällen multipel, und sind bald hart und fest (Fibroma durum), bald weicher (Fibroma

molluscum). Die ersteren zeigen sich aus derben festen Bindegewebszügen zusammengesetzt und enthalten nur an einzelnen, besonders den jüngsten Stellen Spindel- und Rundzellen; in letzteren sind die Bindegewebsfasern nicht so festgefügt, sondern sie bilden ein weitmaschiges Netzwerk, in dessen Räumen sich feinere Netze ausspannen, zwischen welchen eine grosse Menge gelblicher, eiweissreicher Flüssigkeit enthalten ist. v. Recklinghausen hat die multiplen, nicht selten plexiformen Fibrome als Geschwülste der Nerven nachgewiesen und deshalb Neurofibrome genannt. Ob alle weichen Fibrome der Haut (Elephantiasis mollis) einschliesslich der angeborenen (Elephantiasis congenita), bei welcher oft mehr diffuse Verdickungen gleich den Hautlappen der Pachydermen (Pachydermatocele) vorhanden sind, mit den Nerven in Verbindung stehen, ist nicht festgestellt. Zur Untersuchung der Neurofibrome ist neben den gewöhnlichen Methoden insbesondere auch die Anfertigung von Zupfpräparaten wichtig. Es sind dazu die am inneren Umfang der Geschwülste oft vorhandenen kleinen Fortsätze am besten geeignet, weil in ihnen oft Nervenstämmchen, daneben auch Schweissdrüsen, deren Auffindung für die Feststellung des Entwicklungsortes der Geschwulst wichtig ist, gefunden werden. Zur leichteren Erkennung von Nerven in der Geschwulst verwende man auch Färbungen mit Osmiumsäure und Goldchlorid.

Zu den Fibromen muss auch das nach Alibert benannte Keloid gerechnet werden, eine Geschwulst, welche besonders über dem Sternum in Form ästiger Züge erscheint und aus einem je nach ihrem Entwicklungsalter an Zellen verschieden reichen fibrösen Gewebe besteht, welches sich später in eine Art Narbe verwandelt. Die Neubildung sitzt im Corium. Geht eine ähnliche, im Leben durch ihre Schmerzhaftigkeit ausgezeichnete Bildung von einer Narbe aus, so bezeichnet man sie als falsches oder Narbenkeloid.

β) Lipome sind an der Haut häufig und müssen mehr als locale Hyperplasien des Panniculus adiposus aufgefasst werden. Diese Geschwülste haben einen exquisit lappigen Bau, die einzelnen Läppchen sind durch gefässhaltiges Bindegewebe getrennt; die Fettzellen sind sehr gross, oft mit blossem Auge deutlich sichtbar. Die Geschwülste erheben sich mehr oder weniger über den Panniculus empor; in manchen Fällen sind sie nur durch einen Stiel mit demselben verbunden und hängen dann freibeweglich an der Körper-

oberfläche (Lipoma pendulum). Wenn das interstitielle Bindegewebe sehr reichlich und sehr derb, fibrös ist, so hat die ganze Geschwulst eine grössere Consistenz, man sieht deutlich die weissen Züge des Bindegewebes: Lipoma durum s. fibrosum. Es kann das Gewebe besonders im Centrum erweichen, das Fett tritt aus den zerstörten Zellen aus und füllt als eine ölige Masse die durch die Erweichung entstandene Höhle aus (sogen. Pomadecysten). Mit der Lipombildung ist häufig eine Teleangiectasie verbunden (Lipoma telangiectodes); diese Geschwülste sind angeboren. Beachtenswerth ist die Lipombildung, welche um alte Bruchsäcke herum sich findet.

Den Lipomen steht eine eigenthümliche, besonders an der Haut der Augenlider und der Wangen vorkommende Neubildung, das Xanthoma oder Xanthelasma nahe. Es handelt sich hier zwar zunächst nur um eine Neubildung von Bindegewebe, aber später lagert sich Fett in diesem ab, wodurch die gelbe Färbung der Flecken (Xanth. planum) oder Knötchen (Xanth. tuberosum) bedingt wird.

γ) Myxome kommen rein sowohl bei Kindern (Nabel) wie bei Erwachsenen vor. Im letzteren Falle stammen sie jedoch oft aus tieferen Theilen und sind nur secundär in die Haut hineingewachsen. Zuweilen finden sich Mischgeschwülste von Myxom und Lipom (Lipoma myxomatodes oder Myxoma lipomatodes, je nach dem überwiegenden Bestandtheile, indem besonders im Centrum von Lipomen myxomatöse Stellen vorhanden sind. Diese erscheinen wie die reinen Myxome durchscheinend, gallertig, nehmen auf Essigsäurezusatz makroskopisch eine weisse Farbe an. Mikroskopisch (kleine mit der Scheere entnommene Stückchen werden durch das Deckgläschen oft schon ohne weitere Nachhülfe zu hinreichend dünnen Präparaten ausgebreitet) sieht man eine ganz durchsichtige Grundsubstanz, in der durch Essigsäure eine fädig-körnige, in überschüssiger Essigsäure nicht verschwindende Trübung entsteht (Mucinfällung) und welche durchzogen ist von einem Netzwerk stern- und spindelförmiger, mit ihren Ausläufern anastomosirender Zellen.

δ) Auch Enchondrome entstehen selten in der Haut, sondern stammen wohl meistens von den Knochen oder aus der Nähe derselben her. Sie können sehr gross werden und die Haut zur

Ulceration bringen, so dass dann das bläulich-weisse Knorpelgewebe bloss liegt. Die Enchondrome besitzen wie die Lipome einen lappigen Bau, auch bei ihnen sind die Läppchen von Bindegewebe umgeben. An den leicht anzufertigenden mikroskopischen Schnitten (Färbung mit Eosin-Hämatoxylin) sieht man das Bild des Hyalinknorpels, welches nur insofern oft, besonders an den Rändern der kleinsten Läppchen eine Veränderung zeigt, als die Zellen eine deutliche strahlige Sternform besitzen (Sternzellenknorpel). Auch ist die Grundsubstanz oft nur spärlich, die Zellen klein und dichtgelagert, wie im embryonalen Knorpel. Enchondromgewebe ist oft mit Myxom- und Lipomyxomgewebe vereinigt zu Mischgeschwülsten. Osteome, wirkliche Knochengeschwülste der Haut sind sehr selten.

ε) Sarcome der Haut kommen primär vor und können die Grösse eines Kopfes erreichen, wobei sie dann aber meistens eine groblappige Gestalt haben. Sie nehmen gerne die Gestalt von Fungi an, d. h. sie sitzen mit einem breiteren oder schmäleren Stiele auf und haben überhängende Ränder. Die Mehrzahl gehört zu den härteren spindelzelligen Formen und zwar gerade die oberflächlichen, während die tieferliegenden, aus dem subcutanen Gewebe hervorgehenden, öfter eine rundzellige Zusammensetzung zeigen. Jene erscheinen auf dem Durchschnitt von gleichmässiger oder leicht streifiger Beschaffenheit und grau-weisser oder röthlichweisser Farbe; es lässt sich in der Regel an der Schnittfläche kein Saft ausdrücken, an Zerzupfungspräparaten kann man mit Leichtigkeit kürzere oder längere Spindelzellen isoliren. Mit einem Doppelmesser oder scharfen Rasirmesser, besser freilich mit einem Gefriermikrotom lassen sich hinreichend feine Schnitte anfertigen, um zu sehen, besonders wenn man mit Hämatoxylin, Alauncarmin, Lithioncarmin etc. gefärbt hat, dass die Zellen zu Bündeln vereinigt sind, welche sich durchflechten, aber doch hauptsächlich in radiärer Richtung zur Haut gestellt sind. An quergetroffenen Bündeln könnten die Querschnitte der Zellen mit Rundzellen verwechselt werden; genaue Untersuchung wird aber in der Regel zeigen, dass die einzelnen rundlichen Körperchen an Grösse variiren (je nachdem der Schnitt mehr am Ende oder mehr in der Mitte die Zelle getroffen hat) und dass nicht in allen der Kern deutlich ist (in den Querschnitten vom Ende der Spindelzellen fehlt derselbe).

LANE LIBRARY

Diese Geschwülste sind zuweilen aus Geschwüren, z. B. Unterschenkelgeschwüren hervorgegangen, was man daran erkennt, dass in der Umgebung noch die oft bräunlich pigmentirten unregelmässigen breiten Narben von geheilten Geschwüren vorhanden sind.

Andererseits nehmen sie gern ihren Ausgangspunkt von weichen Warzen, mit welchen sie dann oft die schwärzliche oder bräunliche Pigmentirung gemein haben. Diese Melano-Sarcome sind im allgemeinen weicher als die anderen, bestehen bald aus Spindelbald aus Rundzellen, bald aus beiden zugleich und zeigen manchmal Erweichungen im Innern, durch welche Höhlen gebildet werden, die eine schwarze, tuscheartige Masse enthalten. Es könnten gerade diese Formen leicht mit jener Unterabtheilung der nicht pigmentirten Formen verwechselt werden, welche sich durch ihren grossen Gefässreichthum auszeichnet und bei welcher leicht grössere hämorrhagische Herde zu Stande kommen (Sarcoma telangiectodes haemorrhagicum). Die Färbung ist im letzteren Falle immer eine mehr hellbraunrothe und lässt sich bei der mikroskopischen Untersuchung leicht auf gelb- oder braunrothe, meist ausserhalb der Zellen liegende, klumpige Hämatinmassen zurückführen, während bei jenen das Pigment aus kleinen, rundlichen oder eckigen, dunkelbraunen oder schwarzen Körnchen besteht, welche auch in den Erweichungsherden zum Theil wenigstens noch in Zellen eingeschlossen sind. Ausserdem ist in der Regel bei den hämorrhagischen Formen der übrige Theil der Geschwulst ungefärbt, bei den pigmentirten aber ebenfalls gefärbt, wenngleich auch Formen oft genug gefunden werden, in denen neben stark pigmentirten weniger stark pigmentirte oder pigmentlose Stellen vorkommen. Die Melanosarcome kommen nicht selten auch multipel als secundäre Geschwülste an der Haut vor und gerade dann ist die Verschiedenheit der Färbung oft sehr auffällig.

2. Zu den **epithelialen Geschwülsten** der Haut werden von Manchen schon die vorher unter den Hypertrophien erwähnten Warzen (Fibroepitheliome) etc. gezählt. Noch zweifelhaft erscheint die Stellung des sog. Molluscum contagiosum oder Epithelioma molluscum, eine mit Neubildung von bis erbsengrossen Knoten einhergehende Affection der Haut, deren Contagiosität keineswegs feststeht. Die Knötchen haben in ihrer Mitte meistens eine Oeffnung, aus welcher sich eine schmierige Masse ausdrücken lässt. Auf

Schnitten sieht man breite Epithelzapfen, welche durch Bindegewebssepta getrennt werden, im ganzen in radiärer Anordnung um die Oeffnung herum sitzen, so dass das Gebilde einer Drüse ähnlich sieht. Im Centrum der Zapfen und nach der Oeffnung zu finden sich eigenthümlich glänzende, homogene, rundlich ovale Körper (Molluscumkörper), welche aus Epithelzellen hervorgehen, ob durch Parasiten ist noch zu erweisen. Die Neubildung hat trotz ihrer Drüsenähnlichkeit mit den Talgdrüsen nichts zu thun, sondern geht aus den interpapillaren Epithelzapfen der Epidermis hervor.

Ebenso seltene Geschwülste wie das Epithelioma molluscum sind die Adenome der Hautdrüsen, welche sowohl an den Schweissdrüsen, A. sudoriparum, wie an den Talgdrüsen, A. sebaceum vorkommen. Vergrösserungen der letzteren finden sich zuweilen bei Lupus, jedoch nur als nebensächlicher Befund.

Bei weitem die wichtigsten epithelialen Hautgeschwülste sind die krebsigen Neubildungen, welche man in Oberflächenkrebse, Cancroide, und Drüsenkrebse, Carcinome, scheiden kann. Es soll mit der verschiedenen Benennung nicht eine Verschiedenheit des Wesens, sondern nur eine Verschiedenheit des Ausgangspunktes, der allerdings auch Verschiedenheiten in dem anatomischen Bau und der prognostischen Bedeutung der Neubildungen bedingt, angedeutet werden. Die Cancroide oder Hornkrebse entsprechen im wesentlichen den primären, die Drüsencarcinome den secundären Hautkrebsen.

α) Die Cancroide, früher auch Epithelialcarcinome genannt, kommen in zwei verschiedenen Formen vor und haben ihren Lieblingssitz an den Uebergangsstellen der Haut in Schleimhäute, sowie im Gesicht und an der behaarten Kopfhaut. Die eine Form, welche am häufigsten ist und besonders im Gesicht erscheint, ist die infiltrirte, bei welcher die Neubildung in der Haut sitzt und nur geringe Prominenz an der Oberfläche macht; die zweite Form ist die warzige oder papillöse, welche kleinere oder grössere über die Haut vorragende Geschwülste zu Wege bringt.

1) Von der infiltrirten Form kann man wieder zwei Unterabtheilungen unterscheiden, je nachdem die Krebsmasse nur oberflächlich sitzt (flaches C.) oder in die Tiefe greift (tiefes C.).

Das flache Cancroid führt schnell zu oberflächlichen Ulcerationen, welche an einer Stelle durch Narbenbildung verheilen

können, während an einer anderen die Geschwulstbildung unaufhaltsam weiter schreitet (Ulcus rodens). Wegen des schnellen Zerfalls der neugebildeten Geschwulstmassen ist diese Form oft sehr schwer als Cancroid zu erkennen, da nur an dem Rande der Ulceration, welcher meist etwas verdickt und hart erscheint, Geschwulstmasse zu finden ist. Trotzdem kann durch diese Form, welche vorzugsweise im Gesicht vorkommt, eine grosse Zerstörung desselben bewirkt werden.

Der gewöhnliche und charakteristische Epithelialkrebs ist derjenige, welcher in die Tiefe der Haut, des subcutanen Gewebes und noch weiter vordringt (tiefes Cancroid), der in frischem Stadium als ein hartes Knötchen erscheint, später als ein buchtiges, unregelmässiges Geschwür, mit wallartig aufgeworfenen derben Rändern und derbem infiltrirtem Grunde. Auf dem Durchschnitte sieht man schon mit blossem Auge weissliche Zapfen von der Oberfläche in die Tiefe dringen, die sich leicht ausdrücken lassen und dann grosse Aehnlichkeit mit Comedonen haben. Diese Zapfen sind sehr verschieden von der Krebsmilch der Carcinome; sie sind cohärenter, trocken, manchmal auch bröckelig und zeigen sich unter dem Mikroskope (an Zupfpräparaten) zusammengesetzt aus grossen, den Zellen der Epidermis in jeder Beziehung gleichenden, meist verhornten Zellen, welche sich in der Regel an vielen Stellen zu kugelförmigen Gebilden (Perlkugeln, Schichtungskugeln) concentrisch aneinander gelagert haben. Aehnlich wie diese Zellzapfen hat auch die ganze Schnittfläche etwas Trockenes und es hängt offenbar von der Verhornung die oft äusserst derbe Beschaffenheit des Gewebes ab. Auf senkrechten mikroskopischen Durchschnitten vom Rande der Geschwulst kann man leicht sehen, wie insbesondere die interpapillären Epidermiszapfen, aber auch die Wurzelscheiden der Haarbälge zapfenförmig in die Tiefe hineinwachsen. Das Bindegewebe, in welches hinein die Wucherung geschieht, zeigt verschiedenes Verhalten, von dem sehr wesentlich auch die makroskopische Erscheinung bedingt ist. In vielen Fällen tritt es ganz gegen die vordringenden Krebszellenzapfen zurück, es scheint einfach geschwunden zu sein, in anderen aber, und das kommt gerade an den unteren Lippencancroiden, den häufigsten von allen, oft genug vor, betheiligt es sich durch eine beträchtliche entzündliche Wucherung, der gegenüber die Epithelzapfen ganz zurücktreten können, so dass selbst die Diagnose

auf Schwierigkeiten stösst. Bei sorgfältiger Untersuchung wird man jedoch auch hier die freilich oft dünnen und spärlichen Krebskörper auffinden und damit die Diagnose sichern. Zur Färbung eignet sich besonders Pikrocarmin, da die Carcinomzellen, besonders die hornigen, gelblich gefärbt werden. Sehr schöne Bilder erhält man, wenn man eine Färbung mit Anilinölwasser-Gentiana und Entfärbung mit salzsaurem Alkohol vorausgehen lässt. Es sind dann die Körnchen der im Stroma überaus zahlreich vorhandenen Mastzellen blau, desgleichen die etwa im Schnitt liegenden Haarschäfte.

Das Cancroid schreitet continuirlich weiter sowohl in die Fläche als in die Tiefe und es leistet ihm nichts dauernden Widerstand, selbst nicht die Knochen, welche durch den Krebs so weit zerstört werden können, dass sog. spontane Fracturen entstehen (Unterkiefer, Tibia). Dies Fortschreiten geschieht hauptsächlich im Verlaufe der Lymphgefässe, indem deren Lumen unter Erweiterung mit Krebszellen erfüllt wird. Um dies Verhältniss an Schnitten gut zu sehen, macht man dieselben parallel der Hautoberfläche vom Rande eines Krebsgeschwürs.

2) Die zweite Hauptform der Cancroide, das papilläre C., ist dadurch ausgezeichnet, dass die Wucherung der Epithelzellen, welche ganz in derselben Weise vor sich geht wie eben beschrieben wurde, mit einer Wucherung der Papillen der Haut verbunden ist. Indem diese Papillen sich baumförmig verästeln, können grosse Geschwülste entstehen, die an der Oberfläche nicht homogen, compakt erscheinen, sondern die einzelnen Papillen erkennen lassen, so dass ein dem Blumenkohl ähnliches Bild entsteht, woher der Name Blumenkohlgewächs (Cauliflower excrescenz) stammt. Diese äussere Erscheinung ist jedoch für das Cancroid nicht charakteristisch, da auch einfache Hypertrophien der Haut (sog. Papillome, Warzen) eine ähnliche Beschaffenheit darbieten können. Es kommt daher immer darauf an, nachzuweisen, dass das zwischen den Papillen sitzende Epithel auch wirklich zapfenartig in die Tiefe, in die eigentliche Lederhaut und das subcutane Gewebe vordringt. Es kann darüber natürlich nur die mikroskopische Untersuchung Sicherheit geben, bei der aus leicht begreiflichen Gründen die Schnitte senkrecht zur Richtung der Papillen gemacht werden müssen. Die Papillen sind in der Regel sehr dünn und lang und enthalten ausser Gefässen nur spärliches faseriges Binde-

gewebe. Der Lieblingssitz dieser Geschwülste ist an den Geschlechtstheilen.

β) Die Drüsencarcinome der Haut sind, von den seltenen primären Carcinomen der Talg- und Schweissdrüsen abgesehen, secundäre Geschwülste. Sie können als hirsekorn- bis erbsen- oder selbst wallnussgrosse Knoten sowohl auf metastatischem Wege (durch die Blutbahn) als auch per contiguitatem als Tochterknoten (accessorische Knoten) entstehen. Erstere sitzen meist im subcutanen Gewebe, so dass sich die Haut, wenigstens so lange sie noch klein sind, über ihnen verschieben lässt; letztere sitzen im Gegentheil in der Cutis selbst und werden deshalb mit dieser verschoben. Man findet sie am häufigsten bei Mammatumoren in der Umgebung der Drüse, wo sie oft in sehr grosser Zahl und in weiter Erstreckung sitzen. Gerade hier kann durch Confluenz der Knoten die Haut in grossem Umfange in eine starre, feste krebsige Masse verwandelt werden, an deren Peripherie man die Entstehung dieser Veränderung durch anfänglich isolirte Knotenbildung gut sehen kann (Cancer en cuirasse).

Die histologischen Formen der secundären Hautcarcinome variiren nach der Form der Primärgeschwulst; es kommen harte, scirrhöse, weiche, medulläre und schleimige, gelatinöse Carcinome vor. Die letzteren, seltenen, sind es besonders, welche von der Mamma aus die Haut in grosser Ausdehnung in Mitleidenschaft ziehen und zur Bildung des Cancer en cuirasse Veranlassung geben.

In Bezug auf die Erkennung der Carcinome ist abgesehen von ihren gröberen Erscheinungsverhältnissen Folgendes massgebend.

Die Schnittfläche erscheint nicht gleichmässig, homogen, sondern man erkennt bei genauem Zusehen weisslich-graue, oft deutlich netzförmige Züge, welche ein mehr weisses oder weissgelbes Parenchym umschliessen; ferner kann man durch Abstreifen oder durch Drücken mit dem Messer eine trübe, oft milchige Flüssigkeit (Krebssaft, Krebsmilch) gewinnen, welche in einzelnen kleinen Tröpfchen hervortritt und sich bei der mikroskopischen Untersuchung als aus polymorphen, meistens etwas eckigen, mit grossem bläschenförmigem Kern und grossen, sehr unregelmässig gestalteten, glänzenden Kernkörperchen versehenen Zellen von verschiedener Grösse (epithelioiden Krebszellen) zusammengesetzt erweist. Die Menge der Krebsmilch ist freilich sehr ver-

schieden und es gibt Formen (harte Krebse), bei denen es kaum gelingt, Zellen auszudrücken und wo also nur die mikroskopische Untersuchung Aufschluss geben kann. Bei dieser sieht man auf Schnitten grössere oder kleinere Haufen dicht aneinanderliegender, also der Zwischensubstanz entbehrender Zellen von der oben beschriebenen Beschaffenheit, welche von verschieden breiten, aus bald ganz derbfaserigem, bald weicherem und zellenreicherem Bindegewebe bestehenden, Gefässe führenden Septen getrennt sind. Durch Auspinseln lässt sich dieses alveoläre Gerüst, das Stroma des Carcinoms, für sich allein darstellen und nur dann kann man die Diagnose für gesichert halten, wenn man nachgewiesen hat, dass Haufen von mehr oder weniger deutlich epithelioiden Zellen (Krebskörper nach Waldeyer) in ein alveoläres, bindegewebiges Stroma eingebettet sind. Das Colloidcarcinom ist schon makroskopisch an den durchscheinenden gallertigen Körnchen, welche man manchmal mit Leichtigkeit isoliren kann, zu erkennen — mikroskopisch sind die in ein bindegewebiges Maschenwerk eingeschlossenen, durchsichtigen, auf Essigsäurezusatz sich trübenden (Mucinreaction) und noch mit Resten von zum Theil fettig, zum Theil schleimig degenerirten Zellen durchsetzten Colloidmassen gar nicht zu verkennen.

Rasch wachsende secundäre Krebse, aber auch Cancroide eignen sich ganz besonders dazu, um die Vermehrung der Krebszellen durch Theilung nachzuweisen, da man hier oft in der Lage ist, die Geschwülste direct vom Lebenden in Conservirungsflüssigkeit zu bringen. Man lege kleine Stückchen in grosse Mengen $^1/_4$ proc. Chromsäure oder in Pikrinsäure, dann wasche man in Wasser aus und härte mit Alkohol nach. Sehr feine Schnitte werden mit saurem Hämatoxylin gefärbt. Dann sind Kerntheilungsfiguren meist leicht zu sehen.

3. **Gefässgeschwülste** (Angiome) kommen an der Haut häufig vor. Es sind damit nicht die aneurysmatischen Erweiterungen der Arterien oder die Varicen der Venen gemeint, welche zwar auch Vorsprünge an der Haut erzeugen können, die aber bei den Gefässerkrankungen zu besprechen sind, sondern es handelt sich hierbei nur um die Erweiterung und vorzugsweise Neubildung von Capillaren. Diese Geschwülste (Telangiectasien) ragen nur wenig über die Hautoberfläche hervor und haben meist eine bläuliche oft

aber auch eine hellrothe Färbung. Sie haben manchmal sehr grosse Ausdehnung in die Breite und sind häufig angeboren (Naevi vasculosi). Viel seltener sind die auf einer Neubildung grösserer, weiter Gefässe beruhenden sogen. cavernösen Tumoren, die meistens vom Panniculus adiposus ausgehen.

Selten, wenngleich weniger selten als man bisher gewöhnlich annahm, sind die von den Lymphgefässen ausgehenden Geschwülste (Lymphangiome), welche bald als einfache Erweiterungen dieser Gefässe, bald als cavernöse oder als cystische Bildungen erscheinen. Die letzteren haben ihren Lieblingssitz am Halse (sog. Hygromata colli), wo sie angeboren vorkommen. Diese lymphatischen Cysten könnten mit anderen cystischen Bildungen verwechselt werden, welche im subcutanen (und noch tiefer im intermusculären und selbst dem parostealen) Gewebe vorkommen und wie jene eine helle, wässerige, manchmal freilich auch eine dickliche, selbst honigartige (Meliceris), sehr eiweissreiche Flüssigkeit enthalten.

Es gehören hierher zunächst die durch Ausdehnung normaler oder neugebildeter Schleimbeutel entstandenen Hygrome, von welchen eines der bekanntesten das Hygroma praepatellare ist. Es sind dies Höhlen im Bindegewebe, ohne scharfe Begrenzung, nicht immer einfach, sondern mit Ausbuchtungen versehen und von bindegewebigen Septen und Balken durchzogen oder mit vorspringenden Leisten besetzt.

Eine andere Form sind die Ganglien oder Ueberbeine, welche meistens an der Mittelhand und dem Mittelfusse vorkommen und mit den Sehnenscheiden zusammenhängen, zum Theil wohl auch aus ihnen hervorgehen. Durch Eindickung des Secretes entstehen gerade hier die sog. Meliceriscysten, Honigcysten. Durch zottenförmige Wucherungen an den Wandungen und Abschnürung derselben entstehen kleine, meist flache, Reiskörnern oder Birnkernen ähnliche, grauweisse freie Körper, welche man oft in sehr grosser Zahl vorfindet. Ein Theil wenigstens dieser Bildungen gehört in das Gebiet der sog. fungösen tuberculösen Affectionen.

4. Die **teratoiden Geschwülste** sind an der Cutis und Subcutis durch die Dermoidcysten vertreten, das sind in der Regel wallnuss- bis hühnereigrosse Geschwülste mit einem dickeren äusseren Balg und einem weichen, schmierigen, fettigen, gelblichen Inhalt, welcher grösstentheils aus Fett, Cholestearin, Epidermiszellen etc.

besteht, in dem sich aber auch zuweilen Haare und selbst noch höher organisirte Gewebstheile finden. Die Wand zeigt alle Bestandtheile der äusseren Haut: Epidermis, sehr gefässreiche Cutis (häufig mit schönen Papillen), Haare und Talgdrüsen, freilich nicht immer gleichmässig am ganzen Umfange, sondern oft auf kleinere oder grössere Stellen beschränkt. Es ist also das ganze Hautorgan hier reproducirt, der Inhalt der Cyste ist nur das retinirte Secret der Talgdrüsen nebst der abgestossenen Epidermis. Die Absonderung von Talg überwiegt (umgekehrt wie bei den Atheromen) über die Epithelabschilferung und deshalb kann man grössere Säcke, welche überwiegend mit Talg oder honigartigem Schmeer gefüllt sind, in der Regel für Dermoide ansehen (Virchow). Die mikroskopische Untersuchung der Wand an Schnitten wird leicht Auskunft über ihre Natur geben.

6. Regressive Veränderungen der Haut. Eine Atrophie der Haut mit Abnahme der Elasticität, Verkleinerung der Papillen, zuweilen hyaliner Umwandlung der Bindegewebsbündel tritt als senile Erscheinung im regelmässigen Verlauf der Lebensprocesse auf. An der behaarten Kopfhaut ist die Atrophie mit einem Schwund der Haare verbunden, welcher indessen bekanntermaassen schon sehr frühzeitig sich einstellen kann. Partielle Atrophien können aus verschiedenen Ursachen, Druck von aussen, Druck von innen her, chronischen Entzündungen etc. entstehen.

Völliges Absterben, Necrose der Haut kann aus verschiedenen Ursachen hervorgehen und in verschiedenen Formen in die Erscheinung treten. Der bei der vorher erwähnten gangränösen Phlegmone entstehende Hautbrand ist dadurch ausgezeichnet, dass das Gewebe in eine weiche, schmierige, pulpöse, missfarbig grünliche und bräunliche Masse verwandelt ist (Gangraena humida). Sie kommt oft über grosse Strecken verbreitet vor und wird am häufigsten als sog. Druckbrand über dem Kreuzbein, den Trochanteren, den Dornfortsätzen der Rückenwirbel, den Fersen etc. beobachtet. Auch der Erfrierungsbrand, welcher am häufigsten an den Füssen beobachtet wird, ist seinem Wesen nach ein feuchter Brand, welcher sich aber zuweilen secundär durch Eintrocknung nach Entfernung der Epidermis in einen trockenen verwandelt. Eine besondere Stellung nimmt der sog. Wasserkrebs (Noma) ein, eine an gewissen Orten endemische putride Gangrän der Haut der Wangen,

Lippen und Nase, welche aber nicht primär, sondern secundär von der Schleimhaut der Mundhöhle aus entsteht. In allen diesen Fällen zeigt das Mikroskop in der trüben, stinkenden Flüssigkeit, in welche die Gewebe zerfallen, körnige Detritusmassen, viel Fett in flüssigem und krystallinischem Zustande, Krystalle von Leucin (kugelförmig), Tyrosin (nadelförmig, in Garbenform angeordnet), phosphorsaurer Ammoniak-Magnesia (Sargdeckelform) und endlich zahllose sich lebhaft bewegende Spaltpilze von den verschiedensten Formen und Grössen. Verschieden gefärbte Deckglastrockenpräparate sind vorzüglich geeignet, um sowohl die Menge der vorhandenen Organismen als auch ihre verschiedenen Formen festzustellen. Da sieht man Mikrococcen (kleinste Kügelchen, die sich zu rosenkranzförmigen Ketten [Torula] oder zu grossen Haufen [Zoogloea] aneinanderlagern, welche sich durch ihr gleichmässiges Korn und ihren eigenthümlichen Glanz auszeichnen), Bacterien (kürzere stäbchenförmige Gebilde, die häufig schlängelnde, schiessende etc. Bewegung zeigen und nicht zu vielgliederigen Ketten, wohl aber zu Haufen vereinigt vorkommen, welche letzteren sich von den Mikrococcenhaufen durch eine grössere Menge einer durchsichtigen gallertigen Zwischensubstanz auszeichnen) und endlich Bacillen (längere Stäbchen von verschiedener Dicke, welche gern zu Ketten sich aneinanderlagern, die dann oft wie lange Fäden das Präparat durchziehen). — Die Brandjauche nimmt nach Virchow auf Zusatz von Salpetersäure eine rosige Färbung an.

Dem feuchten Brand steht der trockene, die Gangraena sicca, auch Mumification genannt, gegenüber, bei welcher die Haut (und das Unterhautgewebe) in eine feste, schwarze oder schwarzbraune Masse verwandelt ist. Zuweilen ist auch diese Form durch Druck erzeugt und sitzt dann an den eben genannten Stellen; häufiger findet sie sich an den Spitzen der unteren Extremitäten, wo sie durch Verstopfung einer grösseren Arterie oder in Folge von anderen Kreislaufsstörungen auftritt. Das letztere ist bei der sog. Gangraena senilis, dem Greisenbrande der Fall, bei dem in der Verkalkung der Arterienwandungen und der dadurch gegebenen Beeinträchtigung des Lumens und der Contractilität ein prädisponirendes Moment liegt. Freilich ist es selten, dass durch diese Veränderungen direkt, in Folge einer von ihnen erzeugten Thrombose der Arterien, der Brand entsteht, vielmehr sind es fast immer kleine, peripherische

Verwundungen, welche eine Entzündung erzeugen, die einen progressiven brandigen Charakter annimmt. Dabei entstehen dann allerdings secundäre Thrombosen in den Arterien, welche sich centripetal weiter erstrecken können, aber man wird in solchem Falle an der Beschaffenheit der Thrombusmassen das allmähliche Fortschreiten von unten nach oben zu erkennen vermögen. Jedenfalls müssen in allen Fällen von solchem sog. spontanen Brand die entsprechenden Gefässe später genau untersucht werden.

Als weissen Brand (Gangraena alba) hat man eine Necrose der Haut bezeichnet, welche sich bei starker Ausdehnung derselben z. B. über Geschwülsten, dann aber auch bei Verbrennungen zuweilen findet und bei welcher die Cutis in eine weisse, zerreibliche Masse verwandelt ist. Hier fehlt in Folge der vorhergehenden Anämie der Blutfarbstoff. Man färbe Schnitte mit kernfärbenden Mitteln: an den necrotischen Theilen werden die Kerne keinen Farbstoff annehmen, sondern ungefärbt bleiben.

Von allen seither betrachteten Brandformen, welche das Gemeinsame haben, dass sie durch Ernährungsstörungen herbeigeführt werden, ist der sog. Hospitalbrand (Gangraena nosocomialis) verschieden, der als eine infectiöse Wundkrankheit erscheint. Die von ihm ergriffenen Wunden zeigen eine graue, anfänglich oft trockene, später meist schmierige Oberfläche, von der die graue Masse nur zum Theil entfernt werden kann, da das Gewebe selbst sich in dieselbe umgewandelt hat — Wunddiphtherie. Die grauen Massen bestehen aus necrotischem Granulationsgewebe, dessen Kerne nicht mehr färbbar sind (Coagulationsnecrose) und welches eine fibrinoide Umwandlung erlitten hat, aus Exsudatfibrin und zahllosen Organismen. Zunächst sind diese Mikrococcen, später, wenn die diphtherischen Schorfe, wie es grade an den Wunden leicht geschieht, faulen, treten auch verschiedene andere, besonders Bacterienformen auf; in den tiefsten Schichten der veränderten Granulationen sind stets nur Mikrococcen zu finden. Ob dieselben mit den bei der Synanche diphtherica im Rachen gefundenen identisch sind, ist noch zu erweisen, wahrscheinlich ist es nicht. Zur Untersuchung würde Färbung mit Pikrolithioncarmin, wobei die fibrinoiden Massen eine gelbe Färbung annehmen, und zur gleichzeitigen Darstellung der Mikrococcen Nachfärbung mit Gentiana zu empfehlen sein. Um die vorhandenen Organismen an frischen Schnitten schnell

zu sehen, setzt man den mikroskopischen Präparaten etwas dünne Kalilauge zu, welche die meisten organischen Theile zerstört, aber die Organismen ganz unverändert lässt. Von der Unterscheidung der Mikrococcen von Fett soll später bei geeigneter Gelegenheit noch die Rede sein.

Die Necrosen, welche an pathologischen Gebilden der Haut sich ausbilden, sind bei diesen schon erwähnt worden. Sie sind die Hauptursache für Geschwürsbildungen an der Haut.

Die Geschwüre der Haut sind entweder flache (einfache) oder Hohlgeschwüre (mit enger Oeffnung), von denen man wieder die sinuösen Geschwüre mit unterminirten Rändern und die Fistelgeschwüre unterscheiden kann, bei welchen das Geschwür nur in einer Richtung sich entwickelt hat, so dass ein engerer oder weiterer geschwüriger Kanal entstanden ist. Am häufigsten findet man dieselben bei Knochen- und Gelenkkrankheiten, in Folge des Durchbruchs der Eitermassen nach aussen, aber auch bei Erkrankungen seröser Höhlen (ebenfalls durch Durchbruch von Exsudaten) und schleimhäutiger Kanäle, meist durch perforirende Geschwürsbildung; man nennt sie in diesen Fällen perforirende Fisteln. Dienen die Fistelgänge zur Entleerung von Secreten, so sind es Secretfisteln (Thränen-, Speichel-, Harnfisteln). Je nach der Beschaffenheit der im Grunde der Geschwüre sitzenden Fleischwärzchen (Granulationen) unterscheidet man atonische Geschwüre mit kleinen, blassen Granulationen und fungöse Geschwüre mit stark gewucherten Granulationen (Caro luxurians); durch schnelle Umwandlung der Granulationen in derbes festes Bindegewebe entsteht das indurirte Geschwür, während umgekehrt durch Neigung zu Zerfall das eiternde, phagedänische, gangränöse Geschwür ausgezeichnet ist. Da die Mehrzahl der Geschwüre schon vorher erwähnt wurden, so bleiben hier nur noch wenige Formen zu nennen übrig, unter welchen das Unterschenkel- oder gemeinhin sog. Fussgeschwür am häufigsten zur Beobachtung kommt. Dasselbe ist ein exquisit atonisches Geschwür, mit dicken, callösen Rändern, meist ohne jede Tendenz zur Vernarbung, mit chronisch entzündeter indurirter Umgebung und ebensolchem Grunde. Sehr häufig sieht man neben noch offenen Geschwüren Narben von solchen, welche sich in der Regel durch ihre bräunliche Pigmentirung auszeichnen. Die Geschwüre können eine enorme Flächenausdehnung sowohl in

longitudinaler wie circulärer Richtung erhalten, so dass selbst der grösste Theil des Unterschenkels davon eingenommen wird. Nach der Tiefe zu wird ihrem Vordringen bald durch die Tibia Halt geboten, welche sehr häufig eine umschriebene ossificirende Periostitis zeigt, aber auch in den Process mit hineingezogen werden kann, so dass eine oberflächliche Necrose oder selbst eine Osteomyelitis entsteht.

Von anderen Geschwüren seien nur noch erwähnt die varicösen, welche über Venenerweiterungen sich bilden, die arthritischen, welche durch Durchbruch der Tophi nach aussen entstehen und die scorbutischen, welche sich durch ihren hämorrhagischen Charakter auszeichnen.

Als Ausgänge der Geschwüre finden wir Narben, welche durch ihre Beschaffenheit zuweilen einen Rückschluss auf die Processe gestatten, aus denen sie hervorgegangen sind. So sind z. B. strahlige, wulstige, starke Narben in der Regel Folgen von ausgedehnten Verbrennungen oder Aetzungen; unregelmässig pigmentirte, nierenförmige, glänzende, stellenweise vertiefte bleiben nach syphilitischen Geschwüren zurück. Die unregelmässigen, bald eingezogenen, bald wulstig vorspringenden, oft gerötheten Narben an der Seite des Halses deuten auf tuberculös-scrofulöse Processe hin etc. Die länglichen, kleinen, querstreifigen und silberglänzenden, nur in den tieferen Schichten der Haut liegenden und in grosser Zahl besonders am Bauche und an den Oberschenkeln befindlichen, gewöhnlich sog. Schwangerschafts-Narben rühren von einem Auseinanderweichen und einer Parallelrichtung der Bindegewebsbündel der Haut in Folge starker Ausdehnung derselben her, sind also keine eigentlichen Narben. Die Ausdehnung ist zwar in den meisten Fällen durch Schwangerschaft bedingt, kann aber ebensogut durch starken Ascites, durch Anasarca, durch Fettanhäufung im Panniculus etc. hervorgebracht sein. Nicht alle Hautnarben sind Folgen von Geschwürsbildung, da auch einfache Continuitätstrennungen unter Narbenbildung heilen.

7. Parasiten der Haut. Abgesehen von den schon früher an geeigneten Stellen erwähnten verschiedenen Formen der Spaltpilze kommen auf und in der Haut thierische und pflanzliche Schmarotzer vor. Von den thierischen wird eine kurze Aufzählung genügen. Neben den nur als einfache Blutsauger auf-

tretenden Mücken, Fliegen, Bremsen gibt es eine Fliege (Oestrus hominis), welche gelegentlich ihre Eier in der menschlichen Haut niederlegt, wodurch heftige umschriebene Entzündungen (Dasselbeulen) erzeugt werden. Unter den Läusen (Pediculus capitis, pubis, vestimentorum) sind die beiden ersteren dauernde Bewohner der menschlichen Haut, während die letztere Sorte wie der gemeine Floh (Pulex irritans), die Wanze (Cimex lectularius), die Ernte-Milbe (Leptus autumnalis), die Zecke (Ixodes ricinus) nur der Nahrung wegen den Menschen aufsucht. Die Läuse können in Folge des von ihnen erzeugten Juckens zu mehr oder weniger heftigen Eczemen Veranlassung geben; in diagnostischer Beziehung ist besonders bemerkenswerth, dass die Excoriationen und Pusteln, welche von Kleiderläusen erzeugt werden, unter Bildung charakteristischer Narben heilen, welche eine rundliche Gestalt, eine braun pigmentirte Peripherie und ein lichtgraues Centrum erkennen lassen. Durch zahlreiche derartige Narben, welche besonders an der Lendengegend und den Schultern, aber auch am ganzen Thorax, den oberen Extremitäten und sonstigen bekleideten Theilen vorkommen, kann die ganze Haut eine bräunliche Pigmentirung (Melasma) erhalten, welche nicht mit dem Melasma der Addison'schen Krankheit verwechselt werden darf. Die Haarsackmilbe (Demodex folliculorum) ist ohne Bedeutung, während die Krätzmilbe (Acarus scabiei), welche sich schräge Gänge bis in die tiefsten Schichten der Epidermis bohrt, in welche die Weibchen auch ihre Eier legen, heftiges Jucken und hauptsächlich durch das dadurch erzeugte Kratzen, Eczeme, Excoriationen, Pusteln erregt.

Unter den durch pflanzliche Parasiten erzeugten Hautaffectionen sind besonders drei zu nennen:

a) Eine sehr gewöhnliche Affection dieser Art ist die Pityriasis versicolor, welche an Brust, Hals oder Rücken, seltener an anderen Stellen (an den Extremitäten, im Gesicht), gar nicht an Händen oder Füssen sich findet und welche man daran erkennt, dass rundliche isolirte oder zu grösseren unregelmässigen Gruppen confluirte bräunliche Flecken an der Haut vorhanden sind, an welchen zugleich die Epidermis eine Abschuppung zeigt. Durch Abkratzen der Epidermisschüppchen lässt sich auch die braune Färbung entfernen und dadurch diese Affection von einer wirklichen Pigmentirung der tieferen Epidermislagen (dem Chloasma)

leicht unterscheiden. Wenn man die Schüppchen mit verdünnter Alkalilauge unter das Mikroskop bringt, erkennt man zwischen den Epidermiszellen sehr kleine rundliche Conidien und vielleicht einzelne wenig gegliederte Pilzfäden (Microsporon furfur).

b) Der Favus (Erbgrind) kommt vorzugsweise an der behaarten Kopfhaut, doch auch an anderen Stellen vor und erscheint in Form von muldenförmigen (aussen concaven, nach der Haut zu convexen), in den oberen Schichten gelben und kleienartigen, in den tieferen weisslichen und festeren Borken, welche in einer entsprechenden Vertiefung der Haut gelegen sind und einen eigenthümlichen pilzigen, moderigen Geruch verbreiten. Nach Entfernung der Borken, welche nach Kaposi in früheren Entwickelungsstadien von der Hornschicht der Epidermis überzogen sind, erscheint die Haut mit einer dünnen glänzenden Epidermislage bedeckt oder, nach längerem Bestand der Affection, geschwürig; in noch späteren Stadien finden sich narbige Veränderungen. Die durch die Borken hindurchgehenden Haare sind glanzlos, oft wie bestäubt, brechen leicht ab. In den Borken findet man mikroskopisch in den untersten Lagen zwischen Epidermiszellen aus kurzen Gliedern zusammengesetzte, vielfach verästelte und verfilzte Pilzfäden, welche nach oben zu in mehr gestreckte und aus längeren Zellen zusammengesetzte Fäden übergehen, aus welchen sich dann länglich-ovale gekernte Zellen (Conidien) bilden, welche eine grünlich-glänzende dicke Membran besitzen und die oberste Schicht zum grössten Theile bilden. Neben diesem, die Krankheit erzeugenden Pilze (Achorion Schönleinii) finden sich als zufällige Verunreinigungen auch noch verschiedene andere Schimmelpilze (Penicillium, Aspergillus etc.).

c) Eine dritte Pilzkrankheit ist der sogenannte Herpes tonsurans, welcher sowohl an den behaarten, wie an unbehaarten Hautstellen erscheint. Am Kopfe erzeugt er runde haarlose Stellen, an denen die Haut gewöhnlich mit einem weisslichen körnigen Ueberzug versehen ist, der aus Epidermiszellen und Pilzsporen besteht. Die Haare sind kurz über der Haut abgebrochen, aufgefasert; die Pilze sitzen in den Zellen der äusseren Wurzelscheide oder des Haarschaftes selbst, sowie zwischen den oberflächlichen Epidermiszellen und erscheinen als dichte Mycelien, aus langen verästelten Gliedern bestehend, welche durch Theilung in Reihen

von runden oder viereckigen, kurzen und verhältnissmässig breiten Zellen (Conidien) zerfallen (Trichophyton tonsurans). In der Peripherie der haarlosen Stellen finden sich oft Reihen von kleinen Bläschen.

Im Barte geht die Entwickelung des Pilzes mit heftigen entzündlichen Erscheinungen einher (Sycosis parasitaria), es bilden sich knotenförmige Verdickungen, die ulceriren können, acneartige Veränderungen an den Haarbälgen etc.

An den haarlosen Hautstellen werden durch den Herpes bald kreisförmig gestellte, nach aussen weiter rückende Bläschen, bald nur rothe, gleichfalls sich vergrössernde Flecken mit nur wenig erhabenem Rande gebildet; in der Mitte der so gebildeten Scheiben wird die Haut schuppig. An den Genitalien und den anstossenden Hautpartien wird durch die Knötchen- und Bläschenform des Herpes das Eczema marginatum erzeugt.

Derselbe Pilz (aber auch andere) ist als Ursache von Nagelkrankheiten (Onychomycosis) gefunden worden. Die Nägel werden uneben, höckerig, rissig, von schmutzig gelber Farbe, leicht im Nagelbette beweglich, bröckelig und der Fläche nach leicht zu blättern. Zwischen dem Nagelbette, besonders in den tieferen Schichten, finden sich die Pilze.

8. Von den **epithelialen Anhangsgebilden** der Haut, den Nägeln und Haaren nebst Drüsen sind einige besondere Veränderungen zu erwähnen.

a) Abnorme Haarbildung kommt häufig auf angeborenen Muttermälern (Naevus pilosus) vor; sie entwickelt sich zuweilen im späteren Leben bei Frauen im Gesicht an den Bartstellen; angeborene abnorme Behaarung in der Kreuzbeingegend, auf dem Rücken und der Brust, den Extremitäten und selbst an den sonst haarlosen Stellen des Gesichts findet sich bei den sog. Haarmenschen, bei welchen diese Abnormität oft erblich ist. Fehlen der Kopfhaare vor der gewöhnlichen Zeit kann auf angeborenen Verhältnissen beruhen oder durch Erkrankung (Typhus, Syphilis etc.) herbeigeführt sein. Ein in rundlichen Flecken auftretendes Ausfallen, richtiger Abbrechen dicht über dem Hautniveau in Folge von eigenthümlicher Ernährungsstörung der Haare bildet die Alopecia areata, Vitiligo, deren Ursache noch nicht sicher festgestellt ist (parasitär? trophisch?). Eine acute eitrige Entzündung um die

Haarbälge herum mit Necrose der letzteren (meistens an Lanugohärchen) bildet den sog. Furunkel; stehen mehrere Furunkel zusammen (besonders häufig am Rücken), so bilden sie den Carbunkel, an dem nach Entfernung der necrotischen Haarbälge die Haut bienenwabenartig durchlöchert erscheint.

b) An den Nägeln finden sich verschiedene Missstaltungen in Folge von Entzündung des Nagelbettes besonders des Nagelfalzes (Paronychia), ferner eine Verdickung, klauenartige Umwandlung des Nagels (Onychogryphosis) durch vermehrte Bildung von Zellen am Nagelbett. Es erscheint dann meistens der Nagel durch eine blättrige Masse von dem Nagelbette abgehoben. Eine mehr oder weniger vollständige Verdoppelung des Nagels besonders am Daumen, wird zuweilen beobachtet, selbst wenn kein doppelter Knoten vorhanden ist.

c) Die drüsigen Anhänge der Haut bieten zahlreiche Veränderungen dar, bei welchen Störungen der Secretion eine Hauptrolle spielen. Durch eine abnorm reichliche Talgsecretion entsteht die Seborrhoe, bei welcher die Haut, besonders die behaarte Kopfhaut von grauen oder auch gelblichen und braunen Schuppen und Borken bedeckt ist. Beträchtlich ist die Zahl derjenigen Affectionen, welche durch Retention des Talgdrüsensecretes in den Drüsengängen und den Haartaschen erzeugt werden. Als einfachste Form ist der Mitesser, Comedo, zu nennen, welcher besonders gern in der Haut der Nase als kleines gelbes Knötchen erscheint, welches durch Druck unter Austreten eines gelben, wurmartigen, mit schwarzem Kopfe (Schmutz) versehenen Körperchens verschwindet und den erweiterten Haarbalg zurücklässt. Das Würstchen besteht aus Epithelzellen und Fett; das Ganze ist eine durch Retention von abgeschilferten Epithelien und von Talgdrüsensecret entstandene Erweiterung des Haarbalges. Das Milium, ein etwas grösseres (Stecknadelkopf) und nicht mit offener Mündung wie der Mitesser versehenes, über die Haut prominirendes gelbes Knötchen zeigt eine ganz ähnliche Zusammensetzung, hat aber seinen Sitz in den tieferen Theilen des Haarbalges oder in dem Ausführungsgang der Talgdrüsen. Das Atherom endlich stellt die höchste Ausbildung dieser Retentionscysten dar. Es bildet erbsen- bis haselnuss-, in seltenen Fällen selbst bis kopfgrosse Tumoren, die bald mit einer weichen, breiartigen, gelben, glänzenden, Cholestearinschüppchen enthaltenden

Masse, bald mit einer festeren, butterartigen oder selbst kalkreichen Masse gefüllt sind, welche durch eine bindegewebige Membran, den Balg, umschlossen wird. Dieser ist gefässarm und enthält häufig verkalkte Stellen. Sobald die Cysten eine gewisse Grösse erreicht haben, liegen sie nicht mehr in der Cutis, sondern treten grösstentheils gänzlich in die subcutane Schicht über. Der Inhalt der Cysten zeigt sich mikroskopisch zusammengesetzt aus verhornten Epithelzellen, verfetteten Zellen, freien Fetttröpfchen und vielen Fettkrystallen, besonders auch Cholestearin. Das Ueberwiegen der Epidermiszellen zeichnet die Atheromcysten vor den Dermoidcysten aus.

Von entzündlichen Veränderungen, bei welchen gleichfalls Secretionsstörungen eine Rolle spielen, ist die wichtigste eine eitrige Entzündung um die Talgdrüsen, die schon mehrfach erwähnte Acne, welche mit Vorliebe am Gesichte vorkommt. Ist sie mit starker Röthe und entzündlicher Schwellung der umgebenden Haut verbunden, so nennt man sie Acne rosacea, welche ihren Lieblingssitz an der Nase hat; geht die Entzündung von den Drüsen der Barthaare aus, so ist es Acne mentagra (Sycosis, nicht zu verwechseln mit der durch Trichophyton erzeugten Sycosis parasitaria).

B. Innere Besichtigung.

Behufs der inneren Besichtigung werden die drei Haupthöhlen des Körpers in der Regel der Reihe nach von oben nach unten eröffnet, jedoch so, dass die Eröffnung der Bauchhöhle vor derjenigen der Brusthöhle vorgenommen wird, während die eigentliche Section erst später erfolgt. Die Kopfhöhle soll zuerst eröffnet werden, damit der so wichtige Blutgehalt des Gehirns und seiner Häute, welcher durch die vorhergehende Durchschneidung der grossen Halsgefässe alterirt werden könnte, möglichst unverändert zur Untersuchung gelange. Für die Gerichtsärzte gilt als Regel, dass in allen Fällen, wo ein bestimmter Verdacht in Bezug auf die Ursache des Todes besteht, mit derjenigen Höhle zu beginnen ist, in welcher sich die hauptsächlichen Veränderungen vermuthen lassen.

Die Eröffnung der Wirbelsäule braucht nur dann von den Gerichtsärzten vorgenommen zu werden, wenn irgend erhebliche Befunde erwartet werden können, und dasselbe gilt auch für die nicht gerichtlichen Sectionen. Wo aber im letzteren Falle die Untersuchung des Rückenmarks beabsichtigt wird, da thut man gut, sie zu allererst vorzunehmen, weil das Umdrehen der Leichen nach der Section des Gehirnes und vor derjenigen der Brust- und Bauchhöhle und das Wiederumdrehen zur Section der letzteren lästig und das Umdrehen nach der Section auch der letzteren ebenfalls mit Unzuträglichkeiten verbunden ist, ganz abgesehen davon, dass dadurch die Untersuchung der beiden, doch im engsten Zusammenhange stehenden Organe, des Gehirnes und Rückenmarks ganz auseinander gerissen würde. Für den Gerichtsarzt freilich wird stets die Ueberlegung massgebend sein müssen, ob das Umkehren der Leiche vor Untersuchung der Organe der Brust- und Bauchhöhle nicht mit störenden Verschiebungen der Organe (Stichöffnungen etc.) verbunden sein würde, in welchem Falle die Untersuchung des Rückenmarkes bis zuletzt aufgeschoben werden müsste, wobei jedoch zu beachten ist, dass in solchen Fällen in der Regel auch die Section des Gehirnes erst auf diejenige der Brust- und Bauchorgane folgen wird.

Bei der Untersuchung der einzelnen Organe muss man zunächst von aussen gewisse allgemeine Verhältnisse feststellen, ehe man auf einem möglichst ausgedehnten Durchschnitt den Zustand des Parenchyms betrachtet. Die äussere Untersuchung hat sich der Reihe nach mit der Lage, Grösse, Gestalt, Farbe und Consistenz der Theile zu beschäftigen, während die innere je nach der Zusammensetzung der betreffenden Theile verschiedene Verhältnisse zu berücksichtigen hat. Doch ist stets, vorzugsweise von dem Gerichtsarzte, der Blutgehalt im Ganzen, sowie in den einzelnen Abschnitten ganz besonders zu beachten.

I. Untersuchung der Rückenmarkshöhle.

Um zu dem **Rückenmark** zu gelangen, wird die Haut und das subcutane Fettgewebe über den Dornfortsätzen der Wirbel durchschnitten und mit der Muskulatur von den letzteren und den Bogenstücken abpräparirt, wobei man Gelegenheit hat

a) sowohl die Weichtheile als auch die vorliegenden Knochentheile auf krankhafte Veränderungen (für den Gerichtsarzt besonders auf Brüche der Knochen) zu untersuchen. Die möglichen Veränderungen der Weichtheile sind bei der Haut schon erörtert; die allgemeinen Veränderungen der Wirbelknochen sollen später im Zusammenhange besprochen werden, es bleiben deshalb für jetzt nur die Veränderungen zu erwähnen, welche sich ausschliesslich auf die Dornfortsätze oder die Wirbelbögen beziehen. Es sind dieses angeborene Defecte der Wirbelbögen, dadurch entstanden, dass diese sich in der Mitte nicht erreicht haben, so dass der Proc. spin. und ein grösserer oder geringerer Theil der Bögen fehlen. Dieser Zustand, welcher auf einen oder mehrere Wirbel beschränkt sein kann, heisst Spina bifida. Sie findet sich bei den Erwachsenen nur in der Lenden- und Sacralwirbelsäule und nur in geringer Ausdehnung, in grösserer zuweilen ebenda bei kleinen Kindern; am oberen Ende der Wirbelsäule kommt die Spaltbildung häufig bei der später noch kurz zu erwähnenden Missbildung der Anencephalie vor und zwar in verschieden grosser Ausdehnung. Die Spina bifida ist in höheren Graden immer mit groben Veränderungen des Marks und seiner Häute verbunden, welche gelegentlich bei der Besprechung dieser Theile erwähnt werden sollen.

Es werden nun vermittelst eines Meissels oder eines Rachiotoms der Länge nach die Dornfortsätze mit dem nächst anstossenden Theile der Bogenstücke abgetrennt und herausgenommen.

b) Nachdem die nun vorliegende harte Haut (Dura mater spinalis), auf ihre Dicke (Durchsichtigkeit), ihre Ausdehnung (Spannung), ihre Farbe und ihren Blutgehalt untersucht worden ist, wird sie durch einen Längsschnitt vorsichtig geöffnet und dabei sofort ein etwaiger ungehöriger Inhalt, namentlich Flüssigkeit (Cerebrospinalflüssigkeit, Blut, Eiter) festgestellt; auch wird die Beschaffenheit der Pia mater an der hintern Seite (Dicke, Ausdehnung, Färbung, Blutgehalt) und durch sanftes Herübergleiten des Fingers über das Rückenmark der Grad des Widerstandes dieses letzteren ermittelt.

Nächstdem schneidet man jederseits durch einen Längsschnitt die Nervenwurzeln durch, hebt das Rückenmark an seinem unteren Ende vorsichtig mit der Hand heraus, trennt auch die vorderen Verbindungen, und schneidet endlich das Mark möglichst nahe dem

Hinterhauptsloch quer ab oder zieht, wenn die Section des Gehirns schon vorher stattgefunden hatte, das obere Ende aus dem grossen Hinterhauptsloche heraus.

Bei allen diesen Thätigkeiten ist besonders darauf zu achten, dass das Rückenmark weder gedrückt noch geknickt wird, weshalb es in Fällen grosser Weichheit des Marks auch besser ist, das Mark selbst garnicht zu berühren, sondern es mit der Dura mater zusammen herauszunehmen. Ist es herausgenommen, so wird zunächst die Beschaffenheit der weichen Haut an der Vorderseite geprüft, nächstdem die Grösse und Farbe des Rückenmarks nach der äusseren Erscheinung bestimmt, auch die Verhältnisse der Nervenwurzeln beachtet und endlich durch eine grössere Reihe von Querschnitten, welche mit einem ganz scharfen und dünnen, vor jedem Schnitte benetzten Messer zu führen sind, die innere Beschaffenheit des Rückenmarkes und zwar sowohl der weissen Stränge als der grauen Substanz eruirt. Schliesslich wird, wenn dies nicht schon vorher geschehen ist, die harte Haut von den Wirbelkörpern entfernt und nachgesehen, ob hier Blutergüsse oder Verletzungen resp. Veränderungen der Knochen oder der Zwischenwirbelscheiben aufzufinden sind.

Bei der Untersuchung des Rückenmarkes sind

a. die allgemeinen Verhältnisse

zu berücksichtigen: Seine Länge beträgt normal im Mittel 44,8 Ctm. beim Manne, 41,3 beim Weibe, es misst an der Halsanschwellung 13—14 Mm. im frontalen, 9 im sagittalen Durchmesser, an der dünnsten Stelle im Dorsaltheil entsprechend 10 und 8, an der Lendenanschwellung 12 und 9 Mm. Sein Gewicht beträgt 30 Grm. und verhält sich zu dem des Gehirns wie 1 : 48 (Arnold). Für die Erkennung pathologischer Veränderungen sind besonders wichtig etwaige Farbendifferenzen in den Marksträngen, welche freilich gar oft schon durch Unebenheiten des Schnittes oder durch Eigenthümlichkeiten der Beleuchtung erzeugt werden können, weshalb man stets die beiden Schnittflächen betrachten und das Licht von verschiedenen Seiten auffallen lassen muss. Wenngleich auf diese Weise wirkliche Farbenverschiedenheiten mit ziemlicher Sicherheit erkannt werden können, so will ich doch gleich hier bemerken,

dass die Beurtheilung der Bedeutung der verschiedenen Färbungen sehr schwierig ist und dass es selbst geübteren Beobachtern vorkommen kann, dass sich bei der mikroskopischen Untersuchung die für normal angesehenen Stellen gerade als die veränderten erweisen. Man darf deshalb hier niemals die mikroskopische Untersuchung versäumen, welche sich zudem für diagnostische Zwecke sehr leicht bewerkstelligen lässt, da es meistens genügt, ein kleines mit der Scheere entnommenes Stückchen etwas zu zerzupfen und durch das Deckgläschen platt zu drücken. Sehr viel besser treten viele Veränderungen des Markes in Folge eintretender Farbenveränderungen nach der Härtung in Chromsäure oder chromsauren Salzen hervor, es ist daher anzurathen, das Mark in Fällen, wo ausgedehntere Veränderungen erwartet werden, bei der Section nicht zu sehr zu zerschneiden und dasselbe alsbald in die genannten Flüssigkeiten einzulegen. Die veränderten Theile sind dann später in der Regel an ihrer helleren Färbung zu erkennen. Auch mikroskopisch lässt sich Vieles nur an gehärteten Präparaten untersuchen, während freilich auch Anderes nur an frischen Präparaten gesehen werden kann. Zur Untersuchung von Ganglienzellenveränderungen sind Macerationen kleiner Stückchen der grauen Substanz in Osmiumsäure oder Chromsäure von grossem Vortheil.

b. Die einzelnen Erkrankungen.

Was nun die speciellen Erkrankungen der einzelnen oben genannten Theile angeht, so stimmen sie im grossen und ganzen mit denjenigen des Gehirns und seiner Häute überein und es wird deshalb wegen der Einzelheiten auf später verwiesen.

1. Die Dura mater spinalis ist insofern sehr wesentlich von der cerebralen verschieden, als sie nicht wie diese zugleich auch Periost ist. Es fehlen deshalb auch bei ihr die dort so häufigen ossificirenden Entzündungen. Sonst kommen sowohl externe wie interne Entzündungen von verschiedener Natur vor; nur die Pachymeningitis int. haemorrhag. besonders in ihren höheren Stadien (Haematom) ist bedeutend viel seltener. Ebenso sind überhaupt Blutungen, wegen der geschützten Lage, seltener. Häufiger dagegen als an der Dura cerebralis sind interne chronische Entzündungen, welche mit der Bildung kleinster, Tuberkeln sehr ähnlicher, fibröser

Knötchen einhergehen. Durch Verkalkung derselben entstehen kleine Sandkörner (Pachymeningitis arenosa), welche, wenn sie mehr selbständig in grösseren Haufen auftreten, die Psammome bilden. Diese Entzündung sitzt am häufigsten im Cervicaltheil, wo in seltenen Fällen die Dura mit der Pia verwächst, indem beide zugleich zu einer derben schwartigen Masse sich verdicken (Pachym. cervicalis hypertrophica), welche im Mark durch Compression ausgedehnte secundäre Störungen erzeugen kann. Eine scrofulös-tuberculöse Affection findet sich an der Dura mater spin. nicht selten bei der scrofulösen Wirbelcaries. Zunächst entsteht durch Uebergreifen des Processes auf die Dura eine Pachymeningitis externa caseosa, wodurch eine käsige Masse zwischen Dura und Knochen abgelagert wird. Die Dura ist hyperämisch, verdickt, aussen oft mit warzigen, im Centrum häufig käsigen Verdickungen besetzt. An ihrer inneren Oberfläche findet man bald nur eine vascularisirte Neomembran, bald Tuberkel in einer solchen. Ich habe Koch'sche Bacillen auch hier gefunden. Die mikroskopische Untersuchung geschieht nach den bekannten Methoden.

2. Die Pia mater spinalis zeigt ähnliche entzündliche Processe wie die cerebralis; nur dass diese seltener primär sind. Eiterige und tuberculöse Meningitis (letztere fast in allen Fällen) schliessen sich an die gleichen Affectionen der Gehirnbasis an; häufiger als dort ist die Arachnitis ossificans, welche mit der Bildung kleiner, nach aussen glatter, nach innen zackiger Knochenplättchen einhergeht. Die venösen Gefässe der Haut sind in Folge der gewöhnlichen Lagerung der Leichen an der hinteren Seite und an den unteren Partien in der Regel durch Hypostase stärker gefüllt als an den übrigen Theilen.

3. Eine ähnliche Uebereinstimmung in Bezug aut die vorkommenden pathologischen Veränderungen, wie sie zwischen den Häuten besteht, besteht auch zwischen dem Gehirne und dem Rückenmark selbst, mit derselben Einschränkung, dass primäre Affectionen überhaupt im Marke seltener sind, ganz besonders aber die Erweichungsprocesse, was wohl mit der, einen Collateralkreislauf leichter ermöglichenden, Gefässeinrichtung zusammenhängt.

So kommen also vor Hämorrhagien, Entzündungen (Myelitis), localisirte Tuberculose (sog. Solitärtuberkel, oft mit deutlich geschichtetem Bau), Gliome und andere Geschwülste, Erweichungen

verschiedener Art, wie sie beim Gehirn genauer erörtert werden sollen. Die Erweichungen treten meist in Folge von Entzündung oder Compression ein. Eine besondere Eigenthümlichkeit bilden die secundären Degenerationen, welche sich im Rückenmark im Anschlusse an gewisse Gehirnläsionen oder auch an Läsionen des Markes selbst entwickeln. Diese sind ebenso wie viele Entzündungen auf bestimmte Abschnitte, Systeme des Markes beschränkt (systematische Affectionen). Wenn die Entzündung in der grauen Substanz sitzt, heisst sie Poliomyelitis, wenn in der weissen Leukomyelitis; unter Myelitis transversa versteht man eine entzündliche Affection, welche sämmtliche Rückenmarksbestandtheile an einem bestimmten Querschnitte ergriffen hat.

Unter den durch besondere Eigenthümlichkeiten ausgezeichneten entzündlichen Affectionen des Rückenmarkes sei zunächst die anatomische Grundlage der Tabes dorsualis, die graue Degeneration der Hinterstränge erwähnt. Man sieht in ausgeprägten Fällen dieser Art schon durch die Pia mater hindurch längs der hinteren Incissur zwei graue Streifen, welche in den unteren Partien meist deutlicher sind als in den oberen (aufsteigende Degeneration). Auf Durchschnitten sind entweder nur die äusseren Theile (Burdach'sche Stränge) oder bei schwereren Affectionen auch die der Incissur zunächst gelegenen Partien der Hinterstränge (Goll' sche Keilstränge), durchscheinend grau oder richtiger bräunlich grau gefärbt, dabei hart und unter dem Niveau der übrigen Theile gelegen. Neben den Veränderungen im Rückenmarke sind fast stets auch solche der hinteren Wurzeln vorhanden, welche grau gefärbt (marklos) und zugleich atrophisch sind. Mikroskopisch sieht man an Zupfpräparaten viel faseriges Bindegewebe, wenig markhaltige Nervenfasern und verschieden viele sog. Corpora amylacea — geschichtete rundliche Körperchen, welche auf Jodzusatz eine bräunlich-violette Färbung annehmen, die durch Schwefelsäure blau wird. Um ihre Anwesenheit schnell zu constatiren, macht man von dem betreffenden Marktheil in der bekannten Weise Trockenpräparate auf Deckgläschen und legt dieselben direct mit einem Tropfen Jodgummi auf einen Objectträger; es werden dann bald die violetten Kugeln hervortreten. An Schnitten, welche mit Palladiumchlorid (1 : 500) 1—2 Minuten lang gefärbt, dann ausgewaschen, in concentrirte ammoniakalische Carminlösung kurze

Zeit eingelegt, mit Xylol aufgehellt und in Balsam eingelegt wurden, sieht man schon makroskopisch die degenerirten Partien mit rother Farbe hervortreten. Es ist mit dieser Affection eine chronische Arachnitis spin. verbunden, welche nach Virchow als die Erregerin des Processes im Rückenmarke zu betrachten ist (Meningomyelitis corticalis interstitialis).

Davon verschieden ist die fleckweise graue Degeneration, welche ähnlich im Gehirn vorkommt (Sclerose en plaques) und welche nicht auf die Hinterstränge beschränkt ist. In der makroskopischen Erscheinung ist nur insofern ein Unterschied, als durch die ungleichmässige Entwickelung des Processes das Mark oft ein knotiges Aussehen erhält, wobei die Knoten den normaleren Theilen entsprechen. Mikroskopisch sollen deutlichere Entzündungserscheinungen in Verdickung der Gefässwandungen etc. vorhanden sein, die Corp. amylac. sollen fast fehlen, dafür aber eine stärkere Zellenproduction in der Neuroglia und Bildung von Fettkörnchenzellen gefunden werden (Rindfleisch). Die spastische Spinalparalyse (Sclérose laterale amyotrophique) soll nach Charcot auf einer in den Pyramidenseitenstrangbahnen absteigenden Sclerose beruhen, was indessen von anderen geläugnet wird.

Unter den Poliomyelitisformen ist zunächst die acute spinale Kinderlähmung zu nennen, welcher, wie wahrscheinlich auch die sog. spinale Lähmung Erwachsener, eine Entzündung der Vorderhörner mit nachfolgender Atrophie zu Grunde liegt. Atrophisch-sclerotische Zustände dieser Theile kommen auch secundär bei der progressiven Muskelatrophie, ferner bei der progressiven Bulbärparalyse (Paralysis labio-glosso-pharyngea) in den Kernen der betreffenden Nerven vor. Local beschränkte Atrophien der Vorderhörner treten endlich im Verlauf vieler Jahre nach Amputationen von Gliedern ein.

Zur mikroskopischen Untersuchung aller dieser Poliomyelitisformen müssen zunächst dünne Schnitte gut gefärbt werden, um über die Beschaffenheit und insbesondere über die Zahl der Ganglienzellen Aufschluss zu erhalten. Das Verhalten der Ausläufer der Zellen ist ferner an sorgfältigen Macerationspräparaten (Osmiumsäure, Chromsäure etc.) zu untersuchen.

Die secundären Degenerationen des Rückenmarkes können absteigende (Gehirnläsion) oder aufsteigende (Läsion an der Cauda

equina) oder auf- und absteigende (Läsion im Verlauf des Markes) sein. Die absteigende Degeneration verläuft wesentlich im Bereich der Pyramidenbahnen, also in der auf der gleichen Seite wie der Gehirnherd liegenden, an die Incisura anterior angrenzenden Pyramidenvorderstrangbahn und in der grösseren, den hinteren Abschnitt des Seitenstranges auf der entgegengesetzten Seite einnehmenden, aber nicht bis an die Oberfläche des Markes reichenden Pyramidenseitenstrangbahn, während die aufsteigende Degeneration die Hinterstränge betrifft und zwar, im Gegensatze zu der primären aufsteigenden Myelitis bei Tabes, in erster Linie die Goll'schen Keilstränge. Wenn die Degenerationen von einem Rückenmarksherd ausgehen, sind zunächst meist alle Theile nach oben wie nach unten hin degenerirt, erst in weiterer Entfernung treten die typischen Systemdegenerationen auf. Die Degeneration ist oft mikroskopisch gar nicht zu erkennen, in anderen Fällen aber sind die Theile durch ein graugelbliches oder graues Aussehen ausgezeichnet, in ganz alten Fällen ist deutliche Atrophie vorhanden. Gerade bei diesen Affectionen darf niemals die frische mikroskopische Untersuchung versäumt werden, da nur durch sie die Anwesenheit zahlreicher Körnchenkugeln und -Zellen (mit dem zerfallenen Nervenmark beladene Wanderzellen) sowohl frei im Gewebe wie in den Lymphscheiden der Gefässe festgestellt werden kann. Auch die oft vorhandenen Corpora amylacea sind besser an frischen Präparaten zu sehen, während die Ausdehnung der Nervenatrophie, die mit der Dauer der Affection deutlicher hervortretende Verdickung der Neuroglia nur an gefärbten Schnitten gut erkannt werden kann.

Als angeborene Affection sei endlich noch die Hydromeningocele erwähnt, die mit der früher genannten Spaltbildung der Wirbelbögen verbunden vorkommt, aber nicht ihre einzige Ursache ist, als welche vielmehr auch Verwachsungen des Amnion etc. zu betrachten sind. Man findet einen grösseren oder kleineren Sack, dessen Wandung aus der äusseren Haut, der Dura und Pia mater spinal. gebildet wird und an welche Nervenwurzeln herangehen, während das Mark je nach dem Sitze der Veränderung als feineres oder dickeres Gebilde sich ebenfalls der Wand anschliesst. Der Inhalt des Sackes ist eine klare, wässerige Flüssigkeit und die ganze Affection aus einer Ansammlung der Flüssigkeit in den Maschen der Arachnoidea hervorgegangen. Der häufigste Sitz ist

in der Sacral- und Lumbalgegend, wo man sie auch bei Erwachsenen schon gefunden hat; höher oben ist die Affection gewöhnlich eine Hydromyelocele, durch Erweiterung des Centralcanales entstanden, wodurch eine vollständige Zerstörung des Markes an dieser Stelle bewirkt worden ist. Der Hydromyelus, welcher auch ohne Veränderungen der Wirbel vorkommt, kann angeboren, aber auch aus Erweichung ependymaler gliomatöser Neubildungen und nach Langhans auch aus Oedem durch Circulationsstörungen entstanden sein. Zur mikroskopischen Untersuchung der Höhlenbildungen im Rückenmark sind lückenlose Serienschnitte (Mikrotom) unentbehrlich.

II. Untersuchung der Kopfhöhle.

Die Oeffnung der Kopfhöhle geschieht, wenn nicht etwa Verletzungen, welche von dem Gerichtsarzte soviel als möglich mit dem Messer umgangen werden müssen, für diesen ein anderes Verfahren gebieten, welches sich dann nach der Eigenthümlichkeit des Falles zu richten hat, immer mittelst eines am besten an der Basis des einen Warzenfortsatzes beginnenden und an demjenigen der anderen Seite endigenden, mitten über den Scheitel geführten Schnittes, worauf zunächst die weichen Kopfbedeckungen nach vorn bis gegen die Arcus superciliares, nach hinten bis hinter die Eminentia occipitalis externa abgezogen werden. (Die Veränderungen derselben sind bei der Haut schon besprochen worden.)

Das nun vorliegende Periost (Pericranium) wird auf seine Dicke, seine Farbe, seine Consistenz und Continuitätsverhältnisse geprüft und dann von dem ersten Schnitt aus, der sofort bis zum Knochen dringen soll, mit Hülfe eines Meissels oder Raspatoriums abgeschabt, um das knöcherne Schädeldach betrachten zu können. Die auch sonst vorkommenden Affectionen des Periostes sowie der Knochen werden nur kurz erwähnt, da sich Ausführlicheres bei den Knochen der Extremitäten mitgetheilt findet; nur die dem Schädel eigenthümlichen Veränderungen werden ausführlicher besprochen.

1. Veränderungen des Periosts.

Es finden sich hier die verschiedenen Formen von Entzündung (Periostitis ossificans, purulenta, tuberculosa, gummosa), Hämorrhagien u. s. w. In die letztere Gruppe gehört eine nur bei neugeborenen Kindern vorkommende Veränderung, welche in einer Ansammlung von auffällig lange flüssig bleibendem Blut zwischen Pericranium und Knochen besteht (Cephalhaematoma neonatorum). Dasselbe bildet eine meistens auf das rechte Scheitelbein beschränkte Geschwulst, welche niemals über die Nähte hinausreicht und die, wenn sie schon etwas älter ist, am Rande von einem Knochenwalle umgeben ist, welcher als Erzeugniss einer ossificirenden Periostitis zu betrachten ist. In noch späterer Zeit erscheinen an dem gänzlich abgehobenen Theil kleine, anfänglich nicht zusammenhängende Knochenplättchen, welche allmählich immer grösser werdend den ganzen Bluterguss einkapseln können. Manchmal findet sich statt des Blutes eine rothgelbe puriforme Masse (Vereiterung). Man untersuche gegebenen Falles genau die Knochen, weil angeborene Spalten am Os parietale zur Entstehung der Blutung disponiren sollen.

2. Untersuchung des Knochens von aussen.

a. Allgemeine Verhältnisse.

1. Die Grösse des knöchernen Schädels zeigt vielfache individuelle Schwankungen und ist für gewöhnlich nur annähernd zu bestimmen. Der Horizontalumfang des Schädels eines Erwachsenen beträgt 49—65, der Längsdurchmesser 18, der Breitendurchmesser 13,5—15,5 Ctm. Ungewöhnlich grosse und mit stark vorspringendem Stirnbein versehene Schädel sind gewöhnlich mit Hydrocephalus verbunden (durch denselben hervorgerufen).

2. In vielfachen Beziehungen wichtiger ist die Gestalt des Schädels, welche den mannigfachsten Veränderungen unterliegt. Bekanntlich wird in neuerer Zeit die Untersuchung der Racenschädel lebhaft betrieben und besonders die Frage nach der Bedeutung der Lang- und Kurzköpfe viel ventilirt. Man sollte deshalb nie unterlassen auch darauf die Aufmerksamkeit zu richten und das Ver-

hältniss des Längs- zum Querdurchmesser des Schädels zu bestimmen. Ein Verhältniss des Querdurchmessers zum Längsdurchmesser von ca. 80 zu 100 wird als mittleres (mesocephaler Sch.) angesehen; ist der Querdurchmesser kleiner, dann ist der Schädel dolichocephal, ist er grösser, dann brachycephal. Von grösserer pathologischer Wichtigkeit ist das Verhältniss der beiden Seiten zu einander (Symmetrie). Asymmetrie bedingt den Schiefschädel (Plagiocephalie). Die wichtigeren Formen der abnorm gestalteten Schädel sind: die Platycephalie (kleiner Höhen-, grosser Breitendurchmesser); die Oxycephalie (grosser Höhen-, kleiner Breitendurchmesser), Scaphocephalie (Seitenwandbeine dachförmig gegeneinander geneigt), Clinocephalie (sattelförmige Einbiegung in der Schläfengegend); Sphenocephalie (keilförmige Vortreibung der grossen Fontanellgegend). Als Crania progenaea hat L. Meyer solche Schädel bezeichnet, bei welchen die hinteren Schädelpartien verkümmert, Scheitel- und Schläfenknochen sehr breit sind, der Unterkiefer vorspringt. Interessant ist die, gewissermaassen als compensatorische Krümmung der Schädelwirbel zu betrachtende, Asymmetrie des Schädels bei Verkrümmungen der Wirbelsäule.

3. Die Farbe der Schädelaussenfläche ist normal eine graue oder graugelbliche (wo Fettmark in der Diploe liegt) und wird nur wenig von Blutpunkten unterbrochen. Durch krankhafte Vorgänge im Knochen und im Periost kann sie in verschiedenen Nüancen von roth erscheinen, oft fleckig; partielle citronengelbe Färbung durch gummöse Bildungen; schmutzig grünlich gelbe oder schiefrige Färbung bei Osteomyelitis etc.

4. Die Consistenz des Knochens im Ganzen erleidet seltener Veränderungen, von denen die wichtigste die bei kleinen Kindern auftretende Erweichung (Craniotabes, weicher Hinterkopf) ist, bei welcher der Knochen sich wie Pergament einbiegen lässt. Es ist dieses eine rachitische Störung. Eine mehr oder weniger ausgedehnte Erweichung der Schädelknochen Erwachsener durch fibröse Degeneration wird zuweilen durch Geschwülste (Cancroid, Sarcom) hervorgerufen.

Niemals darf die genaue Untersuchung der Nähte unterlassen werden, besonders wegen ihrer Beziehung zu dem Wachsthum der Schädelknochen. Viele der oben erwähnten Gestaltsveränderungen des Schädels lassen sich auf eine vorzeitige Verknöcherung

von Nähten oder Theilen derselben zurückführen. Eine Naht ist so lange als noch vorhanden anzusehen, als die feinen Zackenlinien derselben noch zu erkennen sind. Als Gegensatz zu der prämaturen Ossification der Nähte findet sich öfter ein partielles oder totales Persistiren der Frontalnaht, welche etwa vom 5. Lebensjahre ab verschwunden sein soll. Wenn sie bei Erwachsenen vorhanden ist, nimmt sie fast stets ihren Ursprung einige Millimeter nach rechts von dem vorderen Ende der Pfeilnaht. In den Nähten findet man oft in sehr grosser Zahl (bes. bei hydrocephalischen Schädeln) kleine Knochenstückchen eingeschaltet (Schaltknochen, Nahtknochen, an der Lambdanaht Worm'sche Knochen), die, wenn sie aus der selbständigen Verknöcherung einer Fontanelle hervorgegangen sind, Fontanellknochen heissen; eine Abtrennung der Spitze der Hinterhauptschuppe durch eine Naht, wie sie bei den alten Peruanerschädeln häufiger vorkommt, bedingt das Os Jncae (epactale, interparietale).

b. Die besonderen Erkrankungen.

Von den besonderen Erkrankungen der Knochen sind nur einige dem Schädel eigenthümliche zu erwähnen. Zuerst die Atrophien, theils mechanische Druckatrophien (Geschwülste etc,), theils Involutionszustände (senile Atrophie, die zuerst an den Tubera parietalia eintritt und bis zur Defectbildung gehen kann), theils durch Knochenerkrankungen bewirkt. Bei der äusseren Schädelatrophie sieht man an der Oberfläche viele Gefässlöcher und es erscheinen in Folge dessen die atrophischen Stellen als rothe Flecken.

Sehr häufig sind Knochenneubildungen der verschiedensten Form, doch darf man nicht alle Vorsprünge für solche halten, da der Knochen auch blasig vorgetrieben werden kann (z. B. durch Pacchionische Granulationen), während er zugleich sich verdünnt. Freilich ist auch dabei eigentlich eine Knochenneubildung vorhanden, denn einmal fertiger Knochen kann nicht mehr ausgedehnt werden, sondern es wird nur immer wieder von innen her Knochen resorbirt, von aussen apponirt. Eine unregelmässige äussere Hyperostose des Schädels findet sich in Verbindung mit multiplen unregelmässigen narbenartigen Defecten und ist dann mit grösster Wahrscheinlichkeit als eine syphilitische anzusehen. In frischen Fällen kann die

Diagnose durch den Befund weicher gelber und grauer Massen zwischen den Hyperostosen gesichert werden. Neurosen des Schädeldaches können sowohl durch Syphilis wie durch Scrofulose erzeugt werden.

Die in forensischer Beziehung so wichtigen Brüche des Schädels lassen sich in der Regel an der Innenfläche besser erkennen. In Bezug auf die blossen Infractionen und Depressionen, welche man auch geheilt zu Gesicht bekommt, ist zu beachten, dass die Veränderungen an der äusseren Glastafel eine geringere Ausdehnung besitzen als diejenigen an der inneren.

Nachdem die Oberfläche untersucht ist*), wird nun ein Circulär-Schnitt von der Mitte der Glabella bis zur Eminentia occipitalis externa geführt, welcher die in dieser Richtung noch vorhandenen Weichtheile, besonders die Musculi temporales bis auf den Knochen durchtrennt, dann wird der letztere längs dieser Linie vorsichtig (ohne das Gehirn zu verletzen) durchsägt. Man kann sich dabei die Arbeit dadurch sehr wesentlich erleichtern, dass man nicht ganz durchsägt, sondern mit Hammer und Meissel den Rest absprengt; dies schützt auch am besten vor Verletzungen der Dura und des Gehirns. Wenn man jetzt den Meissel in die Sägefläche einführt und umdreht, so kann man in den meisten Fällen das Schädeldach mit Leichtigkeit entfernen. Geringere abnorme Adhäsionen zwischen Knochen und Dura mater, welche am häufigsten in der oberen Frontalgegend sitzen, kann man oft noch dadurch überwinden, dass man das Schädeldach nicht von vorn nach hinten, sondern umgekehrt von hinten nach vorn abzuheben versucht; sobald aber, wie es häufig genug vorkommt, stärkere Adhäsionen vorhanden sind, ist ein Entfernen des Knochens nur möglich in Verbindung mit der Dura, nachdem diese in der Richtung des Sägeschnittes und an ihrem Ansatze an der Crista galli, den man sich durch kräftiges Abziehen des Schädeldaches zugänglich machen muss, durchschnitten worden ist. Dieselbe Methode muss von vorn-

*) Der Bequemlichkeit wegen kann man in solchen Fällen, wo voraussichtlich am Schädeldach keine Veränderungen gefunden werden, schon vorher durch einen Diener das Durchsägen des Knochens bewerkstelligen lassen, aber auch dann sollte man die oben angegebenen Betrachtungen, besonders diejenigen, welche die Gestalt betreffen, anstellen, noch ehe man das Schädeldach entfernt.

herein bei Kindern bis zum 7. Jahre angewendet werden, weil bei diesen die Dura noch als inneres Periost fungirt und deshalb fest dem Knochen adhärirt*). Sind beide Theile abgenommen, so kann man nun fast stets die Dura, wenn auch nur mit Gewalt, abziehen und es wird dann die weitere Untersuchung der Theile in derselben Weise vorgenommen, wie bei der gewöhnlichen Methode. Gelingt das Abziehen auch dann noch nicht, so muss man auf die Betrachtung der inneren Knochen- und äusseren Dura-Oberfläche verzichten und den Sinus longitudinalis von innen her eröffnen.

3. Untersuchung des Knochens von innen.

Der Betrachtung der Oberfläche des Schädels folgt

a) diejenige der Durchschnittsfläche, bei welcher man auf die Dicke im Ganzen wie auf das relative Verhältniss der einzelnen Theile (Tabula externa, Diploë, Tab. interna) sowie besonders auf den Blutgehalt der Diploë zu achten hat. Man muss bei dieser Untersuchung das Schädeldach auch bei durchfallendem Lichte betrachten, um an dem Grade des Durchscheinens und an der Färbung über die Dicke des Knochens überhaupt, über diejenige der Diploë und über ihren Blutgehalt im besonderen auch an anderen Stellen als der Schnittfläche Aufschlüsse zu erhalten. Indem wegen der verschiedenen hier vorkommenden pathologischen Veränderungen auf das später bei den Extremitätenknochen zu Sagende verwiesen wird, sei hier nur noch auf die Wichtigkeit hingewiesen, welche der Färbung der Diploë zukommt. Wegen der geringen Ausdehnung, welche diese markführende Knochenmasse besitzt, könnten schwere entzündliche Affectionen (Osteomyelitis, besonders ichorosa) sehr leicht übersehen werden, wenn nicht die meist gelbgrünliche oder schieferige Färbung der Diploë darauf hindeutete.

b) Bei der Innenfläche des Schädeldaches hat man wieder zunächst auf die Gestaltung der Oberfläche (Juga cerebralia, Hyperostosen, Exostosen etc., Impressiones digitatae, abnorme Ver-

*) In vielen Fällen, besonders bei sehr weichen Kindergehirnen, kann man sich die Gehirnuntersuchung dadurch sehr vereinfachen, dass man nach Griesinger's Methode horizontal von vorn nach hinten mit dem Knochen zugleich das Gehirn durchsägt. Die Verletzungen, welche dasselbe dabei erleidet sind nur gering und jedenfalls oft geringer als bei der anderen Methode.

tiefungen [innere Atrophien] etc.) zu achten. In letzterer Beziehung sind die selten fehlenden durch Pacchionische Granulationen bewirkten und selbst bis zur Perforation gelangenden Gruben, welche in der Regel zu beiden Seiten des Sulcus longitudinalis liegen, wegen ihrer relativen Bedeutungslosigkeit hervorzuheben. Die Tiefe und Weite der Furchen für die Arteriae meningeae müssen ebenfalls beachtet werden, da sie z. B. durch innere Hyperostose vertieft werden können; doch darf man nicht vergessen, dass auch schon normaler Weise sehr beträchtliche Schwankungen in dieser Beziehung vorkommen. Bei einer allgemeinen oder doch über eine grössere Strecke ausgedehnten inneren Atrophie des Schädeldaches ist die Oberfläche desselben rauh und wie die mikroskopische Untersuchung der von ihr abschabbaren Massen ergibt, mit grossen Riesenzellen (Osteoklasten) dicht besetzt. Häufig freilich bleiben diese an der Dura hängen, von wo man sie dann aber ebenfalls leicht durch Abschaben erhalten kann.

Von grosser Wichtigkeit ist die (normal graugelbe) Färbung der inneren Oberfläche, da oft durch sie allein das Vorhandensein von Veränderungen angezeigt wird. Ich habe dabei vorzüglich die kreideweisse, oft fleckige oder in Folge der häufig zahlreich vorhandenen feinen Gefässfurchen netzförmige Färbung im Sinne, welche durch alle osteophytischen Neubildungen, die wegen ihrer geringen Dicke sonst kaum zu bemerken wären, bewirkt werden (Puerperales Osteophyt am Stirnbein etc.). — Findet sich an irgend einer Stelle der inneren Schädeloberfläche anhaftendes geronnenes Blut, so muss immer der Verdacht einer Fractur entstehen und ist deshalb die betreffende Stelle daraufhin genau zu untersuchen.

4. Aeussere Untersuchung der Dura mater der Convexität.

a. Untersuchung der Haut selbst.

Nach Entfernung des Schädeldaches liegt nun die **harte Hirnhaut** vor, welche in Bezug auf ihre Dicke, ihren Spannungsgrad, ihre Farbe und ihren Blutgehalt untersucht wird. Von der Dicke hängt die grössere oder geringere Deutlichkeit ab, mit der die Piavenen und die Gehirnwindungen (erstere bläulich, letztere gelblich-grau) hindurchscheinen; für gewöhnlich müssen diese überall zu sehen sein. Der Spannungsgrad ist nicht für alle Theile derselbe,

indem die bei der jedesmaligen Lage der Leiche hinteren Theile des Gehirns stets die entsprechenden Theile der Dura gespannt erhalten; man muss deshalb diese Prüfung immer an der höchstgelegenen Stelle vornehmen. Hier, also bei der gewöhnlichen Rückenlagerung über der Spitze der Frontallappen, soll man mit Leichtigkeit eine kleine Falte erheben können; ist dieselbe sehr gross und umfangreich, so kann man daraus auf eine Verkleinerung des Schädelinhaltes, ist sie gar nicht zu erheben, so lässt sich auf eine Vermehrung desselben (durch Blutergüsse, Hydrocephalus, Geschwülste, Abscesse etc.) schliessen. Die Farbe ist gewöhnlich grau, wird aber mit zunehmender Dicke eine immer mehr weisse. Blut pflegt in der Regel nur in den grösseren Gefässen und zwar vorzugsweise in den Arterien vorhanden zu sein, welche als solche leicht durch ihre Lage zwischen zwei venösen Gefässen erkannt werden können. Aber auch wenn die kleinen Gefässe gefüllt sind, wird die Membran doch niemals sehr roth erscheinen, da sie überhaupt nur wenige Gefässe enthält. Auf dieser Gefässarmuth beruht es auch z. B., dass bei frischeren Verletzungen die Umgebungen der Wunde niemals geröthet sind.

Blutungen zwischen Dura mater und Knochen, welche auch bei mangelnder Verletzung der Knochen traumatischen Ursprungs sein können, heissen Haemorrhagiae extrameningeales. Zu den häufigsten Erkrankungen, welche an der Aussenseite der Dura mater gefunden werden, gehören die ossificirenden Entzündungen (Pachymeningitis externa ossificans), welche sich an der Leiche durch feste Adhärenz der Dura documentiren. Beim gewaltsamen Abziehen derselben bleiben bald hier bald da fibröse Fetzen am Knochen hängen, die man nicht etwa für neugebildete Pseudomembranen (wie an den serösen Häuten) halten darf, da es zurückgebliebene Theile der Dura selbst sind. Von anderen Entzündungsformen kommen die eiterigen (Pachymening. ext. purulenta) an der convexen Oberfläche seltener vor, in der Regel nur nach Traumen mit oder ohne Knochenverletzung. Die Dura erscheint verdickt, getrübt, gelblich gefärbt und mit einem dünnen Eiterbelag versehen — niemals werden grössere Eitermengen gebildet.

Die specifisch syphilitische Entzündung (Pachymeningitis ext. gummosa) tritt meist in Verbindung mit ähnlichen Veränderungen am Knochen auf. Die Gummata haben frisch eine

gelbgraue Farbe und gallertartige Beschaffenheit; ältere zeigen diese nur an der Peripherie, während im Innern unregelmässig gestaltete hellgelbe Massen erscheinen. An Zupfpräparaten erkennt man in den frischeren Massen zahlreiche runde und spindelförmige Zellen, in den gelben älteren aber zahlreiche necrotische und verfettete Zellen und fettigen Detritus. — Tuberculöse Entzündung ist selten und nur bei ähnlichen Affectionen der anliegenden Knochen.

Die eigentlichen Neoplasmen der Dura sollen später im Zusammenhange besprochen werden, ich mache deshalb hier nur noch auf die kleinen, grauen, aus mehreren rundlichen Abtheilungen bestehenden Geschwülstchen aufmerksam, welche sich so häufig in der Nähe des Sinus longitudinalis und meistens dem vorderen Ende der Sagittalnaht entsprechend vorfinden, die anscheinend aus der Dura hervorgewachsen sind, in der That aber der Pia mater angehören (Pacchionische Granulationen, Arachnoidealzotten).

b. Untersuchung des Sinus longitudinalis.

Es folgt nun die Eröffnung des Sinus longitudinalis, dessen obere Wand mit 2 Fingern der linken Hand in der Querrichtung angespannt und dann von aussen nach innen mit parallel der Oberfläche gehaltenem Messer durchschnitten wird. Zu untersuchen ist hier der Inhalt, welcher bald fehlt, bald aus flüssigem oder in verschiedener Weise frisch geronnenem Blute besteht. Um Unerfahrene vor Irrthümern zu bewahren, muss erwähnt werden, dass oft genug Pacchionische Granulationen auch durch die untere Wand des Sinus hindurchwachsen und nun frei in das Lumen hineinragen, ohne irgend welche weiteren Störungen zu verursachen. Beim späteren Abziehen der Dura reissen sie leicht ab und imponiren dann als Produkte der Dura, während sie bei vorsichtigem Präpariren mit der Pia in Verbindung bleiben, so dass in dem Sinus an der entsprechenden Stelle ein Loch entsteht, ein Verhältniss, welches auch an anderen Stellen der Dura mater vorkommen kann.

In seltenen Fällen enthält der Sinus longitudinalis ein mehr oder weniger entfärbtes und der Wandung adhärirendes, festes oder auch, besonders central, erweichtes altes Blutgerinnsel (Sinusthrombose), welches hier am häufigsten bei Kindern und in Folge von allgemeinen Störungen der Blutströmung (marant[redacted] bose) vorkommt, während an dem Sinus transvers[redacted]

tische Thrombosen (z. B. bei Caries des Felsenbeins) und diese bei Erwachsenen sich finden. Die Thrombose beginnt in der Regel in den unregelmässigen seitlichen Ausbuchtungen des Sinus (Parasinoidalräume), in welche auch meistens die Arachnoidealzotten hineinragen und regelmässig die Diploevenen einmünden.

5. Untersuchung der Dura mater der Convexität von innen.

Nun wird die Dura mater an der rechten Seite entsprechend dem Sägeschnitt im Knochen von der Sichel an bis wieder zu derselben von aussen nach innen durchtrennt, indem man die Schneide möglichst parallel der Oberfläche führt und mit der linken Hand den oberen Theil der Membran so weit als möglich senkrecht vom Gehirne abzieht, um jede Verletzung desselben zu vermeiden. Die so abgetrennte Hälfte wird über das Gehirn zurückgeschlagen und auf der anderen Seite ausgebreitet, so dass man die ganze Innenfläche mit Bequemlichkeit übersehen und untersuchen kann. Sollten sich bei dem Zurückschlagen Verwachsungen zwischen der harten und weichen Hirnhaut zeigen, so müssen dieselben durchschnitten werden.

a. Allgemeine Verhältnisse.

Die Farbe der Innenfläche ist wie diejenige der äusseren bald grau, bald mehr weiss. Eine häufige Veränderung ist eine hellere oder dunklere braune Färbung, welche bald über grössere Strecken zerstreut, bald auf kleinere Herde beschränkt ist, fast immer aber in Form von kleineren oder grösseren Fleckchen oder Streifchen auftritt (Pigmentbildung aus Hämorrhagien). Am häufigsten wird die Eigenfarbe der Haut durch Blut verändert, sei dies nun ausserhalb oder innerhalb von Gefässen vorhanden. Um den letzteren Zustand richtig beurtheilen zu können, muss man wissen, dass die Dura normal nur dünne und zu einem grossmaschigen Netz verbundene Gefässe enthält, so dass man also in jedem Falle, wo sich ein dichtes Geflecht breiterer Gefässe vorfindet auf Gefässneubildung schliessen kann. Die Hämorrhagien sind bald mitten in dem Gewebe der Haut gelegen (intrameningeale), bald an der inneren Oberfläche derselben, wo sie die verschiedenste Grösse von Punktform bis Handgrösse erreichen können. Sehr wichtig ist immer die Frage, ob die Blutungen frei auf der Ober-

fläche liegen (intermeningeale) oder ob sie gegen die Pia durch eine Membran abgeschlossen sind (Haematoma durae matris). Bei den kleineren Blutungen ebenso wie bei den Vascularisationen und den braunen Pigmentirungen ist nachzusehen, ob sie im alten Gewebe der Dura oder in einer neugebildeten Haut enthalten sind. Es kann in dieser Beziehung schon die Beschaffenheit der Oberfläche einigen Aufschluss gewähren, indem die für gewöhnlich glatte und spiegelnde Fläche, wenn Auflagerungen vorhanden sind, oft uneben und matt glänzend erscheint. Eine völlige Sicherheit kann man aber nur dadurch erhalten, dass man mit dem Messer schabend über die Oberfläche hinfährt, wobei eine vorhandene Auflagerung mit Leichtigkeit entfernt werden kann.

Auch abgesehen von vorhandenen Auflagerungen kann die Innenfläche ihren gewöhnlichen feuchten Glanz verloren haben — ohne aber ihre Glätte einzubüssen, nämlich wenn durch irgend eine Ursache (Hämorrhagien, Hydrocephalus, Geschwülste, Abscesse) das Volumen des Gehirns vergrössert und also ein Druck auf die Dura ausgeübt worden ist, wodurch deren Innenfläche trocken erscheint. Eine stärkere Anfeuchtung und besonders das Vorhandensein wirklich freier Flüssigkeit an der Innenfläche ist künstlich erzeugt, indem aus der verletzten Pia Liquor cerebrospinalis ausgetreten ist.

b. Die einzelnen Erkrankungsformen.

Unter den Erkrankungen, welche an der Dura-Innenfläche ablaufen, sind:

1. die **entzündlichen**, wegen ihrer grossen Häufigkeit die wichtigsten. Eiterige Entzündungen (Pachymeningitis interna purulenta) sind wie an der Aussenfläche selten und nach dem dort Gesagten zu beurtheilen, was auch für die häufigeren ossificirenden Formen (Pachym. int. ossificans) gilt, als deren Effekt an allen möglichen Stellen, besonders gern aber an dem Sichelfortsatz, flache, unregelmässige, zackige Knochenstücke (Dura mater Knochen) erscheinen. — Der Innenfläche der Dura mater eigenthümlich sind jene Entzündungsformen, welche mit der Ausschwitzung einer fibrinösen Masse verbunden sind (Pachym. int. fibrinosa) und als deren Endeffect eine organisirte bindegewebige Pseudomembran (Pachym. int. fibrosa) erscheint. In dieser

letzteren finden sich vorzugsweise die oben genannten Gefässneubildungen (Pachym. int. vasculosa), ebenso die Hämorrhagien (Pachym. chron. int. haemorrhagica, Haematoma) und die Pigmentirungen (Pachym. chron. int. pigmentosa), welche in der angegebenen Reihenfolge auseinander hervorgehen. Die mikroskopische Untersuchung dieser verschiedenen Zustände ist sehr einfach, da man nur die fibrinösen Auflagerungen, oder die bindegewebigen Pseudomembranen abzuschaben und in einem Tropfen Salzwasser auszubreiten braucht. Man kann sich leicht überzeugen, dass die Membranen aus Zellen und Fasergewebe bestehen — je zellenreicher sie sind, desto jünger sind sie auch. Die Blutgefässe, welche oft in enormer Menge vorhanden sind, zeichnen sich durch ihr im Verhältniss zu der dünnen, fast nur aus dem Endothelhäutchen bestehenden Wandung, sehr grosses Caliber aus und lassen begreiflich erscheinen, wie leicht Rupturen an denselben zu Stande kommen können. Sucht man sich zur Untersuchung eine braun gefärbte Stelle aus, so erscheinen als Ursache der Färbung in Haufen angeordnete kleinere und grössere klumpige oder (seltener) krystallinische Pigmentmassen (rhombische Hämatoidintafeln) von rothbrauner oder auch gelbrother Farbe. Dieselben sind hauptsächlich um die Gefässe herum zu finden und offenbar weniger aus eigentlichen als vielmehr aus diapedetischen Blutungen hervorgegangen. Um den Zusammenhang der Gefässe in der Neomembran mit den alten Duramater-Gefässen, sowie überhaupt die räumlichen Beziehungen der Membran zu der Dura mater zu untersuchen, werden Querschnitte durch die ganze Dicke der in Müller'scher Flüssigkeit und dann in Alkohol gehärteten Häute gemacht. Zum Schneiden kann man dieselben zwischen Amyloidleber einklemmen oder in Einbettungsmasse einschliessen.

Adhäsive Entzündungen wie an den serösen Häuten kommen hier selten vor und sind dann meistens syphilitischer Natur, besonders wenn ausgedehntere Verwachsungen zwischen Dura und Pia vorhanden sind. Ich würde nicht noch besonders daran erinnern, dass eine normale Verbindung zwischen Dura und Pia überall da bestehen muss, wo die Piavenen in den Sinus longitudinalis münden, wenn ich nicht aus Erfahrung wüsste, wie leicht dies Verhältniss von Anfängern vergessen wird. Leichter könnten jene Gefässe Verwechselungen mit entzündlichen Adhäsionen herbei-

führen, welche zuweilen abnormerweise schon in einiger Entfernung von dem Sinus an die Dura mater herantreten und in ihr bis zum Sinus weiter verlaufen, doch wird der leicht zu führende Nachweis der Gefässnatur dieser Stränge vor Irrthümern schützen.

Von den tuberculösen Entzündungen gilt das bei der Aussenfläche Gesagte; sie sind selten, fast immer fortgeleitet und führen fast nie zur Bildung grösserer Käsemassen. Sobald man diese findet, kann man in der Regel annehmen, dass man es mit gummösen Bildungen zu thun hat. Diese sind dann oft mit der Pia verwachsen und mit Veränderungen des Gehirns verbunden. In der Umgebung der gummösen Bildungen findet sich immer eine chronische Pachymeningitis mit den früher geschilderten Charakteren (fibrinös, hämorrhagisch etc.).

2. Reine **Neoplasmen** kommen an der Dura in verschiedener Form zur Beobachtung. Als primäre Geschwülste sind Sarcome zu nennen, welche meistens spindelförmige Zellen enthalten, eine beträchtliche Grösse erreichen und sogar den Knochen durchbrechen können (Fungus durae matris). Manchmal tritt die Sarcomentwickelung unter dem Bilde einer Entzündung auf, wobei dann leicht das oder die kleinen Geschwulstknötchen zu übersehen sind. Carcinome kommen wohl nur secundär, sei es metastatisch oder durch Fortleitung, vor; eine eigenthümliche Geschwulst, welche nur aus grossen, platten Zellen zusammengesetzt ist, die sich oft zu Schichtungskugeln gruppiren, ist früher allgemein als Epitheliom der Dura beschrieben, in neuerer Zeit aber als Endotheliom bezeichnet und von einer Wucherung der Endothelzellen der Dura abgeleitet worden.

6. Untersuchung der Pia mater der Convexität.

An die Untersuchung der Innenfläche der Dura mater der rechten Seite schliesst sich sofort diejenige der entsprechenden Pia mater.

a. Allgemeine Verhältnisse.

Die **Pia mater** ist eine dünne, farblose Haut, deren Grössenverhältnisse einmal dadurch geändert werden können, dass in ihren Maschenräumen sich Flüssigkeiten (Blut, Oedem

Eiter) ansammeln, dann aber auch durch eine Verdickung der Bälkchen des Gewebes selbst, die nun deutlich als graue oder weisse Streifen erkannt werden können. Sehr häufig sind beide Veränderungen (besonders das Oedem und die Verdickung) mit einander verbunden. Mit diesen Veränderungen, das einfache Oedem ausgenommen, tritt auch eine Färbung der Pia auf: grau oder grauweiss, durch die Verdickung der Bälkchen, gelb, durch Eiter, roth, durch Blut etc. Wie an der Dura so ist auch hier der Feuchtigkeitsgrad der Oberfläche zu beachten, da eine sehr trockene Oberfläche wie dort auf vorhandenen, vom Gehirn ausgehenden abnormen Druck schliessen lässt.

Bei der Beurtheilung des Blutgehaltes der Pia darf nicht vergessen werden, dass die Vertheilung des Blutes sehr wesentlich von der Lagerung des Leichnams abhängt und dass die gewöhnliche starke Füllung der grösseren Venen in den hinteren Theilen hauptsächlich auf Hypostase zurückzuführen ist. Es ist eine leicht zu bestätigende Erfahrung, dass Anfänger sehr geneigt sind, Hyperämien zu diagnosticiren, wo gar keine sind. Man sollte sich deshalb nicht mit dem allgemeinen Eindruck begnügen, sondern die Gefässe und Gefässchen einzeln verfolgen und nachsehen, ob sie continuirlich oder nur streckenweise Blut enthalten, ob sie prall (rund) gefüllt sind oder nur wenig u. s. w. Was die Erkennung der Gefässarten angeht, so kann man sich im allgemeinen merken, dass die grösseren Arterien in der Tiefe der Furchen, die Venen aber an der Oberfläche verlaufen. In zweifelhaften Fällen wird man oft (hier wie anderwärts) durch Weiterschieben des Blutes nach grösseren Gefässen den Charakter derselben leichter bestimmen können. Capillargefässe sind überhaupt mit blossem Auge nicht zu sehen und es ist deshalb die Annahme einer Capillarhyperämie nur da zulässig, wo man die rothen Flecke nicht in einzelne rothe Streifchen (meistens kleine Venen) auflösen kann. — Eine Thrombose der grösseren Venen kommt secundär bei Sinusthrombose vor.

b. Die einzelnen Erkrankungsformen.

1. Die **Blutungen** der Pia mater finden entweder auf der Oberfläche statt (Haemorrhagiae intermeningeales) oder in dem Maschenwerk der Pia s. Arachnoides selbst (H. arachnoideales

oder, wenn man die oberste Platte der Pia als Arachnoidea bezeichnet, subarachnoideales). Die ersteren stammen naturgemäss nicht immer aus der Pia, sondern auch, wie bereits erwähnt, von der Dura. Sehr wichtig sind besonders in gerichtsärztlicher Beziehung die tödtlichen intermeningealen Blutungen, welche gelegentlich bei Neugeborenen durch Ruptur der grossen Piavenen an ihrem Uebergange in den Sinus in Folge sehr starker Uebereinanderschiebung der Deckknochen zu Stande kommen. In Bezug auf die Beurtheilung der Blutungen überhaupt mag noch bemerkt werden, dass das Geronnensein des Blutes zu dem Schlusse berechtigt, dass die Blutung während des Lebens entstanden sei; doch will ich, um vor möglichen Täuschungen zu bewahren, darauf aufmerksam machen, dass während der Section vorher flüssiges Blut, wenn es mit Liquor cerebrospinalis sich mischt, noch nachträglich gerinnen kann. Flüssigkeit des Blutes spricht durchaus nicht nothwendig für postmortalen Austritt, besonders nicht, wenn es nicht frei ergossen, sondern in die Pia infiltrirt ist.

2. Die **Entzündungen**. Die häufigste von allen Entzündungen der Pia mater ist die Arachnitis (Leptomeningitis) chronica fibrosa, welche aus der Verdickung, weisslichen Färbung und Trübung der Haut und der in der Regel damit verbundenen ödematösen Schwellung diagnosticirt werden kann. Die ödematöse Infiltration zeigt sich vorzugsweise an den Sulcis, wo die Haut die grösste Dicke besitzt; während die unveränderte Pia sich den Gehirnwindungen innig anlegt und ihnen in die Furchen hinein folgt, geht die oberste Schicht der ödematösen Haut glatt von einer Windung zur andern über die Furchen hinweg; bei sehr starkem Oedem wird sie sogar von der Oberfläche der Windungen durch die Flüssigkeit abgedrängt. Die ödematöse Infiltration tritt nicht immer gleichmässig auf, sondern zuweilen in Form von Blasen (Oedema cysticum, Hydrops multilocularis). Als drittes Erzeugniss der chronischen Entzündung sind die schon einige Male erwähnten Pacchionischen Granulationen zu nennen, welche zwar als normale Gebilde vorkommen, aber doch bei der chronischen Arachnitis in der Regel eine besonders hohe Zahl und beträchtlichere Grösse erreichen. Es sind warzige, graue Excrescenzen, welche haufenweise längs der grossen Längsspalte (oder auch weiter nach aussen) sitzen und sich

gewebigen papillären Massen zusammengesetzt erweisen, die an ihrer Oberfläche mit einem Endothelhäutchen bedeckt sind. Sie setzen die serösen Bahnen des Gehirns und der Pia mater mit den Sinus und parasinoidalen Räumen (Lacunen) in Verbindung und pflegen bei Säufern und vielen Geisteskranken besonders zahlreich und gross zu sein. Selten finden sich in der Pia mater kleine Knochenplättchen, wie sie als etwas häufigerer Befund bei der Rückenmarkshaut erwähnt worden sind. Nach Virchow hat man eine Arachnitis chron. superficialis und profunda zu unterscheiden, welche letztere durch ihre nahe Beziehung zu den in die Gehirnrinde eintretenden Gefässen die wichtigere ist und zu einer Entzündung der Gehirnsubstanz selbst (Meningo-encephalitis [s. später]) führen kann.

Manche ganz acut verlaufende Entzündungen der Pia (bei Sonnenstich, manchen Gelenkrheumatismen etc.) geben ausser einer Hyperämie und etwas Oedem keinen weiteren anatomischen Befund, in der Regel ist aber die acute Arachnitis eine eiterige (Arach. suppurativa) mit mehr oder weniger reichlicher Beimischung von Fibrin zu dem Exsudat. Sie ist die wichtigste und häufigste Entzündungsform der convexen Gehirnoberfläche (Meningitis convexa). Man erkennt sie an der Infiltration des Maschengewebes der Pia mit eiterig-fibrinösen Massen und der damit verbundenen weissgelben oder rein gelben (rein eiterigen) Färbung. Der Eiter sammelt sich in der Regel um die grösseren Venen herum an, wohl weil hier der meiste Raum für ihn ist, und es entsteht dadurch ein sehr zierliches Bild, indem die blauen Gefässe von schmäleren oder breiteren gelben Säumen eingefasst erscheinen. Es ist dieses besonders bei der Arachnitis suppurativa profunda der Fall; bei der superficialis werden sehr bald die Gefässe gänzlich durch den Eiter verdeckt. Eine auf eine kleinere Strecke beschränkte eiterige Entzündung erregt immer den Verdacht traumatischer Entstehung.

Eine ausgedehntere tuberculöse Entzündung der convexen Oberfläche ist seltener und meistens nur der Ausläufer einer Basilarmeningitis, bei deren Besprechung genauere Angaben gemacht werden sollen. Umschriebene tuberculös-entzündliche Processe schliessen sich ebenso wie syphilitische an gleiche Veränderungen des Gehirns an. Dasselbe gilt

3. von den **Geschwülsten,** welche deshalb bei dem Gehirn mitbetrachtet werden sollen.

4. Von **Parasiten** ist nur der **Cysticerken** Erwähnung zu thun, welche bald in frischem Zustande, als erbsen- bis haselnussgrosse Blasen, bald in abgestorbenem, als kleinere oder grössere gelbweisse, verfettete und verkalkte Knötchen gefunden werden. Die frischen Cysticerken lassen im Innern der mit wasserklarer Flüssigkeit gefüllten Blase ein etwa hirsekorngrosses, pendulirendes, weisslich gefärbtes Gebilde erkennen, den Kopf des Thieres, an welchem man schon mit Loupenvergrösserung den Hackenkranz und die vier seitlichen Saugnäpfe erkennen kann. Aber auch in den abgestorbenen Thieren lassen sich noch durch Zerzupfen und Zerdrücken auf dem Objektträger eventuell mit Hülfe von Salzsäure (zur Auflösung der Kalksalze) wenigstens die grossen mit breiter Basis versehenen Hacken nachweisen, wodurch die Diagnose vollständig gesichert wird. Die Cysticerken bewirken sehr häufig Eindrücke an der Gehirnoberfläche, ja selbst totale umschriebene Atrophie der Rindensubstanz.

Nachdem so die rechte Seite untersucht worden ist, macht man vorn links neben der Sichel an einer aufgehobenen Falte einen kleinen Einschnitt, fasst dann das Messer wie einen Geigenbogen, aber mit nach oben gerichteter Schneide und trennt so, indem man wie auf der rechten Seite mit der freien Hand die Dura stark vom Gehirn abzieht, von innen nach aussen die linke Hälfte bis wieder zur Sichel hin, schlägt die Dura zurück und untersucht wie auf der anderen Seite, wobei man nicht versäumen darf, besonders bei der Beurtheilung des Blutgehaltes die beiden Seiten mit einander zu vergleichen. Darauf fasst man die beiden Theile der Dura mit der linken Hand und zieht dieselben stark nach oben und hinten, damit sich der Ansatz der Sichel an der Crista galli straff anspannt. Jetzt führt man das Messer mit nach vorn gerichteter Schneide parallel der Sichel an ihrer linken Seite bis zum Siebbein, wendet die Schneide nach rechts, durchtrennt den Ansatz, bringt das Messer wieder in parallele Stellung zur Sichel und zieht es so heraus. Wenn man nun die Dura kräftig nach hinten zieht, kann man die Piavenen an ihrer Eintrittsstelle abschneiden und so das Gehirn bis zum Tentorium ganz frei machen.

7. Herausnahme des Gehirns.

Um das Gehirn herauszunehmen, legt man die zusammengelegten Finger der linken Hand unter die Stirnlappen, zieht dieselben leicht nach hinten und durchschneidet der Reihe nach sämmtliche von der Basis abgehenden Nerven und die ab- resp. zugehenden Gefässe, wobei man am besten das Messer immer von innen nach aussen (gegen den Knochen) schneiden lässt. Sobald man bis zum Tentorium gekommen ist, setzt man die Klinge senkrecht an seinem rechten vorderen Ende an und durchschneidet es, indem man sich immer hart am Knochen hält, in kurzen sägenden Zügen soweit nach hinten als möglich. Dasselbe geschieht auf der linken Seite, indem man zugleich mit der linken Hand die zurücksinkenden Hemisphären von hinten her stützt, damit an der Basis keine Zerreissungen eintreten. Nachdem darauf auch noch die letzten abtretenden Nerven durchschnitten sind, führt man das Messer an der vorderen Wand des Wirbelkanales mit nach einer Seite gerichteter Schneide möglichst weit in denselben hinein, durchsticht unter gleichzeitiger starker Hebung des Messergriffes das Rückenmark und zieht das Messer mit nach aussen und hinten gerichteter Schneide heraus, wobei man besonders darauf zu achten hat, dass die ganz an der Seite der Hinterwand verlaufende Arteria vertebralis mit durchschnitten wird*). Darauf führt man das Messer abermals ein, die Schneide nach der anderen Seite gerichtet, und verfährt ebenso. Wenn man jetzt, indem fortwährend die linke Hand von unten her die Hemisphären stützt, mit der rechten Hand das kleine Gehirn so umgreift, dass der Zeigefinger auf die linke, die drei übrigen auf die rechte Hemisphäre und also die Medulla oblongata zwischen Zeige- und Mittelfinger zu liegen kommt, so kann man das Gehirn vollständig aus dem Schädel herausheben, wobei sofort auf die etwaige Anwesenheit eines ungehörigen Inhaltes am Schädelgrunde zu achten ist.

---

*) Wenn vorher das Rückenmark schon herausgenommen worden ist, schneidet man dasselbe nicht noch einmal durch, sondern trennt nur die seitlichen Verbindungen des noch übrig gebliebenen Stückes.

8. Untersuchung der Pia mater an der Basis.

Die Pia mater der Basis und der Seitentheile wird nun in derselben Weise untersucht wie diejenige der convexen Oberfläche, nur kommt hier noch die Untersuchung der grossen Arterien der Basis hinzu, von denen besonders die Artt. fossae Sylvii in ihrem Verlaufe verfolgt werden müssen, weil gerade an ihnen Embolien, Aneurysmen etc. mit Vorliebe ihren Sitz haben.

a. Veränderungen der grossen Gefässe.

Die grossen Gefässe der Gehirnbasis zeichnen sich, obwohl sie arterielle sind, durch die relative Dünnheit ihrer Wandungen aus und man sieht deshalb schon sehr gut von aussen die Verfettungen und sog. atheromatösen Veränderungen der Intima in Form grauweisser oder gelbweisser kleinerer oder grösserer Flecken, denen entsprechend das Lumen mehr oder weniger verengt ist. Bei kleineren Aestchen kann man die gesammte Wandung mit der Intima nach oben unter das Mikroskop bringen und sieht dann oft sehr schön die Intimazellen in zackige Haufen kleiner, glänzender, dunkelcontourirter Körnchen verwandelt, die sich weder auf Zusatz von Essigsäure, noch von verdünnten Alkalien verändern (fettige Degeneration).

Bei syphilitischen Individuen findet sich zuweilen gerade an den Arterien der Hirnbasis eine Affection, welche Heubner, der besonders auf dieselbe aufmerksam gemacht hat, als eine specifisch „luetische“ Endarteriitis beschrieben hat. Sie bewirkt eine mächtige, aus zellenreichem Bindegewebe bestehende, wenig zu regressiven Metamorphosen neigende Verdickung der Gefässwand, insbesondere der Media und Adventitia, hat aber nichts Specifisches an sich, sondern ist eine einfache proliferirende Arteriitis, wie sie auch an anderen Organen und aus anderen Ursachen vorkommt. Ich halte eine scharfe Trennung derselben von der Arteriosclerose nicht für gerechtfertigt. Eine Betheiligung der Endothelzellen der Intima an der Wucherung wurde gerade bei dieser Affection von mehreren Untersuchern beschrieben.

Eine wirklich specifische, mit der Entwickelung [redacted]

lumen in der Arterienwand einhergehende Affection, Arteriitis gummosa, ist von Baumgarten beschrieben worden.

Zur mikroskopischen Untersuchung werden diese Arterien am besten in der Weise vorbereitet, dass man nach sorgfältiger Entleerung des etwa vorhandenen Blutes die peripherischen Enden bis auf eine Oeffnung zubindet, dann die Gefässe von der letzteren aus mit absolutem Alkohol mässig prall füllt und nun auch die letzte Oeffnung noch schliesst. Jetzt werden die unterbundenen Theile herausgeschnitten und in Alkohol eingelegt. Zum Schneiden bettet man die Gefässe ein, wobei man wieder zunächst das Lumen von einer kleinen Oeffnung aus mit der flüssigen Einbettungsmasse füllen kann, so dass sämmtliche Wandbestandtheile ganz ihre natürliche gegenseitige Lage bewahren.

Eine weitere wichtige Veränderung der Gefässe ist die Aneurysmenbildung, welche, wie schon erwähnt, am häufigsten an der Art. foss. Sylv. (A. cerebri media) und ihren Aesten statthat. Die Aneurysmen sind meistens sackförmige von Erbsen- bis Kirschkerngrösse (selten grösser) und führen fast immer durch Ruptur zum Tode. Man muss deshalb stets bei grossen Blutungen an der Basis an diese Möglichkeit denken und die Gefässe genau und vorsichtig untersuchen, da der kleine aneurysmatische Sack in dem grossen Blutcoagulum sehr leicht übersehen werden könnte.

Nach Ponfick gehören diese Aneurysmen zu den embolischen, in Folge des Einkeilens besonders eines kalkigen Embolus entstandenen, weshalb man stets das Lumen des zu- und abführenden Gefässes genau auf das etwaige Vorhandensein von solchen Embolis untersuchen sollte. Sonach gehört also diese Affection schon in das Gebiet der Embolien, welche gerade an der Gehirnbasis auch sonst von grosser Bedeutung sind. In der Regel handelt es sich um die gewöhnlichen gutartigen blassgraurothen, trockenen Thrombusstücke, welche man an der Abgangsstelle der sylvischen Arterien oder doch an deren erster Theilungsstelle besonders auf der linken Seite meistens unschwer wird auffinden können. Da diese grossen Emboli meist schnell den Tod herbeiführen, so werden sie selten adhärent.

b. Veränderungen der Pia.

Die wichtigste Veränderung, welcher man an der Pia der Basis begegnet, ist die Arachnitis tuberculosa, welche, wie früher schon erwähnt wurde, ihren Lieblingssitz an der Basis hat und deshalb auch wohl einfach als Meningitis basilaris bezeichnet wird. Sie macht sich in der Regel sofort bemerklich durch eine Ausfüllung der Maschenräume der Pia mater im Bereiche des Circulus Willisii und besonders um das Chiasma der Sehnerven herum mit einer gelblichen, gelatinösen, bald derberen, bald etwas weicheren Masse, die sich oft bis weit in die Sylvischen Gruben hineinerstreckt. Die Diagnose wird gesichert durch das Auffinden der hier fast ausnahmslos sehr kleinen (submiliaren) grauen Tuberkelknötchen, welche besonders an der Unterfläche der Frontallappen oder auf der Insel (Insula Reilii) längs der Blutgefässe aufgereiht erscheinen. In der Regel erstreckt sich die Tuberkeleruption auch auf die medialen Flächen der Hemisphären, wo sie oft am leichtesten zu erkennen sind, weil die entzündliche Trübung der Nachbarschaft gewöhnlich fehlt oder doch nur gering ist.

Zur mikroskopischen Untersuchung umschneidet man ein kleines Stückchen der Pia mater, zieht dasselbe, am besten mit Beihülfe eines Wasserstrahles, behutsam von der Oberfläche des Gehirns ab und entfernt unter Wasser mit einem weichen Pinsel die etwa noch anhaftenden Gehirntheilchen. Wenn man nun mit der Pincette ein etwas grösseres Gefässchen, am besten eine Arterie, fasst und herauszupft, so sieht man schon mit blossem Auge an den von dem grösseren Gefässe abgehenden Aestchen kleine rundliche oder spindelförmige graue Verdickungen und das sind eben die Tuberkel. Man kann dieselben nun direct oder nach vorgängiger Färbung etwa mit Picrocarmin unter das Mikroskop bringen und sich überzeugen, dass man es wesentlich mit einer ausserhalb der Muscularis der Gefässchen sitzenden, grösstentheils aus lymphoiden Zellen bestehenden Neubildung zu thun hat. Das Lumen des Gefässes ist bald deutlich verengert, bald nicht. Riesenzellen fehlen in den kleinsten Tuberkeln fast stets, finden sich aber in den grösseren (älteren). Bei genauerer Untersuchung an Querschnitten, welche man nach vorgängiger Härtung und Durchtränkung der Pia mit Einbettungsmasse anfertigen kann, zeigen sich nach Cornil auch

Wucherungsvorgänge mit Bildung epithelioider Zellen an der Intima, insbesondere dem Endothel. Zum Nachweis der Bacillen, welche ich in mehreren von mir untersuchten Fällen immer gefunden habe, kann man einen herausgeschnittenen grösseren Tuberkel zwischen Deckgläschen zerquetschen, oder man lässt kleine Gefässchen mit feinsten Tuberkeln frisch auf einem Deckgläschen antrocknen, oder man härtet solche in Alkohol und behandelt sie wie Schnitte, oder endlich man macht Schnitte von der eingebetteten Membran. Ich will noch besonders darauf aufmerksam machen, dass zwar zuweilen (bei älteren Fällen) enorme Mengen von Bacillen zu finden sind, dass indessen in den frischesten und kleinsten Tuberkeln manchmal nur ein einziger gefunden wird. — Uebrigens ist zu beachten, dass nicht bloss an den Gefässen, sondern auch in dem Bindegewebe der Pia unabhängig von Gefässen Tuberkel vorkommen.

Die einfache eiterige Arachnitis (auch die tuberculöse kann ja eine eiterige sein) kommt seltener an der Basis vor, aber doch nicht so selten wie die tuberculöse an der convexen Oberfläche. Die bekannte epidemische sog. Cerebrospinalmeningitis ist z. B. fast stets eine eiterige und gerade an der Basis in der Regel am stärksten, von wo sie dann bis weit in den Wirbelkanal, selbst bis zur Cauda equina herunterreicht. Wenn schon für jede eiterige Meningitis die Vermuthung gerechtfertigt ist, dass Spaltpilze bei ihrer Entstehung mitwirken, so ist das vorzugsweise bei der epidemischen der Fall, bei welcher denn auch Mikrococcen gefunden worden sind, deren Nachweis nach der bekannten Methode geschieht. Um den Eiter möglichst ohne Verunreinigung aufzufangen, geht man hier, sowie in allen ähnlichen Fällen, am besten in der Weise vor, dass man ein spitz ausgezogenes und während des Ausglühens zugeschmolzenes Capillarröhrchen in die Pia einstösst, möglichst weit vorschiebt und dann durch eine kurze Bewegung an der Spitze abbricht. Es tritt dann sofort ein Tröpfchen Flüssigkeit in das Röhrchen ein, dessen Spitze man, wenn man es transportiren muss, am besten sofort wieder zuschmilzt. Auch eine gut desinficirte (d. h. eine Stunde lang auf 150—170° C. erwärmte) Pravaz'sche Spritze kann zu diesem Zwecke benutzt werden.

Die Pia mater der Medulla oblongata zeigt ziemlich häufig,

besonders bei Individuen, welche an chronischen Gehirnaffectionen litten, eine bräunliche, rauchgraue Färbung, welche davon herrührt, dass die Bindegewebszellen mit braunem Pigment vollgestopft sind. An einem mit der Scheere entnommenen Stückchen sieht man die braunen mit langen doppelten oder mehrfachen Ausläufern versehenen Zellen sehr leicht, besonders wenn man dem Präparat noch etwas Essigsäure oder Kalilauge zufügt.

Als eine besondere Eigenthümlichkeit der basalen Pia ist noch zu bemerken, dass gerade hier Cysticercusblasen sowohl frei (ohne Bindegewebshülle) auf und in der Pia, als auch (sehr selten) in Gestalt vielfach gefälteter und ausgebuchteter, stellenweise durch sackige Ausstülpungen oder kuglige, oft gestielt aufsitzende Bläschen traubenartig gestalteter Gebilde (C. racemosus) vorkommen, welche auch in die Gehirnventrikel und zwischen die Gehirnwindungen hineinragen können.

9. Untersuchung des Gehirns von aussen.

Nach Beendigung dieser Untersuchung kehrt man das Gehirn wieder um und zieht nun die Pia mater ab, um sowohl die in den Furchen steckenden Theile derselben, in welchen man oft noch unvermuthet Tuberkel, Cysticerken etc. finden wird, als auch die Oberfläche des Gehirnes selbst genauer untersuchen zu können. Man durchschneidet zu diesem Zwecke zunächst die Art. corporis callosi in der Nähe des Balkenkniees und des Balkenwulstes, fasst mit einer Pincette das zwischen den Schnitten liegende Stück dieses Gefässes und beginnt an ihm mit möglichster Vorsicht und Schonung die Membran abzuziehen. Sobald man damit bis zur convexen Oberfläche gelangt ist, bedient man sich statt der Pincette besser der Finger. Reisst die Pia an einer Stelle ein, so fasst man am besten mit einer Pincette in eine Furche hinein, weil man hier am leichtesten wieder grössere (arterielle) Gefässe zu fassen bekommt. Bei weichen Gehirnen muss man während des Abziehens die Hemisphäre von der Seite her mit der freien Hand stützen, weil sonst leicht der Balken und die Decke der Seitenventrikel einreisst. Auch das Abziehen selbst muss mit Hülfe eines kleinen Kunstgriffes bewerkstelligt werden, welcher darin besteht, dass man den Daumen an die innere, die übrigen Finger an die äussere Seite

der bereits abgezogenen Pia legt und mit letzteren das Gehirn von aussen her gleichsam unter der Pia hervordrängt. Es wird auf diese Weise jeder zu starke Zug vermieden und man hat nicht nöthig, die bereits entblössten Hirntheile mit der (blutigen) Hand zu berühren — und zu beschmutzen. Die Manipulation wird wesentlich erleichtert, wenn man sich durch das Aufgiessen eines nicht zu kräftigen Wasserstrahles unterstützen lässt. Nicht immer lässt sich die Pia leicht ablösen; es bestehen vielmehr zuweilen fleckweise oder auf grössere Strecken verbreitete sog. Adhäsionen d. h. festere Verbindungen als gewöhnlich zwischen ihr und dem Gehirn, welche bei dem Versuche, die Pia abzuziehen, zu oberflächlichen Substanzverlusten führen, indem kleine Theile der Rinde an der Haut haften bleiben. Die Adhäsionen sind Folgen chronisch entzündlicher Veränderungen der Gehirnrinde (Encephalitis chron. corticalis), die nach Virchow aus einer Arachnitis chron. profunda hervorgehen (daher Meningoencephalitis) und welche besonders bei der sog. Paralyse der Irren beobachtet werden.

Nachdem die Pia entfernt worden ist, kann man nun die Grösse und Gestalt, sowie das Gewicht des Gehirnes im Ganzen feststellen, vor allen Dingen aber hat man die allgemeinen Verhältnisse der Windungen zu beachten. Der sagittale Durchmesser des normalen Gehirnes Erwachsener beträgt 160—170 Mm. beim männlichen, 150—160 Mm. beim weiblichen Geschlecht, der grösste transversale bei beiden 140, der grösste verticale 125 Mm.; das Gehirnvolumen erreicht durchschnittlich 1330 Ccm., sein absolutes Gewicht (vgl. auch S. 110) beträgt 1375—1245 Grm., sein specifisches 1035—1040. Die Zahl der Gehirnwindungen, die Tiefe der Zwischenfurchen mag man beachten, doch dabei auch nicht vergessen, dass man daraus einen sicheren Schluss auf die geistigen Fähigkeiten der Individuen nicht machen kann; dagegen gibt die Form der Gyri oft wichtige Fingerzeige für Veränderungen im Gehirn selbst; bei allgemeiner Atrophie des Gehirns sind sie schmal und spitz, dagegen breit und abgeplattet (durch Druck gegen das Schädeldach), wenn aus irgend einer Ursache das Volumen des Gehirns vermehrt ist.

Der Blutgehalt der Rinde im allgemeinen ist von aussen schwer festzustellen, da beim Abreissen der Pia die oberflächlichsten Gefässchen mit herausgerissen werden, es werden aber aus diesem

Grunde reichlich vorhandene Blutpunkte schon einen Schluss auf starken Blutgehalt gestatten. Zuweilen und gerade sehr häufig in Verbindung mit jenen Adhäsionen der Pia mater findet man Veränderungen in der normaler Weise gleichmässig grauen Farbe der Oberfläche, indem kleinere oder grössere Strecken (besonders die beim Abziehen der Pia verletzten) eine röthliche, selbst violette, hortensiaartige Färbung darbieten.

Massige sowie punktförmige Hämorrhagien kommen an den verschiedensten Stellen in Folge von traumatischen Einwirkungen vor; die letzteren, welche sich von Blutpunkten dadurch unterscheiden, dass sie sich nicht abspülen lassen, weil das Blut im Gewebe selbst liegt, finden sich auch bei frischer Entzündung und bei Embolien der Arterien sowie Thrombosen der Venen (nach Sinusthrombose); es ist dann zugleich meistens eine Erweichung der betreffenden Abschnitte damit verbunden.

Als Folgen früherer traumatischer Verletzungen sieht man öfter die Oberfläche der Gyri etwas vertieft und zugleich bräunlich (durch umgewandeltes Blutpigment) gefärbt. An Stelle der geschwundenen Gehirnsubstanz findet man ein weiches, feinfaseriges Maschenwerk. Im Bereiche dieser Plaques jaunes hat Virchow eine Verkalkung der Ganglienzellen der Rinde gefunden, die man leicht mikroskopisch untersuchen kann, indem man einen möglichst dünnen Durchschnitt der Rinde ohne weiteren Zusatz auf den Objektträger bringt und dann durch leichten Druck mit dem Deckgläschen ausbreitet. Die meisten Ganglienzellen sind an ihrer pyramidenförmigen Gestalt kenntlich. Mit ihnen findet man in denselben Präparaten auch das Pigment, welches oft in Gestalt der rubinrothen rhombischen Hämatoidinkrystalle vorhanden ist.

Weitere herdweise Veränderungen der Oberfläche werden hervorgerufen durch entzündliche und nichtentzündliche Neubildungen, Tuberkelknoten (fälschlich sog. Solitärtuberkel, da sie oft in grosser Zahl vorkommen) und Gummata, auch wohl Sarcome, welche in der Regel eine beträchtlichere Grösse erreichen als jene. Die makroskopische Differentialdiagnose ist oft sehr schwer, ja manchmal unmöglich, oder doch nur mit Zuhülfenahme der übrigen Sectionsbefunde zu stellen. Die Tuberkel sind oft noch am leichtesten daran zu erkennen, dass in der die gelbe käsige Mitte umgebenden, grau durchscheinenden Zone einzelne gr[redacted]

Tuberkelknötchen sich markiren; ferner ist die Tuberkel- die Verkäsung ausgedehnter und gleichmässiger, die Gummigeschwülste unregelmässiger, indem hier die käsigen Massen von breiteren Zonen eines weicheren oder derberen grauen Gewebes umgeben oder durchbrochen sind. Letzteres erweicht wenigstens grössere Tuberkelknoten oft im Centrum, was bei Gummigeschwülsten in der Regel nicht vorkommt, während umgekehrt Erweichung der umgebenden Gewebsmasse mehr bei Syphilis als bei Tuberculose sich einstellt. Am meisten Schwierigkeiten macht oft die Unterscheidung von Sarcom resp. Gliosarcom und Gummigeschwulst, da bekanntlich auch gerade die Sarcome so häufig partiell verfetten. Trotzdem wird man eine Geschwulst, die in einer grauen, kernhaltenden oder derberen, fibrösen Grundmasse zahlreiche homogene gelbe Massen eingesprengt enthält, zumal wenn diese eine derbere Consistenz besitzen, als eine der Syphilis zugehörige ansehen dürfen.

Die frische mikroskopische Untersuchung der Tuberkelknoten an Zupfpräparaten zeigt in den grauen peripherischen Schichten häufig deutlich einzelne submiliare, oft mächtige Riesenzellen einschliessende Tuberkel, in ein gefässhaltiges zellenreiches Granulationsgewebe eingebettet. Bei den Gummositäten findet man gleichfalls ein zellenreiches Granulationsgewebe oder ein etwas dichteres, mehr faseriges Bindegewebe mit wohlausgebildeten Spindel- und Netzzellen, in den gelben Stellen eine dichte amorphe, hie und da streifige Grundsubstanz mit zahlreichen Fettkörnchen, aber ohne richtige Fettkörnchenkugeln, die dagegen in den Sarcomen in der Regel an den verfetteten Stellen sehr schön entwickelt sind und lose in der Grundsubstanz liegen. In der Umgebung findet man hier dann die grösseren Zellen von höherer Entwicklung, welche den Gummositäten fehlen. An Schnitten von den gehärteten Organen erweisen sich in manchen Fällen die Tuberkelknoten als einfache Conglomerate kleinster, durch gefässhaltiges Granulationsgewebe in Verbindung gesetzter submiliarer Knötchen; in der Umgebung der Knoten sitzen in der Gehirnsubstanz disseminirte Tuberkel in den adventitiellen Gefässscheiden. In anderen Fällen sieht man keine distinkten Tuberkel, sondern nur eine gleichmässige [illegible] in Verkäsung übergehende Neubildung (Encephalitis [illegible]). Bei den Syphilomen ist auch an Schnitten neben den [illegible] die in der Organisation zu Bindegewebe weiter vor-

geschrittene Granulationsbildung charakteristisch. Bei den Sarcomen ist eine sarcomatöse Degeneration der Gefässwandungen oft in grosser Ausdehnung vorhanden. Am sichersten kann die mikroskopische Differentialdiagnose zwischen den genannten Neubildungen durch den Nachweis der Krankheitsursachen geliefert werden. Bei Tuberkeln habe ich an getrockneten Quetschpräparaten enorme Mengen von Bacillen gefunden, bei Syphilomen wäre der Nachweis von Organismen besonderer Art wenigstens zu versuchen.

10. Innere Untersuchung des Gehirns.

Es ist nun die Zeit zur Section des Gehirnes gekommen, welche in der Weise vorgenommen wird, dass in jedem Abschnitt zuerst die Ventrikel, dann die dieselben begrenzenden Theile untersucht werden.

a. Untersuchung der Ventrikel des Grosshirns.

Man macht demnach, nachdem man das Gehirn in der Lage, welche das eigene hat, vor sich gelegt hat, einen seichten senkrechten Schnitt durch die Decke des linken Seitenventrikels etwa 2—3 Mm. nach aussen von der Raphe des Balkens (nicht zu tief, um die grossen Ganglien nicht zu verletzen!) und verlängert denselben nach hinten und aussen in's Hinterhorn, sowie nach vorn und wenig nach aussen in's Vorderhorn; dann verbindet man die beiden letztgeführten Schnitte durch einen senkrechten, an der Aussenseite der grossen Ganglien hergeführten, bis zur Rinde der Unterfläche reichenden Schnitt, durch welchen also die linke Hemisphäre in Form eines Prismas mit convexer unterer Fläche abgetrennt wird. Nachdem man darauf das Gehirn mit seiner Stirnseite sich zugedreht hat, wird dieselbe Manipulation auf der rechten Seite wiederholt. Darauf fasst man den Balken und Fornix in der Mitte, hebt sie in die Höhe, durchschneidet sie von unten nach oben entsprechend dem Foramen Monroi, in welches das Messer eingeführt wird, und klappt die Theile nach hinten zurück. Der dritte Ventrikel ist nun noch von der Tela choroides bedeckt, welche mit dem Skalpellstiele ebenfalls von vorn nach hinten über die Zirbel und die Vierhügel zurückgeschlagen wird, indem man die aus den grossen Ganglien in sie eintretenden Venen mit dem

Messer durchtrennt. Man übersieht nun die Seitenventrikel mit Vorder- und Hinterhörnern sowie den dritten Ventrikel und hat auf ihre Weite, ihren Inhalt (normal höchstens 1 Theelöffel voll Flüssigkeit), auf den Zustand des Ependyms sowie den der Tela und der Plexus chorioidei zu achten.

1. Die Erweiterung der Ventrikel, welche durch eine wässerige, klare Flüssigkeit, seltener durch Eiter geschieht, pflegt man als Hydrocephalus internus s. ventricularis zu bezeichnen. Er ist angeboren oder erworben. Im letzteren Falle entweder entzündlicher Natur oder rein mechanisch, z. B. durch Druck einer Geschwulst des Kleinhirns auf die Vena magna Galeni erzeugt, weshalb man diese immer genau controliren muss. Bei dem erworbenen Hydrocephalus kann der Schädel nicht nachgeben und es tritt deshalb eine sehr starke Atrophie des Gehirns, besonders in der weissen Substanz ein. Bei den angeborenen Formen gibt der wachsende Schädel dem Druck des sich vergrössernden Gehirns nach und wird ebenfalls grösser. An einzelnen Stellen, besonders an der Squama ossis occipitis, auch über der Nase im Os frontis etc. können Löcher entstehen, aus welchen das Gehirn hervortritt und die äussere Haut kugelig vorwölbt (Hydrencephalocele). Nicht immer ist freilich bei solchen Celen Gehirn mit ausgetreten, sondern es kann eine ähnliche Veränderung durch sehr starkes Oedema bullosum piae matris erzeugt werden (Hydromeningocele). Der höchste Grad der Hydrencephalocele ist die Acranie oder Anencephalie, wobei das ganze Schädeldach bis auf einige Rudera fehlt und oft in Folge von Platzen der Gehirnblase nur noch kleine Reste des Gehirns übrig sind. Mit dieser Veränderung ist oft Spina bifida im Hals- und Rückentheil verbunden. Es muss indessen hier wie schon bei der entsprechenden Affection der Wirbelsäule bemerkt werden, dass keineswegs jede Anencephalie oder Hemicephalie durch Hydrocephalus erzeugt ist, dass vielmehr wahrscheinlich die Mehrzahl dieser Affectionen als Hemmungsbildungen in Folge von Amnionverwachsungen etc. zu betrachten sind.

2. Das Ependym bildet normal einen glatten, dünnen, farblosen, durchscheinenden Ueberzug der Ventrikelwandungen und kann pathologisch sowohl erweichen wie verhärten und damit zugleich sich verdicken. In Erweichung findet man es meistens bei chronischem Hydrocephalus, wobei es sich zugleich als eine schmierige,

gallertige Masse von seiner Unterlage abhebt; verhärtet, manchmal bis zu der Härte des derbsten Bindegewebes (Ependymitis chronica) erscheint es bei chronisch indurativen Zuständen der Gehirnsubstanz, Sclerose etc.; dabei ist es in der Regel auch verdickt und zwar sowohl im Ganzen, gleichmässig als auch partiell in Form kleiner knötchenförmiger oder warziger Erhebungen (Ependymitis proliferans). Letztere finden sich relativ häufig bei allen möglichen Zuständen und correspondiren meist mit Verdickungen der Pia mater. Die oft wie kleinste Thautröpfchen erscheinenden und den jüngsten Tuberkelknötchen zum Verwechseln ähnlichen Verdickungen (die jedoch auch die Grösse von Hirsekörnern und selbst von Erbsen in seltenen Fällen erreichen können) sitzen am häufigsten zu beiden Seiten des Septum pellucidum und an den Rändern des Streifenhügels. Sie kommen übrigens im vierten Ventrikel noch häufiger vor als im Seitenventrikel. In Wasser zerzupft sieht man einen Filz äusserst zarter bindegewebiger, in Essigsäure quellender Fädchen, welche eine verschieden grosse Menge von Zellen und meist sehr reichliche Corpora amylacea einschliessen. Nach Maceration kleiner Stückchen kann man leicht die Fädchen als Ausläufer der Zellen (Spinnenzellen, Deiters'sche Zellen) erkennen. Durch die chronische Entzündung können auch Verwachsungen des Ependyms herbeigeführt werden, die oft nur partiell sind, am häufigsten in den Hinterhörnern, wo dann die peripherischen noch offenen Theile von der centralen Höhle getrennt sind (sog. Hydrocele cornu posterioris). Diese Abschliessungen können sogar multipel sein.

Unter dem Ependym der Seitenventrikel liegen grosse venöse Gefässe, welche an verschiedenen Stellen in die Gefässplatte übertreten und zur Vena magna Galeni zusammenfliessen. Kleine multiple Blutungen in und unter dem Ependym (insbesondere am Fornix und der Auskleidung des dritten Ventrikels) kommen nicht ganz selten, besonders bei Arachnitis tuberculosa etc. vor.

Will man auch das Unterhorn mit dem Pes hippocampi major untersuchen, so muss man an der äusseren Seite des Sehhügels von der Oeffnung des Hornes anfangend den Schnitt nach vorn und aussen führen. Zur Untersuchung der in dem Unterhorn liegenden Plexus ist die Eröffnung desselben nicht nöthig, da man diese leicht hervorziehen kann.

3. Bei der Untersuchung der Tela und Plexus chorioidei ist ihr Blutgehalt und etwaige pathologische Veränderungen zu beachten. Bei Basilarmeningitis schreitet die Entwickelung von Tuberkeln auch zuweilen nach der Tela und den Plexus fort, doch sind hier die Tuberkel schwer zu erkennen, da schon normalerweise kleine papillöse Bildungen hier vorhanden sind, welche leicht mit Tuberkeln verwechselt werden könnten. Will man sicher gehen (ohne mikroskopische Untersuchung), so muss man die verdächtigen Stellen auf einer dunkelen Unterlage ausbreiten, worauf man dann die Tuberkelknötchen längs der Gefässchen sitzen sieht. Die Gefässplatte muss besonders in allen jenen Fällen genau betrachtet werden, in welchen sich ein abnormer Inhalt in den Ventrikeln findet, da sie meistens, wenn auch nicht immer, die Flüssigkeitsabgabe in die Ventrikel besorgt. Die Bedeutung der in der Tela verlaufenden Vena magna Galeni für viele Fälle von Hydrocephalus (durch Stauung) ist schon vorher hervorgehoben worden. In den Plexus kommen häufig, besonders an ihrer Umbeugestelle in das Unterhorn, dem Glomus, hirsekorn-, erbsen- bis kirschkerngrosse, klaren Inhalt einschliessende sog. Cysten vor, welche in Wirklichkeit umschriebene ödematöse Schwellungen des Bindegewebes (Oedema bullosum) darstellen, wie man leicht erkennen kann, wenn man solche Plexus in kochendes Wasser taucht und dann Schnitte von den nun gehärteten „Cysten“ macht. Zarte Bindegewebsfasern und selbst Gefässe, von reichlichen körnigen Eiweissgerinnseln eingeschlossen, durchziehen das Gebilde. Eine Verwechslung mit Cysticerken, welche ebenfalls hier vorkommen können, ist unschwer zu vermeiden. Von letzteren ist noch zu bemerken, dass sie auch frei in den Ventrikelhöhlen, sowie in sehr seltenen Fällen als traubenförmig verzweigte Blasen (C. rasemosus) gefunden wurden.

b. Section des Grosshirns.

1. Untersuchung der Hemisphären.

Zur weiteren Untersuchung der Hemisphären des Grosshirns legt man erst die linke, dann die rechte auf die linke Hand und führt nun gerade (nicht gebogene) und senkrechte Schnitte immer von der oberen Kante aus nach der convexen Fläche zu, indem man stets den kleinen Finger und seinen Ballen unter die Stelle

des Schnittes legt und durch leichtes Aufwärtsbewegen derselben die Schnittflächen auseinander fallen lässt. Man braucht auf diese Weise die Schnittflächen weder mit dem Messer noch mit dem Finger zu berühren und verhütet also so am besten künstliche Veränderungen. Indem man jedes durch den Schnitt entstandene prismatische Stück wiederum von der oberen Kante aus durchschneidet (nur an der äusseren durch den ersten Schnitt abgetrennten Hälfte der Hemisphäre ist es gut, zunächst einen Schnitt mitten durch die Fläche des Marks zu legen), kann man die gesammte centrale Markmasse auf's Genaueste durchmustern. Die Schnitte dürfen nicht so tief geführt werden, dass die Theile gänzlich von einander getrennt werden, müssen aber andererseits auch wieder so tief gehen, dass man auch die Rindensubstanz an vielen Stellen genau untersuchen kann. Nach Umdrehen des Gehirns wird in gleicher Weise die rechte Hemisphäre durchschnitten.

Zu beachten ist die Beschaffenheit der Schnittflächen in Bezug auf Feuchtigkeit (ob feuchtglänzend [ödematös] oder trocken) sowie die Zahl und Grösse der Blutpunkte (aus durchschnittenen Venen hervorquellende Blutströpfchen). Auch hier, wie an der Oberfläche des Gehirns, unterscheiden sich die Blutpunkte von den punktförmigen Hämorrhagien dadurch, dass jene abgespült werden können, diese nicht. An sehr feuchter Schnittfläche (Oedem) laufen die Blutströpfchen schnell auseinander; wenn sie nach dem Abspülen schnell und in grosser Anzahl wieder erscheinen, so kann man auf einen grossen Blutgehalt der Markgefässe schliessen. Auch hier sind diese sichtbaren Gefässe keine Capillaren, sondern kleine Venen; eine Capillarhyperämie der weissen Substanz erkennt man an der gleichmässigen, oft fleckweisen rosigen Färbung.

Sehr wichtig ist die Beachtung der Grössenverhältnisse, sowohl der Hemisphären im Ganzen, wie ihrer beiden Theile, vor allem der Rindensubstanz. In dieser Beziehung sind auch die Niveau-Verhältnisse der beiden Substanzen zu beachten, da man aus ihnen Anhaltspunkte für die Diagnose einer Schwellung oder Atrophie eines oder des anderen Theiles entnehmen kann. Von den Atrophien ist die besonders die Rindenschicht betreffende Altersatrophie zu erwähnen; die Schwellungen des Gehirns können dreierlei Ursachen haben, sie können rein hyperämische sein, welche man leicht an der Farbe, der Grösse und Zahl der

Blutpunkte u. s. w. erkennt, oder sie können sein ödematöse mit sehr feuchter Schnittfläche oder parenchymatöse, d. h. durch entzündliche Wucherungsvorgänge in der Neuroglia bedingte (besonders häufig bei kleinen Kindern). Die beiden letzten Formen sind makroskopisch sehr schwer, häufig gar nicht zu unterscheiden (s. nachher unter Encephalitis neonatorum).

Ueber die einzelnen Krankheiten des Gehirns soll am Schlusse der Beschreibung von der Section der verschiedenen Theile noch einiges beigebracht werden.

2. Untersuchung der grossen Ganglien.

Es folgt nun die Untersuchung der grossen Ganglien, Streifen- und Sehhügel, welche man entweder in der Richtung des Faserverlaufes, also mit Schnitten, welche von dem Hirnstiel fächerförmig ausstrahlen, oder in querer Richtung durchschneiden kann. Letztere Methode ist zur Vergleichung der beiden Seiten sehr geeignet, besonders wenn man mit einem grossen (z. B. recht dünnen Amputations-) Messer correspondirende Stellen beider Seiten mit einem Schnitte durchtrennt. Bei grosser Weichheit des Gehirns ist es vortheilhaft, das Messer erst von rechts nach links einzuführen und dann genau in gleicher Richtung zurückzuziehen. Damit die Schnittflächen gut auseinanderfallen, führt man von hinten her die linke Hand unter das Gehirn und legt die Spitzen der zusammengelegten 4 Finger unter die Stellen, wo geschnitten werden soll; ein leichtes Heben der Finger nach der Anlegung des Schnittes genügt dann, um die Schnittflächen auseinander klappen zu lassen. Beachtenswerth ist die normale Differenz in der Färbung der grauen Massen: Streifenhügel und besonders äusseres Glied des Linsenkerns sind dunkler und mehr bräunlich, die beiden anderen Glieder des Linsenkerns, sowie die drei des Sehhügels sind heller und mehr gelblich grau.

c. Untersuchung des vierten Ventrikels.

Um bei der nun folgenden Eröffnung des vierten Ventrikels den Fornix zu schonen, trägt man denselben an der rechten Seite ab und klappt ihn mit Zirbel und Tela nach links herüber, worauf die Corpora quadrigemina sich zur Untersuchung präsentiren,

in welche man der Quere nach einschneidet. Indem nun die linke Hand das Kleinhirn von unten stützt, durchschneidet man den Wurm desselben in der Längsrichtung, wobei man sich daran zu erinnern hat, dass die Rautengrube hinten tiefer liegt als vorn, dass also auch der Schnitt hinten tiefer gehen muss. Hat man genau in der Mittellinie geschnitten, so wird man auch den Aquaeductus Sylvii mit eröffnen können. Für die Untersuchung des vierten Ventrikels gilt das bei den anderen Gesagte. Die so häufige körnige Verdickung des Ependyms ist schon früher erwähnt worden. Die Ausbildung der Striae acusticae ist zu beachten. Besonders genau muss der Boden des vierten Ventrikels bei Diabetikern untersucht werden.

d. Untersuchung des Kleinhirns.

Die durch den Eröffnungsschnitt des vierten Ventrikels getrennten Hemisphären des Kleinhirns werden nun in der Weise weiter zertheilt, dass jede zunächst durch einen vom vierten Ventrikel beginnenden und in der Richtung des mittleren Astes des Arbor vitae mitten durch die Markmasse nach dem convexen Rande hin geführten Schnitt wiederum in 2 Theile zerlegt wird, welche zusammen eine fächerförmige Schnittfläche mit centraler weisser Substanz und grauer Peripherie darstellen. Inmitten der weissen Substanz erscheint die schmale graue zackige Lamelle des Nucleus dentatus. Durch radienartig von dem Kleinhirnstiel ausstrahlende Schnitte wird die Section dieses Theiles und damit zugleich die Section des Gehirnes von oben her beendet.

e. Untersuchung des Pons und der Medulla oblongata.

Es erübrigt noch die Section der Brücke und des verlängerten Markes, sowie die Betrachtung der Nerven an der Basis. Da zu dem Ende das Gehirn umgedreht werden muss, so klappt man erst die Kleinhirn-, dann die Grosshirnhemisphären wie die Blätter eines Buches zusammen, bis die normale äussere Gestalt wieder hergestellt ist und dreht dann das Gehirn um seine quere Achse, nachdem man die flach ausgestreckten Hände von den Seiten her unter dasselbe geschoben hat. Sollte sich bei [redacted] des Gehirns das Bedürfniss herausgestellt [redacted]

einmal nachzusehen, so kann man dies jetzt noch sehr gut thun; dann betrachtet man die Nerven in Bezug auf Grösse und Farbe (ob etwa grau) und durchschneidet endlich die Brücke und das verlängerte Mark in der Querrichtung, indem man wieder die linke Hand wie bei der Durchschneidung der grossen Ganglien darunter schiebt. Bei allen diesen Theilen, ebenso wie im Kleinhirn, sind die Farbe und der Blutgehalt besonders zu beachten, wie es beim Grosshirn ausführlicher erörtert wurde. Es ist in allen Fällen gut, bei vorhandener Verkalkung aber nothwendig, die Artt. vertebr. und basilaris von hinten her abzupräpariren und nach vorn umzuschlagen, ehe man die Durchschneidung des Pons beginnt.

f. Andere Methoden der Gehirnsection.

Nicht immer ist es nothwendig, manchmal sogar unzweckmässig, das Gehirn so vollständig zu zerschneiden, wie es im Vorstehenden gelehrt worden ist. Das gilt insbesondere für alle jene Fälle, bei welchen es sich um eine grössere, schon von aussen zu erkennende Localaffection, also etwa um eine Geschwulst, einen Abscess, eine grosse Blutung handelt. Hierbei wird im Interesse der klinischen Beobachtungen das Hauptaugenmerk auf die Grösse des Herdes und seine Lage in der Gehirnsubstanz zu legen sein, damit man genau bestimmen kann, welche Gehirntheile etwa ganz zerstört, welche secundär, durch Druck, Erweichung etc. in Mitleidenschaft gezogen worden sind. Man erzielt die beste vorläufige Uebersicht über diese Verhältnisse, wenn man ohne die Pia mater abzuziehen und ohne andere Schnitte vorher zu machen mit einem dünnen langen sog. Gehirnmesser mitten durch den Herd hindurch einen Querschnitt anlegt, welcher die gesunde Gehirnhälfte zu gleicher Zeit und möglichst an derselben Stelle wie die kranke durchtrennt, weil man so durch Vergleichung der beiderseitigen Durchschnitte am leichtesten die Veränderungen erkennt. Für alle weiteren Untersuchungen wird es sich immer empfehlen, das Gehirn zu erhärten, weil die erkrankte Partie meistens so weich ist, dass durch zahlreichere Schnitte die Erhaltung der Theile in ihrer gegenseitigen Lage unmöglich gemacht wird.

Eine von der gewöhnlichen durchaus abweichende Methode der Gehirnsection wendet Meynert und nach ihm ein grosser Theil der Irrenärzte an. Diese Methode soll es vorzugsweise ermöglichen,

getrennte Wägungen der Haupttheile des Gehirns [Hirnmantel*), Hirnstamm, Kleinhirn] vornehmen zu können. Man legt das Gehirn, dessen Pia nicht vorher entfernt wird, mit der Grundfläche nach oben und präparirt zunächst die Inseln vollständig frei, so dass man die drei sie begrenzenden Furchen deutlich erkennt. Nachdem man dann auch noch die den grossen Querschlitz des Gehirnes seitlich und hinten überbrückende Pia durchschnitten hat, so dass man, wenn man das verlängerte Mark mit Brücke und Kleinhirn etwas in die Höhe hebt, einen freien Einblick in das Unterhorn des Seitenventrikels erhält, durchschneidet man zunächst fast senkrecht die Verbindung des Schläfenlappens mit dem Hirnstamm bis an den Beginn der Sylvischen Grube, dann hält man das Messer mehr horizontal, um die Insel zu umschneiden**), wobei das Messer aussen den 3 Grenzfurchen derselben folgt, innen aber dem äusseren Winkel des Seitenventrikels, welcher durch den Balken und die grossen Ganglien gebildet ist und welchen man durch stärkeres Aufheben des Hirnstammes leicht zu Gesicht bekommen kann. Nachdem der Schnitt auf beiden Seiten so weit geführt ist, dringt man mit dem Messer von dem grossen Längsschlitz aus in fast horizontaler Richtung (fast parallel der orbitalen Oberfläche der Stirnlappen) etwa 3 Ctm. tief in die Substanz ein und schneidet der die Substantia perforata anter. nach vorn begrenzenden Furche folgend in leichtem convexen Bogen nach aussen bis zu dem Inselschnitte hin. Nun werden der Stamm und das Kleinhirn stark in die Höhe gehoben, die Gewölbeschenkel und das Septum pellucidum dicht vor der vorderen Commissur von unten her durchschnitten und endlich wird (ebenfalls von unten her) durch Trennung der letzten Adhäsionen vor dem Kopfe des Streifenhügels die Entfernung des Hirnstammes vollendet. Die Trennung dieses von dem Kleinhirn ist sehr einfach durch die Durchschneidung der verschiedenen Bindearme desselben zu ermöglichen.

Bei dieser Gelegenheit will ich erwähnen, dass nach Meynert's Wägungen bei 157 auf der Wiener Irrenanstalt Gestorbenen

*) Der Hirnmantel wird gebildet von den Grosshirnlappen sammt Riechnerv-Balken, Gewölbe und Septum pellucidum.

**) Den Fehler, welcher durch Hinzunahme der Inselwindungen zum Stammhirn zu Gunsten des lezteren begangen wird, berechnet Meynert auf 24 Grm.

das mittlere Gewicht des gesammten Gehirns zwischen dem 20. und 69. Jahre beim Manne 1296 Grm. (mit dem Maximum im 4. Jahrzehnt), beim Weibe 1169 Grm. (mit dem Maximum im 5. Jahrzehnt) und dass das mittlere Gewicht des Hirnmantels 1018 resp. 917, des Stammes 143 resp. 129 und des Kleinhirnes 135 resp. 123 Grm. beträgt.

g. Erkrankungen des Gehirns.

1. Auf die **Missbildungen** des Gehirns, von welchen einige (Anencephalie etc.) schon erwähnt wurden, kann hier nicht im einzelnen eingegangen werden, nur ein paar Bemerkungen sollen noch gemacht werden. Zunächst die, dass der sog. Mikrocephalie kein Atavismus (Rückschlag zur Gehirnbildung unserer angenommenen thierischen Vorfahren), sondern pathologische Veränderungen verschiedener Art zu Grunde liegen, welche bald als primäre oder secundäre (durch vorzeitige Verknöcherung der Schädelbasis) Entwickelungsstörungen, bald als entzündliche Atrophien etc. sich erweisen. Eine eigenthümliche Veränderung des Gehirns, welche in der Mehrzahl der Fälle angeboren ist und neuerdings genauer erforscht wurde, ist die Porencephalie. Es findet sich an der Oberfläche des Gehirns, am häufigsten unten und seitlich am Temporallappen, an der Insel, ein mehr oder weniger grosser, häufig kanalartiger Defect (Porus), welcher bis zum Ependym des Seitenventrikels reicht, oder mit diesem in Verbindung steht und an der Oberfläche von der Arachnoidea bedeckt ist, oder auch frei mündet. Nach Kundrat sind es Circulationsstörungen verschiedenster Art, welche während der Entwickelung das Zugrundegehen von Gehirntheilen und abnorme Wachsthumsvorgänge in der Nachbarschaft bedingten.

2. **Circulationsstörungen.** Der anatomische Befund bei Anämie (Oligaemie) steht in der Regel mit den klinischen Erscheinungen nicht in Einklang, da die Gehirnsubstanz schon normal eine blasse Färbung besitzt. Eine Hyperämie tritt bei entzündlichen Processen an einzelnen Abschnitten ein, sie ist meist fleckig, diffus (Capillarhyperämie); besonders beachtenswerth ist die hortensiaartige Fleckung der Gehirnrinde bei Geisteskranken, besonders bei Paralytikern; die Stauungshyperämie erkennt man an den grossen, zahlreichen und nach dem Abspülen rasch wiederkehrenden Blut-

punkten. Wenn eine Hyperämie länger bestanden hat, findet man mikroskopisch stets mehr oder weniger grosse Mengen von Pigment in den Lymphscheiden der Gefässe, auch pflegt die Pigmentirung der Ganglienzellen eine stärkere zu sein.

Besonders wichtig sind die Hämorrhagien, welche entweder als massige oder als punktförmige auftreten; sehr häufig sind beide Formen zusammen vorhanden, da in der Umgebung massiger Herde punktförmige selten fehlen. Bei den aus traumatischen Ursachen entstandenen liegen die grössten oft der Stelle der Gewalteinwirkung gegenüber (Hämorrhagie durch Gegenstoss), während an dieser selbst keine oder nur geringe Blutaustretungen stattgefunden haben. Die vom Gefässsystem aus entstandenen haben gern ihren Sitz in den grossen Ganglien, da, wo die Arterien aus der Sylvi'schen Grube in's Gehirn aufsteigen, und brechen von da aus leicht in die Seitenventrikel durch. Wenngleich hier das Blut gerinnt, so findet man doch niemals den Blutklumpen von Serum umspült. Mit der Blutung ist regelmässig eine Zertrümmerung der Gehirnsubstanz verbunden, welche sich mit dem Blut zu einem rothen Brei (rothe Erweichung) vermischt. Bleiben die Individuen am Leben, so treten weitere Veränderungen ein, welche später noch genauer betrachtet werden sollen. Die Ursachen der Blutungen liegen zwar meist ausserhalb des Gehirns, aber es sind die sog. spontanen Apoplexien doch meistens durch vorgängige Veränderungen an den Gefässen vorbereitet. Eine Hauptrolle spielen hier der atheromatöse Process an den grossen und kleinen Arterien, ferner aneurysmatische Erweiterungen an den kleinsten Gehirnarterien und selbst an Capillaren. Abgesehen von der Untersuchung gehärteter Präparate kann man letztere auch an frischen Quetschpräparaten oder, wenn es sich um etwas grössere Gefässchen handelt, an ausgezupften Arterien untersuchen. — Gerade in den Blutherden des Gehirns findet man mikroskopisch jene grossen oft mit Blutkörperchen vollgepfropften sog. blutkörperchenhaltigen Zellen, welche dadurch entstehen, dass farblose Zellen die rothen Körperchen in sich aufnehmen, „fressen". Man hat nur nöthig, etwas Blut in 1 proc. Kochsalzlösung zu vertheilen, um diese Zellen zu finden; Wasser und noch mehr Säuren sind zu vermeiden, da die farbigen Blutkörperchen dadurch ihren Farbstoff verlieren und undeutlich werden.

Embolien kommen nicht nur an den grossen Gefässen der Basis vor, von welchen früher die Rede war, sondern auch in kleineren Arterien der Gehirnsubstanz. Sie können einerseits durch Anämie Erweichung, andererseits Blutungen bewirken, doch gibt es im Gehirn keine eigentlichen hämorrhagischen Infarcte. Die Natur der Emboli kann verschieden sein: einfache und septische Thrombusstücke, letztere oft in grosser Zahl bei ulceröser Endocarditis, Fett bei starker Fettembolie der Lungen, melanämisches Pigment bei perniciöser Malaria, Pilze. Gerade über das Vorkommen der letzteren im Gehirn bei verschiedenen acuten Infectionskrankheiten sind noch weitere Untersuchungen wünschenswerth.

Von dem allgemeinen Oedem des Gehirns ist schon vorher die Rede gewesen. Partielles Oedem kommt in mehr oder weniger ausgedehnter Weise in der Umgebung von Herderkrankungen (Neubildungen, Abscessen, Blutungen) vor und kann zu einer secundären Erweichung der betreffenden Hirntheile führen. Durch diffundirten Blutfarbstoff hat die ödematöse Partie öfter eine hellgelbe Färbung (gelbes Oedem).

3. **Entzündungen.** Frische einfache Gehirnentzündung (Encephalitis) wird man nur seltener zu sehen bekommen und dann meist als recurrirende Entzündung in der Nähe älterer Herde. Schwellung der Gehirnsubstanz, verbunden mit Verringerung der Consistenz, diffuser röthlicher oder auch gelblicher Färbung (gelbes Oedem) und punktförmigen Hämorrhagien wird auf entzündliche Vorgänge (Encephalitis haemorrhagica) schliessen lassen. Am häufigsten bekommt man diese Encephalitis bei der tuberculösen Basilarmeningitis zu Gesicht und zwar an der Rinde der Insel und benachbarter Theile, aber auch in der grauen Auskleidung des dritten Ventrikels, im Gewölbe und Balken, in der Decke der Seitenventrikel etc. Ist die graue Substanz ergriffen, so wird ihre Grenze gegen die weisse stets mehr oder weniger verschwommen. Diese Entzündung nimmt ihren Ausgang in Erweichung und bewirkt die dabei zu schildernden mikroskopischen Veränderungen.

Durch den Ausgang in Abscessbildung ist die eiterige Entzündung (Encephalitis apostematosa) charakterisirt. Man findet einen kleineren oder grösseren, meistens in der Marksubstanz gelegenen Eiterherd, in dessen Umgebung bei frischeren Fällen noch Röthung und Schwellung der Gehirnsubstanz verbunden mit Hämor-

rhagien vorhanden ist, der bei längerem Bestehen (von der 3. bis 5. Woche an) von einer bindegewebigen Kapsel umschlossen und dadurch auch gewissermassen zur Heilung gebracht ist. Der Hirneiter reagirt sauer, besitzt oft einen üblen Geruch ohne direct faulige Zersetzung (Umwandlung von Nervensubstanz) und die Eiterkörperchen zeigen in der Regel sehr deutlich mehrere Kerne. Ob auch die Abscesse verfetten (gelbe Erweichung) und zu Cysten werden können, dürfte zweifelhaft sein. Unter den Ursachen der Gehirnabscesse nehmen Traumen, Erkrankungen der Schädelknochen (Felsenbeincaries z. B.) die erste Stelle ein, aber auch Erkrankungen anderer Theile (putride Bronchitis) haben Beziehungen zu denselben.

Als Encephalitis interstitialis neonatorum ist von Virchow eine Affection neugeborener, insbesondere syphilitischer Kinder beschrieben worden, bei welcher derselbe eine Wucherung der Neurogliazellen mit Neigung zu fettiger Degeneration annahm. Nachdem durch neuere Untersuchungen festgestellt ist, dass im Gehirn aller neugeborenen Kinder Fettkörnchenzellen in grosser Zahl vorhanden sind, bedarf die Angelegenheit einer erneuten sorgfältigen Untersuchung. Wenn man öfter die manchmal intensiv gerötheten, weichen Gehirne syphilitischer Kinder, mit den auf den Durchschnitten in den Hemisphären und grossen Ganglien hervortretenden, durch Anhäufung von Körnchenzellen erzeugten gelben Flecken und geradezu Erweichungsherden gesehen hat, so wird man sich schwer zu der Annahme verstehen können, dass dies Alles normal sein soll.

Wie am Rückenmark so kommen auch am Gehirn proliferirende Entzündungen vor, welche wie dort den Ausgang in Induration, Sclerose nehmen, aber welche mehr wie jene die Neigung haben, sich auf eine kleine Stelle zu beschränken, dafür aber in multiplen Herden auftreten. Diese Herde liegen gewöhnlich in der weissen Substanz und heben sich durch ihre graue durchscheinende Farbe, sowie durch ihre derbe Consistenz scharf von der Umgebung ab. Es gibt aber auch eine die graue Substanz und besonders die Rinde ergreifende Form der Sclerose, welche zu einer weisslichen Verfärbung derselben, Verwischen der Grenze zwischen Mark und Rinde und zu beträchtlicher Consistenzvermehrung und Atrophie führt, die besonders an den Gyris deutlich

hervortritt. Solche Veränderungen kommen auch angeboren vor. Hat man die seltene Gelegenheit, die proliferirende Entzündung in früherem Stadium anzutreffen, so sehen die ergriffenen Theile gallertig aus, sind weich und geschwollen. Hier handelt es sich um eine zellige Infiltration der Neuroglia, während später die nervösen Bestandtheile unter der Ausbildung eines Filzes von Spinnenzellen, in dem zahlreiche Corpora amylacea und in wechselnder Menge Körnchenzellen vorhanden sind, zu Grunde gingen. An den die sclerotischen Massen durchziehenden Gefässen sind die Lymphscheiden manchmal prall mit grossen, Fetttröpfchen oder auch Pigment oder beides enthaltenden Zellen gefüllt.

Die diffuse interstitielle Entzündung der Hirnrinde, welche besonders bei paralytischen Irren gefunden wird (Encephalitis corticalis, Meningo-encephalitis) ist schon vorher erwähnt worden. Man findet auch bei ihr mikroskopisch (schon an frischen Quetschpräparaten sichtbar), Erweiterungen, manchmal förmlich aneurysmatischer Art, der Lymphscheiden, welche mit Leukocyten und Pigment gefüllt sind, ferner starke Pigmentirung der Ganglienzellen, Verdickung der Gefässwände und der Neuroglia, sowie nach neueren Angaben auch Atrophie der Nervenfasern in den oberen Rindenschichten.

Inwieweit Veränderungen des Gehirns, welche bei Typhus abdominalis und exanthematicus zuerst von Popoff beschrieben wurden und welche in einer Zellanhäufung in den perivasculären und pericellulären Lymphscheiden, Eindringen von Leukocyten in Ganglienzellen, Wucherungserscheinungen an Gefässwänden und Ganglienzellen bestehen, constant vorkommen und in das Gebiet der Entzündungen hineingehören, inwieweit etwa ähnliche Veränderungen auch bei anderen acuten Infectionskrankheiten gefunden werden, darüber sind weitere Forschungen vonnöthen. Zur mikroskopischen Untersuchung sind in Rücksicht auf die Ganglienzellen-Veränderungen Macerationspräparate unbedingt erforderlich.

Ueber die wichtigsten specifischen Entzündungen, tuberculöse und syphilitische, ist schon bei Gelegenheit der Besprechung der Oberflächenveränderungen das Wichtigste gesagt worden.

4. Progressive Ernährungsstörungen. Unter den reinen Geschwülsten des Gehirns sind die häufigsten und wichtigsten die Sarcome und Gliosarcome, welche sowohl solitär als multipel auftreten.

Sie zeichnen sich oft durch ihren Gefässreichthum aus und führen dann zu kleineren und grösseren Hämorrhagien und dadurch zuweilen zu plötzlichem Tod. Da die gefässreichen Formen zugleich sehr weich zu sein pflegen, so wird beim Eintritt einer grossen Blutung sehr leicht ein grösserer oder kleinerer Theil der Geschwülste mit zertrümmert und man muss deshalb bei solchen Blutungen, wo man über die Aetiologie im Zweifel ist, stets genau die Umgebung untersuchen, ob nicht Reste von Geschwulstbildungen zu finden sind. Man nimmt nöthigenfalls die mikroskopische Untersuchung zu Hülfe, welche ausserdem auch Aufschluss über die Entstehung der Hämorrhagien gibt, wenn man ein Gefässchen aus der Masse mit der Pincette herauszieht, in Wasser abpinselt und dann untersucht. Es zeigt sich dann eine sarcomatöse Umwandlung der Gefässwandungen, welche so weit gehen kann, dass schliesslich die Wandung nur aus aneinandergereihten Sarcomzellen besteht, die natürlich von dem immer noch im Lumen vorhandenen Blute leicht auseinander gedrängt werden können.

Die Zellen dieser Sarcome sind wie Sarcomzellen überhaupt sehr gebrechlich und man erhält deshalb bei der frischen Untersuchung in Zupfpräparaten oft fast nur freie Kerne. Es ist diese Eigenthümlichkeit so charakteristisch, dass Virchow in seinem bekannten Geschwulstbuche erklärt, er halte jede Geschwulst, in der er diese freien Kerne finde, bis auf weiteres für ein Sarcom. Einigermassen kann man die Zerbrechlichkeit der Zellen paralysiren durch Anwendung gewisser schnell erhärtender Zusatzflüssigkeiten, als welche eine dünne Lugol'sche (Jod-Jodkaliumlösung) zu empfehlen ist. Sie färbt die Zellen hellgelb, die Kerne ein wenig intensiver. In manchen Geschwülsten findet man Zellen, welche mit den vielstrahligen Zellen der Neuroglia, den sog. Spinnen- und Pinselzellen, grosse Aehnlichkeit haben, bald einen, bald viele Kerne enthalten und deren zahlreiche feine Ausläufer sich vielfach untereinander verschlingen und so eine der Neuroglia ähnliche feinfibrilläre Masse bilden (Gliome). Von Klebs sind dieselben als nervöse, ganglienzellenartige Gebilde angesprochen worden, welche sich zum kleineren Theil aus Nervenfasern, zum grösseren aus sich theilenden Ganglienzellen entwickelten. Klebs nennt die Geschwülste deshalb Neurogliome. Ich halte den Namen für zutreffend, weil ich selbst auch neben den Spinnenzellen ganglienzellen-

ähnliche Gebilde in solchen Geschwülsten gefunden habe. Es gehören in diese Gruppe vorzugsweise auch jene Neubildungen, welche nicht als distincte Geschwulst, sondern mehr als Hypertrophie einzelner Gehirntheile, etwa der grossen Ganglien, unter Erhaltung der äusseren und theilweise auch der inneren Gliederung auftreten (neurogliomatöse Hypertrophie). Auch bei der mikroskopischen Untersuchung dieser Affectionen sind Macerations- und Isolationspräparate in erster Linie zu verwenden, ausserdem dürfte es sich empfehlen Färbungen von in Müller'scher oder Erlitzki'scher ($2^1/_2$ pCt. doppeltchroms. Kali mit $^1/_2$ pCt. Cupr. sulf.) Flüssigkeit gehärteten Präparaten nach der von Weigert angegebenen Methode mit Säurefuchsin vorzunehmen, welches die nervösen Fasernetze roth färbt*).

Sind schon Gehirngeschwülste an sich selten, so sind die noch zu erwähnenden die seltensten; es sind die Carcinome, deren primäres Vorkommen bezweifelt wird, Psammome, Cholesteatome, Melanome und als äusserste Raritäten Osteome etc. Zur Diagnose Carcinom gehört bekanntlich der Nachweis zweier Dinge, der epithelioiden in Nestern beisammenliegenden Zellen und des bindegewebigen alveolären Stromas. Die Zellen zeigt ein einfaches Abstreifpräparat, zu dem man zur Conservirung derselben dünne Jod-

*) Die Schnitte kommen mindestens 1 Stunde lang in eine concentrirte wässrige Lösung der Farbe, dann werden sie in einer grossen Schale mit Wasser abgespült, dann in Alkohol, welcher in 100 Ccm. 10 Ccm. Kalialkohol enthält, welchen man bereitet, indem man in 100 Ccm. Alkohol absol. 1 Grm. Kali caust. fus. bringt und 24 Stunden liegen lässt. In dieser alkalischen Flüssigkeit wird die vorher diffuse Färbung so differenzirt, dass nur in den Markscheiden grösserer Nerven und an den feinsten Nervengeflechten die rothe Farbe haften bleibt. Man muss den Zeitpunkt ausprobiren, wann diese Differenzirung eingetreten ist; es ist besser, die Schnitte zu frühe herauszunehmen, da man sie dann nach der gleich zu erwähnenden Procedur nur noch einmal in den Kalialkohol zu bringen hat, während sie, wenn durch zu lange Einwirkung dieses die Färbung zu blass wurde, noch einmal in die Farblösung zurückkommen müssen. Die aus dem Kalialkohol herausgenommenen Schnitte werden in einem säurefreien Wasser ausgewaschen, in einer frischen Schale mit Wasser nochmals abgespült, dann in absolutem Alkohol entwässert, in Nelkenöl oder Xylol aufgehellt und in Balsam eingelegt. Vor oder nach der Färbung mit Säurefuchsin kann noch eine solche mit Haematoxylin vorgenommen werden. Diese Färbemethode, welche aber nicht gleich gelingt, kann auch bei der Untersuchung der Sclerosen, Degenerationen etc. versucht werden.

oder Osmiumsäurelösung hinzusetzen kann, das Stroma wird durch Auspinseln eines frisch mit dem Doppelmesser entnommenen oder nach der Härtung mit dem Rasirmesser oder Mikrotom gemachten Schnittes der Geschwulst in Wasser dargestellt. Die Psammome sind leicht an den Sandkörnern, die Cholesteatome (Endo- oder Peritheliome) an dem perlmutterartigen Glanz und ihrer Derbheit, die Melanome an ihrer Farbe zu erkennen. Bei den ersteren sieht man unter dem Mikroskope die bei durchfallendem Lichte dunkelen, bei auffallendem weiss erscheinenden Kalkmassen, welche sich auf Zusatz von Salzsäure leicht lösen; die zweiten bestehen ganz aus dichtgedrängten feinen, seidenglänzenden Zellschüppchen nebst Cholestearin und bei den letzteren endlich enthalten die Zellen ein braunes oder schwarzes Pigment.

Als eine ganz besondere Geschwulstform sind die allerdings äusserst seltenen Metaplasien von grauer Gehirnmasse inmitten der Marksubstanz zu erwähnen, bei welchen es sich wohl nur um eine embryonale Keimdislocation handelt.

5. **Regressive Ernährungsstörungen** treten im Gehirn, wenn es sich um gröbere Veränderungen handelt, im wesentlichen als Erweichung (Encephalomalacie) auf. Es gibt sowohl nach ihrer anatomischen Erscheinung, wie nach ihrer Ursache verschiedene Formen der Gehirnerweichung.

Die rothe Erweichung (Encephalomalacia rubra) entsteht dadurch, dass zertrümmerte oder nachträglich absterbende Gehirnmassen sich mit ergossenem Blut zu einer röthlichen, in späterer Zeit etwas mehr bräunlichen Masse vermischen. Die rothe Erweichung kann traumatischer, embolischer und entzündlicher Natur sein; sehr häufig, vor allem in späteren Stadien, ist eine anatomische Differentialdiagnose durch die localen Befunde nicht mehr zu stellen und man vermag zuweilen nur aus der Anamnese und aus den übrigen Leichenbefunden eine Wahrscheinlichkeitsdiagnose zu geben. Für entzündliche Entstehung und gegen einfach hämorrhagische spricht zuweilen der Sitz des Herdes, z. B. im Occipitallappen, wo erfahrungsgemäss Embolien seltener zu Stande kommen. Das kleine Gehirn ist diesen Veränderungen überhaupt seltener ausgesetzt als das Grosshirn.

Bei der mikroskopischen Untersuchung der frischen erweichten Massen findet man ausser dem Blute auch die Trümmer der Nerven-

masse, theils freie Myelinkugeln, theils Nervenfasern, welche eine unregelmässige varicöse Gestalt zeigen.

Sind die Processe, welche zu der rothen Erweichung führten, zum Stillstande gekommen, so treten zunächst Veränderungen des Blutfarbstoffs ein, wodurch die Farbe des Herdes eine immer ausgesprochener braune wird (braune Erweichung, Encephalomalacia fusca). Gleichzeitig damit verringert sich die Consistenz, denn es verschwinden die festen Theile des Erweichungsbreies mehr und mehr, indem sie theils direct eine Verfettung erfahren (Zellen), theils von Wanderzellen, welche sich in grosser Zahl einfinden, aufgenommen werden (die Trümmer des Nervenmarks), wodurch diese sich in die sog. Körnchenzellen und Körnchenkugeln umwandeln, welche man schon sehr bald in immer zunehmender Menge in den Erweichungsherden nachweisen kann. Sie wandern offenbar mit ihrer Ladung Mark in die Lymphgefässe ein, denn die perivasculären Scheiden der Gefässe füllen sich bald so sehr mit Körnchenkugeln, dass man sie schon mit blossem Auge als weissliche Streifchen erkennen kann. Die rothen Blutkörperchen verschwinden bald gänzlich, und ein Theil ihres Farbstoffes restirt in Gestalt von braungelben Haematinklumpen oder rothen Haematoidinkrystallen. So nimmt der Herd einen immer helleren gelbbraunen Farbenton an und wenn nur wenig Blutfarbstoff übrig geblieben ist, kann endlich ein gelber Erweichungsherd entstehen. Die fettigen und sonstigen Detritusmassen verschwinden nun immer mehr und mehr durch Resorption, während gleichzeitig in der Umgebung des Herdes von dem gesund gebliebenen Theile aus eine Wucherung der Neuoglia immer weiter gegen den Herd zu vordringt. Bei grösseren Herden hält diese oft nicht mit der Resorption gleichen Schritt, es tritt dann an Stelle der resorbirten festen Massen eine klare Flüssigkeit und so entsteht eine sog. apoplectische Cyste, deren Bildung etwa 2—3 Monate erfordert, während bei kleinen Herden die Wandungen sich vereinigen und einen derben bindegewebigen, zuweilen pigmentirten Streifen bilden (apoplectische Narbe). Der Ausdruck Cyste ist nicht ganz richtig, denn es fehlt eine isolirbare Kapsel und man findet nicht einen eigentlichen Hohlraum, sondern es bleibt an Stelle der Hirnsubstanz ein weiches gefässhaltiges Bindegewebsgerüst übrig, in dessen Maschen sich Flüssigkeit findet und etwa noch die Reste

der durch Verfettung zu Grunde gegangenen zelligen Elemente. Kleine Stückchen dieses Gerüstes in Wasser ausgebreitet, zeigen ein zierliches, aus faserigem, mit Zellen versehenem Bindegewebe gebildetes Netzwerk, welches grosse Aehnlichkeit hat mit dem faserigen Schleimgewebe aus dem Nabelstrang älterer Früchte. Dieselbe Zusammensetzung zeigen die früher erwähnten gelbbraunen Flecken der Gehirnoberfläche, bei welchen nur ihrer Lage wegen der durch die Erweichung bedingte Defect in der Gehirnmasse deutlicher zum Ausdruck kommt.

Die oben als Ausgang der rothen Erweichung erwähnte gelbe Erweichung (Encephalomalacia flava) kommt auch ohne solche vor, z. B. nach Embolien, um Geschwülste (Gummata) herum etc. Besonders die ersteren geben klaren Aufschluss über die Ursachen der Erweichung: sie ist der Ausgang einer Necrose, hier einer anämischen. Die mikroskopische Untersuchung zeigt in dem Erweichungsbrei dieselben Elemente, wie bei der vorigen, insbesondere die die gelbe Färbung bedingenden Körnchenkugeln, nur fehlt das Pigment mehr oder weniger vollständig. Auch die sog. Amyloidkörperchen (Corpora amylacea), die beim Rückenmark schon erwähnt wurden, finden sich oft. Die Erweichung kann multipel in kleinen Herdchen auftreten, an deren Stelle dann nach der Resorption kleine mit ödematösem Gewebe gefüllte Alveolen zurückbleiben, sog. celluläre Malacie. Doch handelt es sich in der Regel in den Fällen, wo man in der Gehirnsubstanz zahlreiche kleine Hohlräume sieht (état criblé), nicht um Erweichungsprocesse, sondern um Erweiterungen der perivasculären Lymphräume in Folge von Atrophie des Marks.

Die sog. weisse Erweichung (Encephalomalacia alba), welche bei Hydrocephalus internus in den an die Ventrikel angrenzenden Theilen sich findet, ist wie die ähnliche, früher erwähnte Erweichung des Ependyms cadaveröser Natur; eine echte pathologische weisse Erweichung tritt nur bei partiellem Oedem und nach Embolien auf, geht dann aber bald in eine gelbe über.

Beträchtlich ist die Zahl der regressiven Metamorphosen, welche an den einzelnen Bestandtheilen des Gehirns (und Rückenmarkes) vorkommen und meistens nur mikroskopisch erkannt werden können. Sie wurden zum Theil schon gelegentlich erwähnt. An den Ganglienzellen findet man einfache Atrophie

mit Verlust der Ausläufer; Pigmentatrophie mit beträchtlicher Zunahme des in vielen schon normal vorkommenden braunen Pigmentes; Sclerose, hyaline Degeneration, glasige Quellung, mit welchen Ausdrücken eine mit Schrumpfung, eigenthümlich starrem, glänzendem Aussehen verbundene, offenbar necrotische Veränderung bezeichnet wird; Verkalkung, welche an dem dunkelen Aussehen und der unregelmässig höckerigen Oberfläche erkannt wird und sich zu allen möglichen traumatischen, entzündlichen Ernährungsstörungen hinzugesellen kann. An den Nervenfasern ist die Markscheide viel weniger resistent, wie die Axencylinder; während diese bei allen möglichen Degenerationen oft noch lange nachweisbar sind, zerfällt jene sehr rasch und wird durch Wanderzellen, wie schon erwähnt, fortgeschafft. Uebrigens kommen auch an den Axencylindern varicöse Anschwellungen und sog. sclerotische Veränderungen vor, deren pathologische Natur aber noch nicht sicher feststeht. An den Gefässen kann eine Verfettung der Wand eintreten, ferner eine hyaline, colloide, wachsartige Quellung, deren Entstehung und Bedeutung noch zu erforschen ist, endlich eine Verkalkung, welche besonders bei alten Leuten gefunden wird und oft schon bei der Section durch das Gefühl beim vorsichtigen Ueberstreichen über die Schnittflächen erkannt werden kann.

6. Von grösseren **Parasiten** sind nur Blasenwürmer zu nennen, von denen die schon bei der Oberfläche erwähnten kleinen Cysticerken bald einzeln, bald in grösserer Zahl häufiger vorkommen, während die bis apfelgrossen und grösseren Echinococcen meist solitär und nur selten gefunden werden. Diese besitzen, wie überall, so auch hier, eine von dem Organe gelieferte bindegewebige Hülle, dann folgt eine dicke, gallertartige, dem Thier gehörige Membran, welche einen sehr deutlich geschichteten Bau besitzt und an deren Innenfläche zahlreiche weissliche Pünktchen erkannt werden, welche kleinen, die Scolices enthaltenden Cystchen entsprechen. Diese sitzen übrigens oft auch erst an der Innenfläche von Tochtercysten, welche in dem flüssigen Inhalt der Hauptcyste schwimmen. Durch Abschaben kann man die Scolices sehr leicht isoliren und in Wasser unter das Mikroskop bringen, wo man ein ähnliches Bild erhält, wie bei den Cysticerken, nur sind die Köpfe und ebenso die Hacken viel kleiner als bei jenen und ausserdem sitzen bei den

Echinococcen stets eine grössere Anzahl Scolices an einem gemeinsamen Stiel, während in jeder Cysticercusblase nur ein einziger Kopf vorhanden ist. Der Kopf, welcher oft noch in der kleinen ihm anhängenden Blase eingestülpt ist, kann oft durch leichten Druck mit dem Deckgläschen hervorgedrückt werden. Um die lamellöse Schichtung der Membran zu sehen, hat man nur nöthig, mit der Scheere einen möglichst dünnen Querschnitt zu entnehmen und denselben mit Wasser unter das Mikroskop zu bringen.

11. Untersuchung der Dura mater und der Knochen an der Basis.

Den Schluss der Section der Schädelhöhle macht die Untersuchung der Knochen des Grundes und der Seitentheile des Schädels, welcher stets eine Entfernung und Untersuchung der harten Hirnhaut mit ihren Sinus voraufgehen muss.

In Bezug auf die Dura mater gilt das von dem oberen Theile derselben Gesagte, es sei nur kurz erwähnt, dass die eiterigen Entzündungen nicht traumatischer Natur (nach Caries etc.) hier häufiger vorkommen, ebenso die gummösen und tuberculösen Entzündungen; insbesondere habe ich grössere Conglomerattuberkel öfters hier gefunden. In den Sinus transversi kommen mehr phlebitische Thrombosen (bei Caries des Felsenbeins) vor. Bei den Knochen sind, abgesehen von den Fracturen, die leicht nach Entfernung der Dura zu erkennen sind und auf welche man vornehmlich durch Blutungen zwischen Dura und Knochen aufmerksam gemacht wird, besonders die Zustände des Felsenbeins von Wichtigkeit, weil von hier aus zuweilen durch Perforation der Wand desselben bei Caries des inneren Ohres eiterige Entzündungen der Dura mater, ja selbst Gehirn-Abscesse entstehen können. Ferner ist der Clivus Blumenbachii wegen der dort vorkommenden Geschwülste (Myxochondrome) zu beachten.

Den Hirnanhang lässt man gewöhnlich in dem Türkensattel sitzen, weil er nur geringe Bedeutung hat; zuweilen aber finden sich an demselben Geschwülste, die eine genauere Untersuchung erfordern. Man muss dann womöglich schon bei der Herausnahme des Gehirns die bedeckende Dura an den Seiten des Türkensattels durchschneiden und mit der Hypophysis herausheben. Dies gelingt

dann oft leichter als bei normalen Verhältnissen, weil durch diese Tumoren schnell Knochenatrophien mit Erweiterung des „Sattels" und Schwund der Vorsprünge bewirkt werden.

12. Untersuchung des Gesichtes.

Wo es nöthig ist, die Oeffnung der inneren Theile des Gesichtes, die Untersuchung der Ohrspeicheldrüse oder des Gehörorganes vorzunehmen, da ist in der Regel der über den Kopf geführte Schnitt hinter dem Ohre bis zu dem Halse zu verlängern und von hier aus (nach subcutaner Durchschneidung des äusseren Gehörganges) die Haut nach vorne hin abzupräpariren, um dieselbe zu schonen.

a. Untersuchung der Parotis.

Bei der Parotis interessiren besonders die Entzündungen und die Geschwulstbildungen. Die einfachen Entzündungen, wie sie dem Mumps (Parotitis epidemica) zu Grunde liegen, bekommt man kaum zur Untersuchung; die Schwellung und teigige Consistenz der Drüse lässt auf eine entzündlich-ödematöse Infiltration des interstitiellen Gewebes schliessen. Was von acuten Entzündungen zur Untersuchung kommt, gehört den eiterigen Entzündungen (Parotitis apostematosa) an. Die vergrösserte Drüse zeigt ein sehr buntes Bild auf dem Durchschnitt, indem rothe, eitergelbe, röthlich graugelbe Flecken und Streifen in buntem Wechsel hervortreten. In schweren Fällen, wo sich wirkliche Abscesshöhlen gebildet haben, können kleine Drüsenabschnitte vollständig dissecirt sein, so dass sie frei in die Höhlen hineinhängen. Mikroskopisch sieht man die Eiterung besonders von den Ausführungsgängen ihren Ausgang nehmen, während das interacinöse Gewebe zunächst nur sulzig infiltrirt und an gehärteten Präparaten von Fibringerinnseln durchsetzt erscheint. Später aber ist sowohl das intra- wie das interacinöse Bindegewebe eiterig infiltrirt, während die Drüsenacini zu Grunde gehen. Der Process kann unter Bindegewebsinduration zur Heilung gelangen.

Die Geschwülste der Parotis sind auffällig häufig Mischgeschwülste aus der Bindesubstanzreihe sowohl wie dieser mit epithelialen Geschwülsten. So gibt es Enchondrome, Myxochon-

drome, Chondromyxosarcome etc., ferner Carcinome (die häufigsten von allen), Myxocarcinome und zuweilen auch Sarcocarcinome. Die sog. Cystosarcome, die sich durch den kohlähnlichen Querschnitt auszeichnen und bei denen man leicht die papillösen Wucherungen aus den Hohlräumen, welche sie mehr oder weniger ausfüllen, herausheben kann, kommen ebenfalls hier vor (s. Cystosarcoma Mammae).

In dem Ausführungsgang können sich Concremente (wesentlich aus kohlensaurem Kalk bestehend) bilden (Speichelsteine), welche dann den Gang verlegen und eine bald ampulläre, bald mehr cystische Ectasie des peripherischen Abschnittes bedingen können. Im Centrum der Steine finden sich oft Fremdkörper oder Schizomycetenhaufen. Durch abnorme Mündung des Ausführungsganges an der äusseren Haut oder der Mundschleimhaut nach Trauma oder Abscessruptur entsteht eine sog. Speichelfistel.

b. Untersuchung der Gesichtsknochen.

Wenn die Untersuchung am Gesicht sich nicht bloss auf die Weichtheile in der Nähe des Ohres zu beschränken, sondern auch auf die Kieferknochen sich zu erstrecken hat, so genügt der Längsschnitt hinter dem Ohre nicht mehr. Man verbindet denselben dann mit einem Querschnitt, der in der Furche zwischen Hals und Unterkiefer verläuft, wo er später am besten verdeckt werden kann.

Die Kieferknochen zeigen sowohl selbständige Erkrankungen, als auch Theilnahme an den Erkrankungen benachbarter Theile. In letzterer Beziehung ist z. B. schon früher die Krebserkrankung des Unterkiefers bei Lippencancroid erwähnt worden. Zu ersteren gehören zahlreiche Geschwulstbildungen, die meistens dem chirurgischen Messer verfallen, als Krebse, besonders des Oberkiefers, Fibrome ebenda, Cystoide (von Zahnkeimen ausgehend, zum Theil auch aus Fibromen hervorgegangen), ferner die Sarcome, von denen besonders die Riesenzellensarcome, hier unter dem Namen Epulis bekannt, häufiger vorkommen. Diese zeichnen sich makroskopisch oft dadurch aus, dass sie an der Luft eine bräunliche Färbung annehmen. Mikroskopisch findet man sie aus Rund- und Spindelzellen zusammengesetzt, zwischen denen oft enorm grosse, vielkernige Riesenzellen liegen, welche sich durch Zerzupfen leicht

isoliren lassen, wobei man dann meist an ihren Rändern zahlreiche kleinere oder grössere, unregelmässige Zacken und Fortsätze wahrnehmen kann. Häufig nehmen die oben genannten Geschwülste ihren Ausgang von der Highmorshöhle, die sie allmählich erfüllen und ausweiten, wodurch dann grosse Verunstaltungen im Gesicht hervorgebracht werden.

Von sonstigen Erkrankungen ist noch an die Periostitis und Necrose besonders des Unterkiefers bei Arbeitern mit phosphorhaltigen Materialien und endlich an die von den Zähnen ausgehenden entzündlichen (periostitischen) Processe (Parulis) zu erinnern.

13. Untersuchung der Nasenhöhle.

Sobald es sich bei der Untersuchung der Nasenhöhle nur um die vorderen Abschnitte der Schleimhaut handelt, genügt es, die Oberlippe vom Knochen abzulösen und dann vom knorpeligen Septum und den Seitentheilen von hier aus soviel wie möglich abzuschneiden. Eine vollständige Untersuchung der Nasenhöhle kann aber nur durch Herausnahme des Siebbeins und der an dieses sich ansetzenden Theile vorgenommen werden. Zu diesem Zwecke schlägt man mit einem Meissel etwa in der Mitte des Clivus die Schädelbasis durch und macht nun von hier aus mit einer schmalen Stichsäge nach jeder Seite einen nach aussen convexen Schnitt durch den inneren Abschnitt des Felsenbeins, die mittlere Schädelgrube, den kleinen Keilbeinflügel und die inneren Theile der Augenhöhle nach vorn bis zum Os frontis und verbindet dann durch einen queren Sägeschnitt diese beiden mit einander. Eine sehr gute Methode zur vollständigen Untersuchung der Nasenhöhle und des inneren Ohres ist von Schalle in Virchow's Archiv, Bd. 71, S. 206, genau beschrieben worden.

Viele von den Erkrankungen der Nasenhöhle kommen an der Leiche kaum zur Untersuchung, während sie der Inspection während des Lebens durch die Vervollkommnung der Beleuchtungsmethoden immer mehr zugänglich werden. Es werden deshalb hier die Blutungen (Epistaxis), die einfache und eiterige katarrhalische Entzündung (Coryza, Schnupfen) nur kurz erwähnt. Wichtig ist die Betheiligung der Nasenschleimhaut, besonders in ihrem hinteren Abschnitt, und der Schleimhaut des Nasenrachen-

aumes, welche man zugleich mit ihr an den herausgeschnittenen Präparaten zur Untersuchung gewinnt, an den Erkrankungen des Rachens und Gaumens, insbesondere an der diphtherischen Entzündung, welche hier dieselben Veränderungen, wie sie bei der Besprechung jener Theile genauer zu schildern sein werden, bewirkt. Eine besondere Aufmerksamkeit hat man neuerdings der Untersuchung der „Stinknase" (Ozaena simplex) gewidmet, als deren anatomische Grundlage man eine proliferirende (Rhinitis hypertrophica), in ihrem weiteren Verlaufe zu Schrumpfung und Atrophie der Schleimhaut und ihrer Anhänge, besonders der Bowman'schen Drüsen führende Entzündung (Rhinitis chron. atrophica foetida) erkannt hat.

Eine andere Form der Ozaena ist die scrofulös-tuberculöse. Sie kann aus einer primären Knochenaffection, welche erst secundär die Schleimhaut ergreift oder aus einer primären, erst secundär auf den Knochen fortschreitenden Schleimhautaffection hervorgehen. In der Regel ist dieselbe eine deuteropathische Affection, doch sind neuerdings auch protopathische Erkrankungen beobachtet worden. Für die Diagnose ist die Untersuchung des Nasensecretes resp. Entzündungsexsudates auf Bacillen von grösster Wichtigkeit. Beim Vorhandensein einer sonst nicht erklärlichen tuberculösen Basilarmeningitis wäre die Nasenhöhle genau auch mikroskopisch auf das Vorhandensein der Bacillen und ihrer Folgen zu untersuchen.

Von sonstigen specifischen Entzündungen sind die gummösen Affectionen sowohl der Schleimhaut als der Nasenknochen zu beachten, welche zu den bekannten Zerstörungen des Septum narium, der Nasenbeine, zu dem dadurch bedingten Einsinken der Nase in ihren hinteren Partien u. s. w. führen. Auch lupöse und lepröse Veränderungen kommen hier vor. Eine der wichtigeren specifischen Entzündungen hat an der Nasenschleimhaut ihren Hauptsitz, das ist der Rotz. Es finden sich dabei neben einer mehr oder weniger heftigen, selbst hämorrhagischen eiterigen Entzündung kleine gleichmässig gelbe Knötchen, neben diesen Geschwüre mit gelbem, speckigem Grunde und geringer Absonderung, in deren Rändern oft wieder Knötchen sitzen, durch deren Zerfall die Geschwüre sich vergrössern und untereinander confluiren. Dieselben können unter Narbenbildung heilen; zuweilen finden sich (bei Pferden)

Narben und frischere Processe auf derselben Schleimhaut. Ueber die Rotzbacillen ist schon bei der Haut (S. 44) Mittheilung gemacht worden.

Von Geschwülsten sind besonders die sog. Nasenpolypen, theils weiche Hypertrophien der Schleimhaut (Schleimpolypen), theils festere polypöse Fibrome und Fibrosarcome, welche oft von der Schädelbasis ausgehen, zu nennen. Sonst kommen auch noch andere Geschwülste aus der Bindesubstanzgruppe, Myxome, Chondrome, Osteome (besonders in den Stirnhöhlen) und endlich auch Carcinome vor, welche seltener von der Schleimhaut primär ausgehen. Letztere können auch in der Oberkieferhöhle sitzen, in welcher sie dann, ebenso wie Carcinome und andere Tumoren auch in den anderen Abtheilungen der Nasenhöhlen beträchtliche Erweiterungen durch Knochenatrophie bedingen können. In der Highmor's Höhle kommen auch cystische, durch Retention von Drüsensecret entstandene Bildungen vor, welche, wenn sie die ganze Höhle einnehmen, für den sog. Hydrops antri Highm. gehalten werden könnten, welcher dadurch entsteht, dass in Folge von Verengerung der Eingangsöffnung (z. B. durch Schleimhautschwellung) eine Retention des Schleimhautsecretes in der Höhle stattfindet. Aehnliches findet sich auch an den Stirnhöhlen. Durch Eindickung und Verkalkung von Secret oder durch Kalkablagerung um von aussen in die Nasenhöhle gelangte Fremdkörper entstehen die seltenen sog. Nasensteine, Rhinolithen.

14. Untersuchung der Augen.

Die Wichtigkeit, welche die Veränderungen der Augen nicht nur an und für sich, sondern auch in Bezug auf die Diagnosenstellung im Leben, von Tag zu Tag mehr erhalten, macht es sehr häufig wünschenswerth, wenigstens die Retina und Chorioidea anatomisch zu untersuchen. Man kann dies sehr leicht ohne die äusseren Augenhäute zu verletzen, wenn man mit Hülfe von Hammer und Meissel die obere Decke der Orbita vom Schädel her entfernt und, nachdem man auch das orbitale Fettgewebe sowie die Muskeln entfernt hat, den Bulbus am Opticus nach hinten zieht und im frontalen Meridian mit einer Scheere durchschneidet. Durch Ausstopfen der Orbita vermag man die zurückbleibende vordere

Bulbushälfte wieder in ihre gewöhnliche Lage zu bringen, so dass jede Entstellung vermieden wird. Hat man Hammer und Meissel zufällig nicht zur Hand, so kann man sich in der Regel dadurch helfen, dass man mit der Knochenscheere das Orbitaldach einschlägt und die einzelnen Bruchstücke herausschneidet.

Bei macerirten Früchten, wo man die Augen von vorn herausschneiden kann, hat Bunge gefunden, dass in den brechenden Medien eine rothe Diffusionsfärbung erst mehrere Tage nach dem Tode eintritt und dass zuerst der Glaskörper, dann erst die Linse gefärbt wird, bei welcher die Röthung von aussen nach innen allmählich fortschreitet.

a. An der Retina lassen sich die so wichtigen Veränderungen der Papille im Leben mit dem Augenspiegel besser erkennen als nach dem Tode, dagegen sieht man an dem herausgenommenen Auge sehr gut die Füllung der Gefässe, die Grösse und Menge der etwa vorhandenen Hämorrhagien, wie sie fast constant bei Endocarditis ulcerosa, ferner bei chronischer Nephritis, häufig bei Basilarmeningitis und anderen Affectionen der Organe der Schädelhöhle vorkommen, und die durch Verfettung des Gewebes entstehenden weissen Flecke, wie man sie bei der Retinitis albuminurica findet. Zur ersten mikroskopischen Untersuchung hat man bei der Durchsichtigkeit der Membran nur nöthig, die zu untersuchenden Stückchen in Wasser oder besser Humor aqueus auszubreiten.

b. In der Chorioidea interessiren den practischen Arzt am meisten die Tuberkel, welche als kleine graue, nach innen vorspringende Knötchen erscheinen, die sich ebenfalls leicht durch einfaches Ausbreiten der Haut untersuchen lassen, nachdem man vorher das Pigmentepithel abgepinselt hat. Dieses sollte schon bei der makroskopischen Untersuchung entfernt werden, da man sonst zu leicht durch kleine, helle Flecken bedingende Defecte in demselben getäuscht werden kann. Ferner kommen in der Chorioidea wie in der Retina fast constant bei der Endocarditis ulcerosa den Tuberkeln ähnliche metastatische Entzündungsherdchen vor, in deren Mitte man gewöhnlich sehr schön einen Mikrococcenhaufen sitzen sieht, den man durch Behandlung des Präparates mit Eisessig noch deutlicher hervortreten lassen kann. Ueber die sonstigen Veränderungen am Auge, die wohl nur selten bei der

Untersuchung gelangen, mögen die Handbücher der Augenheilkunde nachgesehen werden.

c. Von den anatomischen Veränderungen des Opticus ist die wichtigste die graue Atrophie, bei welcher, wie schon der Name ausdrückt, neben einer Verkleinerung, die meist in einer Richtung stärker ist, so dass der Nerv platt (bandartig) erscheint, eine Umwandelung des normalen Weiss in ein durchscheinendes Grau vorhanden ist. Die graue Degeneration kann total oder partiell sein. Uebrigens sind die Farbenerscheinungen hier oft ebenso trügerisch wie beim Rückenmark. In einigen Fällen von Blutungen an der Basis habe ich eine Ansammlung von Blut in dem Lymphraum zwischen Scheide und Nerv gesehen, wo häufiger bei entzündlichen und hydropischen Affectionen des Gehirns und seiner Häute eine nach dem Auge hin zunehmende Ectasie gefunden wird.

15. Untersuchung des Gehörorganes.

Für den Nicht-Specialisten hat die Untersuchung des inneren Ohres nur in wenigen Fällen Interesse. Sie wird so vorgenommen, dass man durch zwei Schnitte, welche sich im Türkensattel treffen und das ganze Felsenbein umgreifen, dieses heraussägt und im Schraubstocke durch einen von dem hinteren Rand des äusseren nach dem vorderen (inneren) Rand des inneren Gehörganges gerichteten Schnitt die inneren Theile sich zugänglich macht. Der angegebene Schnitt lässt das Trommelfell fast ganz intact und gestattet an der vorderen Hälfte einen Einblick in die Paukenhöhle und den äusseren Gehörgang, an der hinteren in das Vestibulum und auf die hintere Wand der Paukenhöhle mit den Fenstern u. s. w. (auch der Steigbügel bleibt in der Regel hier hängen); die Schnecke wird mitten durchgeschnitten. Der vordere Theil der Cellulae mastoideae wird gleichfalls eröffnet. Einen sehr guten Einblick in das innere Ohr erhält man durch Abtragen des Daches der Paukenhöhle, was man mit einer guten Knochenscheere, noch besser mit Meissel und Hammer leicht bewerkstelligen kann: Nach aussen von der Eminenz, welche der obere, halbcirkelförmige Canal bewirkt, wird in sagittaler Richtung mit dem Meissel eingeschlagen, ebenso perpendiculär an der vorderen Fläche des Felsenbeins, dann klappt man die Knochendecke nach innen zu um,

wodurch die Paukenhöhle blossgelegt wird. An der äusseren Seite der Höhle sieht man das Trommelfell mit Hammer und Ambos, an dem abgehobenen Theil hängt der Steigbügel. Nachdem diese Theile untersucht sind, reisst man den abgehobenen Knochen ab, und wenn man nun mit dem Meissel etwas weiter spaltet, kann man auch die Verhältnisse der Cochlea und der halbkreisförmigen Canäle in genügender Weise betrachten (Foulis)*).

Diejenige Affection, welche fast allein zur Eröffnung des inneren Ohres Veranlassung gibt, ist die von diesem ausgehende Caries, deren mögliche maligne Einwirkungen auf die Gehirnhäute und das Gehirn selbst sowie auf den Sinus transversus schon mehrmals erwähnt wurden. Je nach der Dauer und der Intensität der Affection findet man verschieden ausgedehnte Zerstörungen, Perforation des Trommelfells, cariöse Erweiterung der Paukenhöhle und des Vestibulum zu einer grossen Höhle, in welcher die Gehörknöchelchen frei lagern; oft ist ein grösserer Theil des Knochens, z. B. die ganze Schnecke mit der sie umgebenden compakten Hülle necrotisch geworden und mehr oder weniger vollständig durch demarkirende Entzündung losgelöst. Am häufigsten finden sich diese cariösen und necrotischen Zerstörungen bei scrofulösen und tuberculösen Individuen, besonders Kindern. Doch kann auch durch langdauernde Schleimhautentzündung schliesslich eine Caries erzeugt werden, deren Ursprung sich oft noch an der Umwandlung der normal ganz dünnen Schleimhaut der Paukenhöhle in eine dicke Granulationsmembran und an den in derselben angehäuften weisslichen trockenen Massen (sog. Cholesteatom), die aus verhornten und abgeschuppten Epithelzellen bestehen, erkennen lässt.

III. Untersuchung der Brust- und Bauchhöhle.

Die Untersuchung des Halses, der Brust- und Bauchhöhle wird in der Regel eingeleitet durch einen einzigen langen, vom Kinn bis zur Schambeinfuge und zwar links vom Nabel geführten Schnitt, bei dem man das Messer möglichst horizontal hält, um nicht mit

*) Genauere Angaben von Prof. Lucae findet man bei Klebs, Handbuch der patholog. Anatom. I. 12; die Schalle'sche Methode zur Section des Nasen-, Rachen- und Gehörorgans wurde schon S. 124 erwähnt.

der Spitze unbeabsichtigte Verletzungen in der Tiefe zu machen. Ein stark vorspringender Kehlkopf ist besonders leicht Verletzungen ausgesetzt. Am Jugulum, wo besonders bei mageren Leichen eine tiefe Grube sich findet, muss man sich mit Daumen und Zeigefinger der linken Hand die Haut anspannen. Am Thorax soll der erste Schnitt sofort bis zum Knochen geführt werden, an dem Abdomen dagegen nur bis in die Muskelschicht hinein. Dann fasst man unter dem Schwertfortsatz den rechten Schnittrand, zieht an ihm die Bauchhaut in die Höhe und macht vorsichtig immer tiefer dringende Schnitte, bis man an einer kleinen Stelle die Bauchhöhle eröffnet hat. Bei dem Einschneiden des Bauchfells ist darauf zu achten ob Gas (zischendes Geräusch) oder Flüssigkeit austritt. Es wird dann zuerst ein, sodann noch ein Finger eingeführt, vermittelst derselben die Bauchwand von den Eingeweiden abgezogen und zwischen beiden, Λ-förmig ausgespreizten Fingern der weitere Schnitt durch die Bauchdecken geführt. Um die Bauchwandungen nachher gut zurückklappen zu können ist es vortheilhaft, besonders bei noch bestehender Muskelstarre, den Ansatz der graden Bauchmuskeln am Becken subcutan zu durchschneiden. Einen Kreuzschnitt unterhalb des Nabels durch die Bauchhaut zu machen, ist nicht zu empfehlen, da die Wiedervereinigung schwieriger ist und aus den seitlichen Schnitten leicht Flüssigkeiten aus der Bauchhöhle hervordringen, welche dann die Leichenkleider etc. beschmutzen können. Wo derselbe aber besondere Vortheile gewähren würde, mag man ihn immerhin machen.

Bei neugeborenen Kindern müssen nun zuerst die Nabelgefässe einer genauen Untersuchung unterzogen werden, welche sich sowohl auf ihre Umgebung wie auf ihren Inhalt und ihre Wandungen zu erstrecken hat. Um recht bequem und ohne zu grosse Veränderung der Lage besonders die Arterien untersuchen zu können, lässt man am besten den Hautschnitt etwas oberhalb des Nabels in zwei divergirende Schenkel auslaufen, von denen der eine links, der andere rechts am Nabel vorbeigeht. Nachdem die Vene nebst dem Ligamentum teres untersucht und durchschnitten worden ist, kann man den durch die divergirenden Schnitte getrennten Hautlappen nach unten umschlagen und dann die Arterien etc. mit Bequemlichkeit verfolgen.

Als pathologische Veränderungen findet man hier, besonders

bei Kindern von puerperalkranken Müttern wichtige entzündliche Processe: die Arteriitis umbilicalis, wobei die Wandungen verdickt und die Lumina mit einer puriformen Masse gefüllt sind, die aber oft nur bis in die Nähe der Harnblase reicht, wo ein guter Thrombus die Lumina abschliesst, und die Thrombophlebitis und Periphlebitis umbilicalis, welche besonders wegen ihrer Beziehungen zur Pfortader und Leber wichtig sind. Bei der Besprechung dieser Theile werde ich auf diese Affectionen etwas genauer eingehen.

Hierauf wird die Bauchwand erst rechts dann links kräftig über den Rippenrand herübergezogen, dann wird die Muskulatur mit einem langen Schnitte vom Schwertfortsatz an dicht über dem Rippenbogen bis auf die Rippen durchschnitten und der Schnitt bis zur 11. Rippe nach aussen geführt. Indem man nun den Daumen der linken Hand an die Schnittfläche, die übrigen Finger auf die äussere Haut legt, zieht man diese mit sammt der Muskulatur in senkrechter Richtung kräftig von den Rippen ab und schneidet, nachdem man erst durch einen senkrechten Schnitt die vorderen Ansätze der Muskeln getrennt hat, mit flachen Schnitten das sich nun anspannende submusculäre Bindegewebe durch, indem man stets am Orte der grössten Spannung die Schnitte führt und zwar so, dass man das Messer am hinteren Ende der Klinge ansetzt und dann lang auszieht. Da es gewöhnlich nur darauf ankommt, die Grenze zwischen den knorpeligen und knöchernen Rippen frei zu haben, so genügt es, die Weichtheile bis wenig über diese Grenze hinaus abzupräpariren. Nur wenn die Brustdrüse von hinten her untersucht werden soll oder wenn schon von aussen irgendwelche weiter rückwärts gelegenen Veränderungen bemerkt wurden, kann nach Bedürfniss das Abpräpariren der Weichtheile noch weiter fortgesetzt werden. Am Halse trägt man mit der Haut nur die oberflächlichen Muskeln und den Ansatz des Sternocleidomastoideus ab, wobei man insbesondere vor einer Verletzung der grossen Halsgefässe sich zu hüten hat.

1. Untersuchung der Weichtheile.

Wie am Schädel so werden auch hier zunächst die Weichtheile untersucht.

a) Zuerst der **Panniculus adiposus,** dessen Dicke jetzt genauer als bei der äusseren Betrachtung bestimmt werden kann. Bemerkenswerth ist die Veränderung der Farbe, welche das atrophische Fett erleidet, indem dieselbe dunkler, oft orange- oder rothgelb wird. In Bezug auf die verschiedenen Erkrankungen ist bei der Haut schon das Wesentlichste mitgetheilt.

b) Dann folgen die Hals-, Brust- und Bauch-**Muskeln,** welche zuerst in Bezug auf

1. die allgemeinen Verhältnisse,

auf Grösse, Farbe und Consistenz betrachtet werden. Die Atrophie der Muskeln, welche gerade auch am Thorax die extremsten Grade zeigen kann, ist schon bei der allgemeinen Betrachtung erwähnt worden; die Farbe ist bei gesunder Muskulatur ein intensives Roth (Fleischroth), erscheint aber bei anämischen und abgezehrten Individuen in verschiedenen Nuancen blass-, selbst grauroth, während sie bei anderen Erkrankungen, z. B. Typhus umgekehrt durch ihre dunkele Röthe (Spickgansmukeln) sich auszeichnet. Gerade bei Typhus, aber auch bei anderen Affectionen, zumal solchen, bei welchen die Muskeln in starke Thätigkeit versetzt werden, tritt besonders an den Bauchmuskeln eine partielle graue durscheinende Farbe auf. Die Consistenz steht in der Regel in geradem Verhältniss zur Färbung; blasse Muskeln sind meist auch schlaff, dunkele derb. Die Schnittflächen haben zuweilen (z. B. bei Typhus) ihren feuchten Glanz mehr oder weniger eingebüsst, die Muskeln sind trocken; umgekehrt ist bei Oedem die Flüssigkeitsmenge oft sehr gross.

2. Die einzelnen Erkrankungen.

a) Hämorrhagien in den Muskeln sind häufig, in Folge von Traumen, von Application von Schröpfköpfen etc. Sehr interessant sind die in den Bauchmuskeln, besonders gern in den Rectis bei Typhus vorkommenden grösseren Blutergüsse (Haematoma recti abdominis).

b) Entzündungen. Von sog. interstitiellen Entzündungen (Myositis interstitialis) kommen sowohl acute wie chronische vor. Die acuten, eiterigen sind bald primär, dann oft traumatisch, bald secundär durch Fortleitung von benachbarten Theilen

entstanden. So an dem Thorax von der Pleura aus, an den Bauchmuskeln vom Becken u. s. w. aus. Letztere haben häufig einen jauchigen Charakter; dasselbe ist an den Halsmuskeln oft nach Tracheotomien zu beobachten. Diese Entzündungen bewirken zunächst nicht die Bildung richtiger Abscesse, sondern die Eitermassen sind in die Muskulatur infiltrirt, sie umgeben die einzelnen Muskelbündel und -fasern, welche in der Regel im Zustande der fettigen oder auch wachsartigen Degeneration sich befinden. Die chronische interstitielle Entzündung, welche mit einer fibrösen Verdickung des interstitiellen Gewebes (Myositis fibrosa) und einer consecutiven Atrophie der Muskelsubstanz einhergeht, gesellt sich oft zu verschiedenen chronischen Erkrankungen benachbarter Theile, z. B. zu Rippenaffectionen, Pleuritis, Drüsenaffectionen am Halse u. s. w. hinzu. Die Muskeln sind durch ihre derbe Consistenz und ihre röthlich-graue Farbe ausgezeichnet und man kann meist leicht schon mit blossem Auge die dicken fibrösen intermusculären Züge erkennen.

Als parenchymatöse Entzündungen (Myositis parenchymatosa) oder degenerative Entzündungen, aber auch als einfache Degenerationen werden die Veränderungen angesehen, welche am ausgezeichnetsten bei vielen Typhuskranken gefunden werden und welche einmal in einer körnigen Trübung der Muskelfasern mit Verschwinden der Querstreifung bestehen, dann in jener eigenthümlichen Degeneration, welche Zenker als wachsartige bezeichnet hat. Wie bei allen parenchymatösen Entzündungen sind die genannten Körnchen in früheren Stadien eiweissartiger Natur und verschwinden deshalb auf Zusatz von dünner Kalilauge, während sie später Fettkörnchen sind, die sich nicht mehr in Kalilauge verändern (fettige Degeneration). Bei der zweiten Form der Veränderung, deren Verhältniss zur ersten noch zweifelhaft ist und welche in das Gebiet der Coagulationsnecrosen gehören dürfte, ist die querstreifige Substanz in eine glasig durchscheinende Masse verwandelt, welche anfänglich noch eine Andeutung von Querstreifung erkennen lässt, später aber fast homogen wird und nur grössere Querrisse zeigt, an denen endlich eine vollständige Trennung der Massen geschieht, so dass im Sarcolemmschlauche nur einzelne isolirte Klumpen dieser glasigen Masse liegen. Obwohl die wachsartig oder hyalin degenerirten Theile dem Aussehen nach die

Aehnlichkeit mit amyloid degenerirten Theilen haben können, geben sie doch weder mit Jod noch mit Anilinviolett die später bei der Milz noch genauer zu beschreibende Amyloidreaction. Makroskopisch macht sich die wachsartige Veränderung durch die oben erwähnte grau durchscheinende Färbung bemerklich. In der Nähe der hyalinen Degeneration sieht man häufig eine beträchtliche Vergrösserung, auch Wucherung der Sarcolemmakerne, welche als Beginn einer regenerativen Neubildung aufgefasst werden. Zur mikroskopischen Untersuchung dieser, wie überhaupt der meisten Muskelveränderungen nimmt man mit der Scheere ein kleines Stückchen in der Richtung des Faserverlaufes ab und zerzupft dasselbe sorgfältig in Salzwasser. Um dabei möglichst einzelne Muskelfasern (Primitivfibrillenbündel) in längerer Ausdehnung zu isoliren, setzt man die Nadeln in der Mitte eines Stückchens nebeneinander an und zieht senkrecht zum Faserverlauf die gefassten Theile bis zur vollkommenen Trennung auseinander. Dann wird eine Hälfte von neuem ebenso behandelt und so fort bis man nicht mehr weiter zertheilen kann. Um die regenerativen Processe zu studiren sind Längs- und Querschnitte von gut gehärteten Muskeln nöthig. Färbung mit Pikrocarmin, worin die Muskelsubstanz gelb, die Kerne roth werden.

c) In Bezug auf die Muskelgeschwülste wird auf die Besprechung der Extremitätenmuskeln verwiesen, bei welchen dieselben häufiger vorkommen. Dagegen muss hier noch

d) der wichtigsten parasitären Muskelkrankheit gedacht werden, nämlich der Trichinose, welche gerade in den Hals- und Brustmuskeln (Zwischenrippenmuskeln) neben dem Zwerchfell ihren hauptsächlichsten Sitz hat. Alte Fälle sind sehr leicht zu diagnosticiren, weil man die verkalkten Kapseln als kleine, ovale, weisse Körperchen deutlich sieht. Wenn recht viele Thiere vorhanden sind, so sehen die Muskeln wie mit feinem weissen Sand bestreut aus. In früherer Zeit, vor der vollständigen Verkalkung, sind die Trichinenkapseln entsprechend undeutlicher zu sehen, wenngleich es bei genauem Zusehen auch dann noch oft gelingt, die nunmehr grau gefärbten ovalen Körnchen zu erkennen. Erleichtert wird das Auffinden der Kapseln, wenn man ein Stückchen Muskelfleisch zwischen zwei Objectträgern auseinanderdrückt und dann bei durchfallendem Lichte betrachtet. Nicht eingekapselte Trichinen sind

makroskopisch gar nicht zu erkennen. Bei der in der vorher angegebenen Weise vorzunehmenden mikroskopischen Untersuchung sind die Thiere leicht zu erkennen. Zum Aufsuchen derselben bedient man sich schwächerer Vergrösserungen, welche zur genaueren Untersuchung mit stärkeren vertauscht werden müssen. Die Muskeltrichinen sind kleiner als die Darmtrichinen und besitzen ein spitzes Kopf- und ein dickeres abgerundetes Schwanzende. In den ersten 14 Tagen nach ihrer Einwanderung in die Muskeln erscheinen sie noch langgestreckt innerhalb der Sarcolemmaschläuche, deren contractile Substanz zerfallen ist und deren Kerne sich in Wucherung begriffen zeigen. Nach dem 14. Tage erscheinen die Thiere innerhalb des oft schon beträchtlich verdickten Sarcolemmas spiralig aufgerollt, so dass das Sarcolemma eine spindelförmige Erweiterung zeigt; dann wird unter fortschreitender Kernvermehrung das Lumen des Sarcolemmas an den beiden Polen des Thieres durch eine bindegewebige Masse verschlossen, so dass das Thier nun in einer meist citronenförmigen Kapsel eingeschlossen liegt. Die Wandungen der Kapsel verdicken sich noch etwas und verkalken endlich von den beiden Polen aus. Häufig findet sich an beiden Enden alter Kapseln Fettgewebe, welches sich aber erst secundär hier gebildet hat. Um in ganz verkalkten Kapseln die Thiere selbst zu sehen muss man durch Salzsäure die Kalksalze auflösen. In den Kapseln bleiben die Thiere viele Jahre lang, sicherlich Jahrzehnte am Leben, wovon man sich leicht überzeugen kann, wenn man durch Druck mit dem Deckgläschen oder durch directes Zerdrücken mit den Nadeln die Kapseln öffnet und die Thiere befreit. Sie zeigen dann deutliche Bewegungen, die intensiver werden, wenn man den Objecttisch oder, falls die nöthigen Apparate fehlen, auch das ganze Mikroskop erwärmt. Wenn durch die mikroskopische Untersuchung das Vorhandensein von Trichinen überhaupt erst festgestellt werden soll, so darf man sich nicht mit einem oder wenigen Präparaten begnügen, sondern muss von den verschiedensten Stellen, vor allem aber nächst dem Zwerchfell von den Hals- und Zwischenrippenmuskeln eine grössere Anzahl von Präparaten (20—30) anfertigen und die Präparate nicht zu klein machen, da die Trichinen in den Muskeln ganz unregelmässig vertheilt sind und oft an einer Stelle dicht gedrängt liegen, während daneben eine Strecke weit gar keine vorhanden sind. Da erfahrungsgemäss in der Nähe der Sehnen die

Trichinen am zahlreichsten sitzen, so muss man möglichst solche Stellen auswählen. Da es bei diesen Untersuchungen meistens nur darauf ankommt, die An- oder Abwesenheit von Trichinen zu constatiren, so kann man sich einer etwas einfacheren Methode bedienen. Man zerzupft das herausgeschnittene, halberbsengrosse Stückchen unter Zusatz von Glycerin oder auch verdünnter Alkalilauge nur ganz grob auf dem Objectträger, legt dann einen anderen Objectträger auf und drückt damit das Fleisch auseinander, welches nun zunächst mit einer schwachen (50—70 Mal) Vergrösserung durchmustert wird.

e) Die Untersuchung der (weiblichen) **Brustdrüse** wird an der Leiche mit Schonung der äusseren Haut von hinten her vorgenommen, indem man sie der Länge nach einschneidet.

a. Allgemeines.

Je nach dem Alter der Individuen hat die weibliche Brustdrüse bekanntlich eine sehr verschiedene Grösse; sie erreicht ihre gewöhnliche Ausbildung erst mit der Pubertät und atrophirt wieder zu einer derben, fast rein bindegewebigen Masse in den climacterischen Jahren. Grössere Unterschiede bestehen noch zwischen der ruhenden und der secernirenden Drüse Erwachsener.

Die ruhende besteht zum grössten Theile aus weisslichem, sehr derbem, fibrösem Gewebe, in welches man nur spärliche, stecknadelkopfgrosse, grauröthliche Drüsenkörnchen eingestreut sieht. Schon gegen Ende der Schwangerschaft, noch mehr während der Lactation ist das Verhältniss gerade umgekehrt; die Drüse, welche auch im Ganzen vergrössert ist, hat ein grauröthliches Aussehen und eine ganz körnige Schnittfläche, wodurch sie sich in ihrem Aussehen den Speicheldrüsen nähert, nur dass die Körnchen kleiner sind als dort. Grössere Mengen fibrösen Gewebes finden sich nur in der Nähe der Warze. Schon von selbst oder auf leisen Druck treten an der Schnittfläche der thätigen Drüse zahlreiche intensiv gelbe, rahmige Tropfen hervor, welche man leicht für Eiter halten könnte, die aber nichts anderes als Colostrum sind. Unter dem Mikroskope sieht man neben zahlreichen verschieden grossen Fetttröpfchen (Milchkügelchen) eine je nach der Intensität der gelben

Färbung verschieden grosse Menge von maulbeerförmigen Fettkörnchenkugeln (Colostrumkörperchen) und Fettkörnchenzellen (mit glatter Begrenzung und erkennbarem Kern).

b. Die einzelnen Erkrankungen.

1. Bei der eiterigen Entzündung (Mastitis apostematosa), welche meistentheils auf einzelne Abschnitte der Drüse beschränkt ist, erscheint der Eiter gewöhnlich in das Bindegewebe zwischen den Acinis infiltrirt oder bildet hier grössere Abscesse, es kommen aber auch Abscedirungen nach aussen (zwischen Haut und Mamma), sowie nach innen (zwischen Muskeln und Mamma) vor. Sie wird bei Sectionen nur nebenbei gefunden und hat, wenn sie z. B. nach einer Operation in der Nachbarschaft entstanden ist, zuweilen einen jauchigen Charakter. Als Residuen eiteriger Entzündungen werden (selten) Höhlen mit bröckeligem, käseartigem Inhalte (eingedicktem und verfettetem Eiter) gefunden.

2. Chronische Entzündungen (Mastitis chronica fibrosa) documentiren sich durch eine Verdickung des Bindegewebes, in der Regel an kleineren Abschnitten der Drüse (Induration, Fibrombildung); sie können mit cystischer Ectasie von Milchgängen verbunden sein. Selten sind tuberculös-käsige Entzündungen der Mamma.

3. Am wichtigsten sind die Geschwulstbildungen in der Mamma, welche ihrer Wichtigkeit und Häufigkeit wegen kurz besprochen werden sollen, obgleich sie meistens schon während des Lebens entfernt werden.

a) Sowohl der Häufigkeit als der Wichtigkeit nach die ersten sind die Carcinome, von welchen je nach dem relativen quantitativen Verhältnisse zwischen Gerüst und Krebskörpern drei Formen unterschieden werden können, die harten, scirrhösen, die weichen, medullären und die zwischen beiden stehenden gewöhnlichen Krebse, zu denen als vierte Form der Schleim- oder Gallertkrebs hinzukommt. Ueber die makroskopische Erscheinungsweise sowie die mikroskopische Zusammensetzung im allgemeinen ist schon früher Ausführlicheres mitgetheilt; ich beschränke mich deshalb hier auf einige Besonderheiten. Gerade die Mammakrebse zeichnen sich durch die Neigung ihrer besonders in den scirrhösen Formen

sehr kleinen Zellen zu fettiger Degeneration aus, welche sich schon makroskopisch durch gelbe Flecken und netzförmige Streifen (daher Carcin. reticulatum) zu erkennen gibt. Die scirrhösen Formen sind in der Regel kleiner wie die medullären. In Folge einer narbenartigen Schrumpfung des Stromas können die Krebszellen (durch Verfettung) atrophiren (Cancer atrophicus) und auf diese Weise kann die Geschwulst gewissermassen heilen. Es gibt übrigens keine scharfen Grenzen zwischen Scirrhus und Medullarkrebs, denn erstens kann ein und derselbe Tumor im Centrum ein mehr scirrhöses, an der Peripherie ein medulläres Gewebe besitzen, dann aber können die von einem harten Krebse ausgegangenen Metastasen viel weicher sein, als der Mutterknoten selbst. Unter den weichen Krebsen hat man auch noch eine acinöse und eine tubulöse Form, erstere mit grossen rundlichen Alveolen und spärlichem Gerüst, letztere mit schmalen, schlauchförmigen Alveolen und mächtigerem Gerüst, unterschieden. Es besteht zwischen beiden wohl nur der Unterschied, dass bei letzteren die Geschwulst wesentlich im Innern von Lymphgefässen und etwas langsamer als im ersteren Fall gewachsen ist.

Für die mikroskopische Untersuchung gelten die bei der Haut mitgetheilten Vorschriften: frische Untersuchung des Saftes, Untersuchung frischer ausgepinselter oder geschüttelter Doppelmesserschnitte sowie gefärbter Schnitte von gehärteten Präparaten.

Die Mammakrebse entwickeln sich selten diffus, sondern meist in Form von Knoten, wenn auch zuweilen multipel; sie sind der Mehrzahl nach primär und einseitig, doch kommen auch secundäre Formen vor, zuweilen so, dass in der einen der primäre, in der anderen ein secundärer Krebsknoten sitzt. Von der Verbreitung der Krebse nach der Haut ist schon früher gesprochen worden; die Verbreitung nach innen (Pleura) soll später noch erwähnt werden, ebenso wie die Infection der Axillardrüsen.

Seltener kommen auch sog. Cancroide an der Mamma vor, die bald von der äusseren Haut ausgehen (Plattenepithelkrebse), bald von den Drüsenausführungsgängen (Cylinderepithelkrebse).

Den Carcinomen stehen die einfachen Hypertrophien oder reinen Adenome der Mamma nahe, weil sich Uebergänge zwischen beiden finden. Diese Geschwülste treten meist in Form von um-

schriebenen Knoten auf und zeigen eine Zusammensetzung aus typischem acinösem Drüsengewebe.

b) Nächst den Carcinomen sind die Sarcome von Wichtigkeit, welche an Grösse jene in der Regel übertreffen. Es gibt sowohl spindelzellige wie rundzellige, welche sehr häufig eine eigenthümliche Beziehung zu dem Drüsenparenchym zeigen. Es erscheint nämlich der Durchschnitt nicht homogen oder faserig, wie gewöhnlich bei den Sarcomen, sondern man sieht eigenthümlich gefaltete, von Spalten unterbrochene Massen, die wie der Durchschnitt eines Kohlkopfes erscheinen. Bei genauerer Untersuchung lassen sich einzelne papillöse oder warzige Geschwulstmassen unterscheiden, welche in eine glattwandige Cyste hineinragen und deren Lumen bis auf einen kleinen Spalt erfüllen. Durch Hervorziehen dieser Massen kann man sich die Cyste, welche man ohne dies kaum erkennt, zur Anschauung bringen. Macht man Schnitte (schon solche mit dem Doppelmesser genügen), so erkennt man auch im Kleinen dasselbe, was eben im Grossen beschrieben wurde: in die Drüsengänge ragen kleine warzige oder papillöse Wucherungen hinein und weiten dieselbe aus. Die Oberfläche aller dieser Wucherungen ist mit Cylinderepithel bekleidet, welches naturgemäss aus einer Wucherung des ursprünglichen Epithels hervorgegangen sein muss. Diese Form des sog. Cystosarcoma proliferum (auch wohl Adenosarcoma cysticum genannt) zeigt häufig Combinationen des Sarcomgewebes mit anderen Gewebsformen besonders dem Schleimgewebe, wodurch die Myxosarcome gebildet werden. Endlich können auch

c) Fibrome in derselben Weise auftreten (Cystofibrome), nur sind die durch sie gebildeten Knoten häufig kleiner. Sie sind an ihrer derben Consistenz und ihrem eigenthümlich streifigen Aussehen sowie an ihrer mikroskopischen Zusammensetzung leicht zu erkennen. Ausserdem kommen Fibrome auch in Gestalt umschriebener fester Knoten vor und gerade diese Formen stehen zu der interstitiellen fibrösen Mastitis in Beziehung.

d) Andere Geschwülste kommen sehr selten vor, mit Ausnahme der lipomatösen Hyperplasie des mammalen Fettgewebes, welche sowohl für sich allein als auch secundär neben Carcinomen, besonders den atrophischen, beobachtet wird.

Wegen der Häufigkeit, mit welcher die axill[redacted]

drüsen an den Erkrankungen der Mamma, besonders den carcinomatösen Neubildungen sich betheiligen, kann man diese in geeigneten Fällen gleich hier mituntersuchen. Man erreicht sie am leichtesten durch einen in der Richtung des Armes in der Achselhöhle geführten Schnitt, doch kann man auch, wenn man einen neuen Schnitt vermeiden will, durch noch weiteres Abpräpariren der Haut (besonders auch über der Clavicula) von vorn her zu ihnen gelangen. Bei carcinomatöser Infection sind sie mehr oder weniger vergrössert und entweder ganz oder theilweise in eine Krebsmilch liefernde Geschwulstmasse verwandelt.

2. Inspection der Bauchhöhle.

Nachdem die Untersuchung der Weichtheile beendet ist, wird die Haut nach beiden Seiten manschettenförmig umgeschlagen, worauf man das künftige Arbeitsfeld vollständig übersieht. Wenn nicht besondere Veranlassungen (z. B. bei Gerichtsärzten die Vermuthung der Todesursache in der Bauchhöhle) dazu bestimmen, zuerst diese zu untersuchen, so folgt zwar im regelmässigen Gange die weitere Eröffnung der Brusthöhle, doch hat man unter allen Umständen vorher die allgemeinen Verhältnisse der Bauchhöhle und zwar die Lage und die Färbung, insbesondere den Blutgehalt der vorliegenden Baucheingeweide, sowie einen etwa vorhandenen abnormen Inhalt zu untersuchen, weil durch die Section der Brusthöhle die Lage der Bauchorgane verändert und durch mögliches Beschmutzen und Hineindringen von Flüssigkeit auch die übrigen Verhältnisse modificirt werden können. Den Schluss bildet die Untersuchung des Zwerchfellstandes.

a. Die Lage der Organe in der Bauchhöhle.

In Bezug auf die Lage der Bauchorgane ist besonders auf diejenige des Magens und der Leber zu achten, da sie am meisten bei dem weiteren Fortgange der Section alterirt wird. Bei der Leber hat man sowohl die Lage des linken scharfen Randes, der für gewöhnlich bis ins linke Hypochondrium, unter pathologischen Verhältnissen aber weit unter die Rippen bis über die Milz hin reichen kann, als auch besonders das Verhältniss des vorderen Randes zum Rippenrand an den verschiedenen topographischen Längslinien zu bestimmen. In der Regel reicht derselbe bis zum

Rippenrand, häufiger noch (in der Mammillarlinie) 2—5 Ctm. über denselben hervor. In Rücksicht auf das gegenseitige Verhältniss von Leber und Magen sei daran erinnert, dass der Pylorus des letzteren vom linken Leberlappen gewöhnlich verdeckt wird. Die Lageveränderungen, welche der Magen durch krankhafte Veränderungen erleidet, werden bei Besprechung dieser noch erwähnt werden.

Sehr vielfache Lageveränderungen, welche aber in ihrer Wichtigkeit sehr differiren, zeigt der Darm. Ganz gewöhnlich ist eine Verlagerung aller oder vieler Dünndarmschlingen, die bald im kleinen Becken, bald in der rechten oder linken Bauchseite zusammenliegen; sehr häufig auch eine schlingenförmige Abwärtsbiegung des Quercolon, selbst bis zum Becken hin, oder ein Vorragen der Flexura iliaca bis in die rechte Bauchseite oder gar bis zur Leber hin (bei sehr langem Mesocolon).

Wichtiger sind die Lageveränderungen, welche kleinere oder grössere Theile des Darmes (besonders Dünndarmes) dadurch erleiden, dass sie in Ausstülpungen des Bauchfells geraten, die sog. Hernien, Darmbrüche. Die häufigste Form derselben, insbesondere bei Männern, sind die Leistenhernien (Hern. inguinales), von denen man gewöhnlich eine äussere und eine innere unterscheidet. Bei den äusseren oder indirecten liegen die Darmschlingen im Leistenkanal, bei den inneren oder directen gehen sie direct in die Bauchwand hinein. Anatomisch unterscheiden sie sich am einfachsten durch ihr Verhalten zur Art. epigastrica inf., indem die ersteren nach aussen, die letzteren nach innen von derselben gelegen sind. Wenn der Bruchsack der äusseren Leistenhernien im Leistenkanal endet, so ist es eine H. funiculi spermatici, reicht er bis in's Scrotum: H. scrotalis, ist der ganze Proc. vaginalis offen, so dass der Hoden das Ende des Sackes bildet: H. testicularis, gewöhnlich H. congenita genannt. Neben Darmschlingen kann sich auch ein Stück Netz im Bruchsacke befinden (Darm-Netzbruch) oder auch letzteres allein (Netzbruch, H. omentalis).

Alle übrigen Brüche sind viel seltener. Es sind: die bei Frauen häufiger als bei Männern vorkommenden Schenkelbrüche (H. femorales), welche unter dem Poupart'schen Bande liegen und deren Bruchsack sich in der Scheide der Schenkelgefässe ausstülpt.

Die H. foraminis ovalis, H. ischiadica, H. lineae albae, H. umbilicalis genügt es zu nennen. Es liegen in diesen, besonders in letzterer häufig auch noch andere Organe (Leber etc.). Die sog. H. diaphragmatica ist häufig gar keine eigentliche Hernie, sondern es sind Bauchorgane, ohne von Peritoneum bedeckt zu sein, durch eine Oeffnung im Zwerchfell in eine oder die andere Pleurahöhle prolabirt. Rechts wird das Loch meist durch die Leber verschlossen, von der dann oft nur ein Theil warzig in die Pleurahöhle vorspringt, links dagegen treten ausser Darmschlingen oft noch Magen, Milz etc. in die Pleurahöhle ein. Die Oeffnungen können traumatisch entstanden oder angeboren sein (H. diaphragm. congenita). Da durch diese meistens sofortiger Tod der Kinder (durch Erstickung) bedingt wird, so könnten sie unter Umständen von gerichtlicher Bedeutung werden.

Es bleiben nun noch eine Anzahl Lageveränderungen des Darmes zu erwähnen, welche von der höchsten Wichtigkeit für das Leben sein und die hauptsächlichste anatomische Todesursache darstellen können, nämlich die Axendrehungen und die Einstülpungen.

Die Axendrehungen (Volvulus) finden sich entweder am Dünndarm, wo dann meistens ein sehr langes Mesenterium vorhanden ist, oder an der Flexura iliaca, besonders wenn bei grosser Länge des Mesocolons die beiden Schenkel der Schlinge nahe bei einander an der Bauchwand befestigt sind. Unter Einstülpung (Invagination, Intussusception) versteht man jenen Zustand, wo ein oberer Darmtheil (meist Dünndarm) in einen unteren (meist Dickdarm) so eingestülpt ist, dass man auf dem Durchschnitt drei Darmwandungen findet, von denen die äussere und mittlere mit der Schleimhaut, die mittlere und innere mit der Serosa aneinanderstossen. Mit dem Darme ist natürlich auch der betreffende Theil des Mesenteriums mit eingestülpt, welches dadurch ganz straff angespannt ist. In frischen Fällen kann man durch einen Zug an diesem die Einstülpung wieder aufheben, nach längerem Bestehen gelingt dies aber wegen der bereits eingetretenen Verwachsungen der einzelnen Wandungsabschnitte untereinander nicht mehr. Es haben nicht alle Invaginationen eine pathologische Bedeutung, vielmehr findet man relativ häufig, besonders bei Kindern, einzelne oder multiple Invaginationen, welche sich durch ihre geringe Ausdehnung, sowie durch den Mangel jeglicher secundären Veränderung,

selbst der Hyperämie, als in der Agone entstandene erweisen. Ihre Anwesenheit lässt auf heftige aber ungeordnete peristaltische Bewegungen vor und bei dem Tode schliessen.

Die meisten der bisher genannten Lageveränderungen des Darmes sind wichtig wegen der damit möglicherweise verbundenen Beeinträchtigung des Darmlumens. Diese kann auch noch durch andere seltene Lageanomalien bewirkt werden, wenn z. B. Darmschlingen sich in inneren Peritonealausstülpungen (Bursa omentalis, Fossa duodeno-jejunalis, F. subcoecalis, F. intersigmoidea) oder in Löchern im Netze oder Mesenterium oder zwischen peritonitischen Adhäsionen u. s. w. eingeklemmt haben. Man muss in allen Fällen, wo Einklemmungserscheinungen während des Lebens bestanden, sehr sorgfältig und zugleich vorsichtig den Darm in Bezug auf seine Lagerung untersuchen, da die Ursachen der Einklemmung oft nur schwer aufzufinden sind.

Zum Schlusse dieser Betrachtungen sei auch noch des seltenen Befundes des sogenannten Situs inversus gedacht, wobei die Lage sämmtlicher Organe dem Spiegelbilde der normalen entspricht.

b. Die Farbe und der Blutgehalt der vorliegenden Theile.

Die Farbe der vorliegenden Theile der Bauchhöhle ist im wesentlichen bedingt durch den Blutgehalt derselben. Um die sämmtlichen Dünndarmschlingen von allen Seiten betrachten zu können, ist es nöthig, sie aus dem kleinen Becken herauszuheben. Es geschieht dies am besten in der Weise, dass man mit der rechten Hand, ihre Innenfläche der Beckenwand zugekehrt, vor dem Cöcum in die Beckenhöhle eingeht, während der Daumen oben, rechts neben der Wurzel des Mesenteriums liegen bleibt; darauf bringt man die zusammengelegten 4 Finger, vor dem Mastdarme und hinter den Darmschlingen hergehend, auf die linke Seite der Wirbelsäule und schiebt nun die ganze Hand auf der Wirbelsäule nach aufwärts bis man das gesammte Mesenterium an seiner Wurzel in die Gabel zwischen Daumen und den übrigen Fingern fest gefasst hat, worauf man dann das gesammte Convolut der Dünndarmschlingen aus dem kleinen Becken herausheben und nach jeder beliebigen Richtung hin drehen und sich zur Anschauung bringen kann.

An den tiefstgelegenen Schlingen ist in der Regel eine je nach dem allgemeinen Blutgehalte verschieden intensive und ausgedehnte, meist bläuliche, hypostatische Färbung zu bemerken.

Besonders zu beachten ist das Vorhandensein einer stärkeren Röthung an denjenigen Stellen, wo die einzelnen Darmschlingen aneinanderstossen, da sie, wenn sie in grösserer Ausdehnung vorhanden ist, auf frische allgemeine Peritonitis hindeutet.

c. Abnormer Inhalt der Bauchhöhle.

Es ist die Entfernung der Darmschlingen aus dem kleinen Becken auch nöthig, weil etwa in der Bauchhöhle vorhandener abnormer Inhalt sich gerade in der kleinen Beckenhöhle zu sammeln pflegt. Doch muss man auch die übrigen Recessus, so besonders an den beiden Hypochondrien daraufhin nachsehen.

Abnormer Inhalt wird nach Menge (wenn ihr grössere Wichtigkeit zukommt, durch Ausmaass) nach Farbe (hellgelb, icterisch, röthlich, milchig, bräunlich etc.), nach Consistenz (wässerig, dickflüssig, breiig, fest etc.) und nach den Mischungsverhältnissen (klar, mit grossen oder kleinen Flocken, mit Blutungen etc.) bestimmt.

1. Normal sind nur wenige Tropfen Flüssigkeit in der Bauchhöhle vorhanden. Eine grössere Anhäufung von wässeriger Flüssigkeit bedingt das Hydroperitoneum, auch Hydrops peritonei, H. ascites. Sehr wichtig ist die Differentialdiagnose zwischen einfachem serösem Transsudate (einfachem Hydrops) und entzündlichem serösem oder serös-fibrinösem Exsudate (entzündlichem Hydrops). Wenn das Exsudat eiterig ist oder grössere Mengen von Fibrin enthält, dann ist die Unterscheidung leicht, denn Transsudate enthalten weder Eiter noch auch der Regel nach Fibrin; die Schwierigkeit ist nur bei jenen Formen vorhanden, wo man kleine Flöckchen in einer sonst klaren wässerigen Flüssigkeit schwimmen sieht. Es wird sich in solchem Falle darum handeln, ob diese Flöckchen Fibrin oder bloss abgelöste Endothelfetzen sind, welche natürlich auch in Transsudaten vorkommen. Die Fibrinflocken sind in der Regel grösser und besonders auch dicker, ferner mehr oder weniger undurchsichtig und von grauweisser Farbe; die Endothelflöckchen dagegen sind dünn, schleierartig, grau durchscheinend und oft erst recht deutlich zu sehen, wenn man bei durchfallendem Lichte die in einem engen Glase befindliche

lüssigkeit durch einen vorgehaltenen Finger leicht beschattet. Bei er mikroskopischen Untersuchung zeigen sich die erstgenannten locken aus feinsten Fäserchen, die in Essigsäure stark aufquellen, usammengesetzt, die letzteren zeigen zu einer dünnen Membran neinandergelegte platte Zellen mit grossem Kern und Kernkörperhen und häufig mit zahlreichen glänzenden Fettkörnchen versehen. Die sicherste Entscheidung der Frage, ob einfacher oder entzündcher Hydrops vorliegt, kann durch die chemische Untersuchung er Flüssigkeit herbeigeführt werden. Ein Eiweissgehalt bis zu ,5 pCt. spricht für einfachen, ein höherer für entzündlichen Hydrops.

Die Ursachen für den einfachen Hydrops ascites sind bald llgemeine, so dass der Ascites nur eine Theilerscheinung eines llgemeinen Hydrops ist, bald locale, nämlich Behinderungen irgend elcher Art (Lebercirrhose, Pfortadercompression etc.) in dem Pfortderkreislauf. Der entzündliche Hydrops ist natürlich das Product iner Peritonitis.

Zuweilen ist die Ascitesflüssigkeit mehr oder weniger milchig etrübt und opalescirend. Dies rührt meistens von beigemischten 'ettkörnchen her, welche entweder durch chylösen Erguss nach 'raumen oder in Folge von Zerreissung von Chylusgefässen durch tauung dahin gelangt sind (chylöser Ascites) oder von verttteten Zellen herstammen (Ascites adiposus). Letzteres kommt ei einfacher chronischer (verfettete Endothelien) und bei krebsiger 'eritonitis (verfettete Krebszellen) vor. Bei der letzteren Affection ndet man der Peritonealflüssigkeit auch noch weniger veränderte rebszellen beigemischt, welche man nach der weiter unten angegebenen Methode der Untersuchung zugänglich macht. Um die von Quincke angegebene Eigenschaft der Krebszellen, dass sie im Gegenatze zu den Endothelien oft Glycogen enthalten, für die Diagnose nutzar zu machen, bringt man ein Deckglastrockenpräparat mit einem 'ropfen Jodgummi auf einen Objectträger: Glycogen wird braun.

2. Eiterige Exsudate werden an ihrer gelben Farbe und ihrer üssigen Beschaffenheit erkannt; eiterig-fibrinöse enthalten um o mehr Eiter, je gelber und weicher die in der Regel in Form von läuten auf der Peritonealoberfläche liegenden Massen sind. Jauhige und fäculente Exsudate machen sich durch ihren Geruch nd ihre schmutzig bräunliche oder graue Farbe kenntlich. Die tzteren enthalten zahlreiche Bacterien und eventuell Kothbestand-

theile; in dem Exsudate der puerperalen Peritonitis fehlen niemals zahlreiche oft sehr lange, rosenkranzförmige Ketten von Mikrococcen, welche keine Eigenbewegungen zeigen: die Eiterkörperchen sind vielfach in fettiger Degeneration begriffen.

Die mikroskopische Untersuchung kann sehr einfach ausgeführt werden, indem man ein Tröpfchen Exsudat auf den Objectträger bringt; zum Nachweis der Organismen kann man das Tröpfchen mit dünner Kalilauge versetzen. Besser ist aber zu diesem Zweck in der bekannten Weise Trockenpräparate anzufertigen und diese mit basischen Anilinfarben zu färben. Wenn in dem entzündlichen Exsudate nur wenige Eiterkörperchen oder sonstige körperlichen Elemente vorhanden sind, was man meistens an der stärkeren oder geringeren Trübung der Flüssigkeit erkennt, so bringt man etwas davon in ein Spitzglas und lässt es eine Zeit lang ruhig stehen. Es werden sich nun die körperlichen Elemente zu Boden senken (sedimentiren), worauf man sie mit einer zugespitzten Glasröhre in der Weise herausholt, dass man die Röhre beim Eintauchen in die Flüssigkeit mit einem Finger oben fest verschliesst, dann, wenn die Spitze bis zum Boden des Glases gekommen ist, öffnet, worauf der Bodensatz in der Röhre aufsteigt. Wenn man genug davon aufgefangen hat, verschliesst man die Röhre wieder mit dem Finger und zieht sie so heraus. — Sollte der Eiter zu dicklich sein, so ist es besser, ihn behufs der Untersuchung mit indifferenter Kochsalzlösung entsprechend zu verdünnen. Bei der frischen Untersuchung hat es nur Nachtheil, wenn die Eiterkörperchen oder andere Elemente zu dicht bei einander liegen oder sich gar gegenseitig überdecken. Man nehme deshalb auch den zu untersuchenden Tropfen nicht zu gross, weil sonst die in ihm enthaltenen körperlichen Elemente hin und her schwimmen, sich übereinanderlegen u. s. w. Der Tropfen sei gerade so gross, dass er den capillaren Raum zwischen dem Objectträger und dem gut aufliegenden Deckgläschen bis zum Rande erfüllt.

3. Die rothe Farbe einer Flüssigkeit kann von Blutkörperchen oder von Blutfarbstoff herrühren. Sehr einfach ist ja die Entscheidung durch die mikroskopische Untersuchung zu geben, aber es gibt auch makroskopische Anhaltspunkte. Eine ganz gleichmässige rothe Färbung und der Mangel auch der kleinsten Gerinnsel spricht für diffundirten Blutfarbstoff, um so mehr, wenn bei ruhigem

Stehen die Farbe sich nicht ändert, da Blutkörperchen sich in solchem Falle immer am Boden anhäufen, wodurch die Intensität der Färbung von unten nach oben abnimmt.

Hämorrhagischer Inhalt in der Bauchhöhle kann von nicht entzündlichen und von entzündlichen Hämorrhagien herrühren. Die nicht entzündlichen (Haematoperitoneum) sind in der Mehrzahl der Fälle auf Traumen zu beziehen, doch können in seltenen Fällen auch andere Ursachen, z. B. spontane Milzrupturen vorliegen. Stammt das Blut von einer Entzündung her, sind also blutige Exsudate vorhanden, so kann man von vornherein immer auf einen längeren Bestand der Entzündung und besonders auf recurrirende Formen derselben oder auf Entzündungen, welche mit Tuberkel- oder Carcinombildung complicirt sind (sog. tuberculöse und carcinomatöse Entzündungen), schliessen.

4. Eine besondere Aufmerksamkeit erfordern jene Fälle, wo unverdaute Speisereste in der Bauchhöhle gefunden werden. Es muss dann sofort mit grosser Vorsicht untersucht werden, ob die Magenwandungen durch einen geschwürigen Process oder durch eine (postmortale) Erweichung des Fundus (Gastromalacie) perforirt worden sind.

5. Als freie Körper findet man in der Bauchhöhle zuweilen kleine Lipome, Fibrome oder Chondrome, welche meistens von der Darmoberfläche abgerissen sind (Appendices epiploicae), ferner (bei Perforationen) gelegentlich Eingeweidewürmer, besonders Ascaris lumbricoides etc.

Zum Schlusse dieser Betrachtungen über den Inhalt der Bauchhöhle (und aller serösen Höhlen) sei noch des eigenthümlichen schlüpfrigen Gefühles gedacht, welches der immer vorhandene geringe flüssige Ueberzug des Peritoneums in Folge von Eindickung des Blutes (am deutlichsten bei Cholera) darbietet und welches von dem grossen Eiweissgehalt der Flüssigkeit herrührt, der es auch bewirkt, dass beim Zerreiben derselben zwischen den Fingern Schaum entsteht.

d. Zwerchfellstand.

Die vorläufige Untersuchung der Bauchhöhle schliesst mit der Bestimmung des Standes des Zwerchfells, welche in der Weise vorgenommen wird, dass man die rechte Hand mit der Innenfläche

nach aussen unter den betreffenden Rippenbogen einführt, sie bis zur höchsten Spitze des Zwerchfells hinaufbringt und dann mit den Fingerspitzen die entsprechende Stelle der Thoraxwand, die man von aussen leicht bestimmen kann, berührt. Der normale Stand entspricht in der der Ansatzstelle der Rippenknorpel entsprechenden Linie, an der, um vergleichbare Resultate zu erhalten, womöglich alle Messungen vorgenommen werden sollten, rechts (wegen des Andrängens der Leber) der 4. Rippe oder dem 4. Intercostalraum, links der 5. Rippe. Durch starke Vermehrung des Inhaltes der Bauchhöhle kann die Kuppe des Zwerchfells, besonders rechts, bis zur 2. Rippe und selbst noch höher hinaufrücken, während umgekehrt durch Inhaltsvermehrung der Brusthöhle sein Stand vertieft wird, die Wölbung sich abflacht, ja sogar umgekehrt wird, so dass das Zwerchfell unter dem Rippenrande mit convexer Kuppe vorragt. Es lässt sich nicht immer mit Sicherheit bestimmen, ob die Volumszunahme durch Vergrösserung der Lunge oder durch abnormen Inhalt in dem Pleuraraume bedingt ist, doch lässt häufig die deutlich wahrnehmbare Fluctuation auf flüssigen Inhalt im Pleuraraume schliessen. Ein Tieferdrängen des Zwerchfells durch Herz- und Herzbeutelerkrankungen lässt sich meistens an der Localisation der grössten Veränderung erkennen.

Bei Neugeborenen entspricht der Zwerchfellstand, wenn sie noch nicht geathmet haben, im Mittel rechts der 4., links der 5. Rippe oder dem 4. Intercostalraume nach vollständiger Ausdehnung der Lungen aber rechts der 5.—6., links der 6. Rippe.

a. Section der Brusthöhle.

Bevor die Eröffnung des Brustkorbes vorgenommen wird, muss derselbe von aussen untersucht werden.

1. Aeussere Untersuchung des Brustkorbes.

a) Zuerst werden die allgemeinen Verhältnisse betrachtet. Die Ausdehnung kann durch verschiedene Affectionen verändert werden, bald im ganzen, bald nur auf einer Seite oder an einzelnen Theilen. Eine Erweiterung im ganzen trifft man z. B. bei Emphysem,

während durch einseitiges Empyem oder durch Pyopneumothorax auch eine einseitige Erweiterung bedingt sein kann. Umgekehrt findet man bei chronischer Lungenphthise den Thorax im ganzen verschmälert, besonders aber an der Spitze, wo die Clavicula sehr stark vorspringt. Eine einseitige Verschmälerung, selbst Einbiegung bleibt nach chronischer Pleuritis, besonders nach geheiltem Empyem etc. häufig zurück. Sehr eigenthümlich und charakteristisch ist die als Pectus carinatum s. gallinaceum (Hühnerbrust) bezeichnete Veränderung, welche darin besteht, dass das Brustbein stark vorspringt, während die Rippen an der Grenze von Knorpel und Knochen muldenförmige Einbiegung zeigen. In den meisten Fällen und bei Kindern immer rührt diese Verunstaltung von der Rachitis her, bei Erwachsenen kann sie in ähnlicher Weise durch Osteomalacie bedingt sein.

b) Die einzelnen Knochen anlangend, so sind

1. am Brustbeine neben mehr oder weniger tiefen Einbiegungen und Einknickungen, die durch Verbiegung des ganzen Skeletts oder auch zuweilen durch die Beschäftigung (Schuster etc.) oder durch Wachsthumsanomalien (Trichterbrust) herbeigeführt sind, von aussen nur noch angeborene Spaltbildungen zu bemerken, die bald in wirklichen Fissuren (Fissura sterni), häufiger in kleinen runden Knochendefecten bestehen, welche selbst zu mehreren in der Mittellinie vorhanden sein können. Sehr häufig ist eine Spaltung und dadurch Verdoppelung oder eine Durchlöcherung des Proc. xiphoides.

b. An den Rippen sieht man ebenfalls nicht selten angeborene Verdoppelungen, welche bald den Knorpel allein, bald Knochen und Knorpel betreffen, häufig so, dass der Knochen sich gabelig theilt, die Knorpel aber wieder zu einem einzigen sich vereinigen. Sowohl an den Knorpeln wie an den Knochen kommen homologe Neubildungen vor (Ecchondrosen und Exostosen), durch welche benachbarte Rippen fest oder in Form eines Gelenkes miteinander verbunden werden können. Dies ist häufig nach Brüchen der Fall. Bemerkenswerth ist, dass Knorpelbrüche durch knöchernen oder fibrösen Callus heilen.

2. Eröffnung der Brustkorbes.

Nun kann zur Eröffnung der vorderen Thoraxwand geschritten werden. Zu diesem Zwecke werden die Rippenknorpel wenige Millimeter nach innen von ihren Ansatzstellen an die knöchernen Rippen mit einem starken Messer (Knorpelmesser) durchschnitten, wobei dieses, um das Eindringen der Spitze in die Lunge oder das Herz zu vermeiden, möglichst parallel der Oberfläche zu führen ist, sodass es nach dem Durchschneiden einer Rippe immer von der folgenden aufgefangen wird. Wenn Verdacht auf einen Pneumothorax vorhanden ist, muss bei dem ersten Einschnitt in jede Pleurahöhle auf etwa hervorströmendes Gas geachtet werden. Ein vorgehaltenes brennendes Streichholz erleichtert oft die Erkennung, besonders aber die Demonstration für Zusehende, da es beim Austritt von Gas auflodert und selbst ausgeblasen wird. Ausserdem kann man auch die Eröffnung unter Wasser vornehmen, welches man in eine an einem Zwischenrippenraum durch Fingerdruck erzeugte Vertiefung giesst.

Bei Verkalkung der Knorpel, welche am häufigsten an der 1. Rippe sich findet, ist es vorzuziehen, die knöchernen Rippen nach aussen von den Ansatzstellen der Knorpel mit einer Knochenscheere zu durchtrennen.

Sodann wird jederseits das Schlüsselbein vom Handgriffe des Brustbeins durch halbmondförmig (mit nach innen gerichteter Convexität) geführte verticale Schnitte getrennt, wobei man zuletzt, um einen nach unten und innen gerichteten Fortsatz des clavicularen Gelenkendes zu umgehen, den Messergriff etwas nach oben hin senken muss. Es erübrigt dann noch, die 1. Rippe, deren Knorpel wegen der grösseren Breite des Handgriffs etwas weiter nach aussen liegt als derjenige der übrigen Rippen, sei es mit dem Messer, sei es, bei der sehr häufigen Verknöcherung, mit der Scheere zu durchschneiden. Das Messer wird im ersten Intercostalraume senkrecht an den unteren Rand der Rippe angesetzt und diese dann in der Richtung von unten und aussen nach oben und innen durch Senkung des Messergriffs gelöst, wobei die grösste Vorsicht zur Vermeidung einer Verletzung der dicht darunter gelegenen Gefässe anzuwenden ist.

Alsdann wird das Zwerchfell, soweit es zwischen den End-

punkten der genannten Schnittlinien angeheftet ist, dicht an den falschen Rippen und dem Schwertfortsatze abgetrennt, das Brustbein nach aufwärts geschlagen und das Mittelfell immer dicht an dem Knochen (um jede Verletzung des Herzbeutels und der grossen Gefässe zu vermeiden) durch quere Schnitte abgelöst. Sollte bei diesen verschiedenen Manipulationen doch eine Verletzung von grösseren Gefässen stattgefunden haben, so ist sofort eine Unterbindung oder doch wenigstens ein Abschluss derselben durch einen Schwamm vorzunehmen, damit das ausfliessende Blut nicht in die Brustfellsäcke trete und später das Urtheil trübe.

3. Untersuchung der Knochen von innen.

Die Untersuchung des Sternums und der Rippen in ihrem vorderen Abschnitte kann nun auch von der Innenseite her bewerkstelligt werden.

a) Die hauptsächlichsten am Sternum vorkommenden Veränderungen sind Caries, am häufigsten tuberculöse, oft durch verkäste mediastinale Lymphdrüsen hervorgerufen, ferner Usur (fibröse Atrophie), die durch andrängende Aneurysmen verursacht wird und sogar bis zur Perforation fortschreiten kann; selten sind Brüche des Brustbeins. Das Mark des Sternums, welches man sich auf einem Längsschnitte zur Ansicht bringen kann, ist auch im Alter noch theilweise rothes lymphoides Knochenmark und zeigt gelegentlich leukämische und anämische Veränderungen, Tuberkelbildungen u. s. w., welche sich nicht von den bei den Extremitätenknochen zu besprechenden Affectionen unterscheiden, aber besser der Untersuchung zugänglich sind.

b) Die Rippen zeigen an ihren Verknöcherungszonen bei rachitischen Kindern beträchtliche, fast kugelige Anschwellungen (geringere nach aussen, stärkere nach innen), welche in ihrer Aufeinanderfolge an den verschiedenen Rippen den sog. rachitischen Rosenkranz darstellen. Auf einem Längsschnitte durch die Anschwellung erscheint der normale milchweisse hyaline Knorpel in ein durchscheinendes graues und weiches Gewebe verwandelt, welches die Hauptmasse der Anschwellung bildet; dicht am Knochen ist statt der normalen geraden, schmalen, breiten Linie ein breiterer, unregelmässig zackiger, weisser Streifen zu bemerken. An den

anzufertigenden mikroskopischen Längsschnitten (in Kochsalz- oder noch besser in Jodlösung [auch Jodgummi] zu legen) sieht man die normale Wucherung der Knorpelzellen excessiv vermehrt und zugleich die Zellen wie die Intercellularsubstanz durchscheinender, wie gequollen; die schmale, ganz gerade verlaufende normale Verkalkungszone zwischen der Wucherungszone und dem Knochen ist in eine breite, mit unregelmässigen Zacken in den Knorpel vorspringende, oft unvollständig verkalkte Schicht verwandelt, vorausgesetzt, dass überhaupt Kalksalze abgelagert worden sind. Zahlreiche abnorme Markräume mit Gefässen dringen ebenfalls aus den Markräumen des Knochens weit in den Knorpel vor. In den mit Jod behandelten Präparaten zeigt die eintretende braune Färbung einen starken Glycogengehalt vieler Zellen an.

Auch an den Rippen findet man wie am Sternum cariöse Processe, häufig von Entzündungen der Pleura ausgehend, in Bezug auf welche auf das bei den Extremitäten Gesagte verwiesen wird.

Sehr leicht kann man sich von den Rippen zur mikroskopischen Untersuchung (bei Leukämie, Anämie etc.) Marksaft verschaffen, indem man ein Stück Rippe im Schraubstock so lange quetscht, bis der röthliche Saft an dem einen Schnittende hervortritt.

Ganz kurz will ich noch der Altersveränderungen der Rippenknorpel Erwähnung thun, weil dieselben sich sehr leicht an frischen Schnittpräparaten mikroskopisch untersuchen lassen und hübsche Paradigmata für wichtige pathologische Veränderungen abgeben.

Schon ziemlich früh nimmt der Knorpel eine bräunliche Färbung an, die durch eine feinkörnige Trübung der Intercellularsubstanz bedingt ist und die immer intensiver wird. Die Knorpelzellen sind von einer dicken, oft deutlich mehrschichtigen Kapsel umgeben und zeigen vielfach Wucherung. Hie und da erscheinen makroskopisch kleine asbestartig glänzende Stellen, an welchen die Grundsubstanz faserig zerfallen ist, während die Zellen gerade hier durch Theilung sich zu grossen, meist langgestreckten Zellhaufen umgebildet haben. Der faserige Zerfall der Grundsubstanz ist der Vorläufer einer schleimigen Erweichung derselben, welche bis zur Höhlenbildung fortschreiten kann. Die letzte Veränderung ist die Verkalkung, welche ebenfalls in kleinen, makroskopisch kreideweiss erscheinenden Herden auftritt, die an ihrer Härte leicht erkannt werden können. Mikroskopisch sieht man kleinste bei durchfallen-

dem Lichte schwarz, bei auffallendem weiss erscheinende, in Salzsäure sich leicht lösende Kalkkörnchen, welche erst an den Polen der meist länglichen Kapseln auftreten, in höheren Graden der Veränderung aber die ganze Zelle erfüllen. An die Verkalkung, welche besonders in der Nähe von Gefässen, am Knorpelrande und um Markräume herum auftritt, kann sich eine echte Verknöcherung anschliessen. Sehr häufig enthalten die Zellen kleine Fetttropfen, seltener rothgelbe Hämatoidinklumpen.

c) An die Untersuchung dieser Knochen schliesst man auch noch diejenige des Sternoclaviculargelenkes an, welches häufig an chronischer deformirender Gelenkentzündung, öfters auch an (metastatischer) eiteriger Entzündung mit Caries der Gelenkenden leidet, worüber bei den Extremitätengelenken Ausführlicheres mitgetheilt ist. Endlich kann auch noch die Clavicula, sofern an ihr besondere Veränderungen (Brüche, frische und geheilte, Geschwülste etc.) wahrzunehmen sind, hier mit untersucht werden.

4. Inspection der Brusthöhle.

Nachdem das Brustbein entfernt worden ist, wird zunächst

a) der Ausdehnungszustand und das Aussehen der vorliegenden Lungentheile bestimmt. Die normale Lunge verfällt nach der Eröffnung des Thorax der Wirkung ihrer eigenen elastischen Kräfte, d. h. sie retrahirt sich, bis diese in den Gleichgewichtszustand gekommen sind. Diese Retraction kann, abgesehen von einer Verminderung der Elasticität selbst, einmal dadurch verhindert werden, dass die Lungenoberfläche fixirt ist (durch entzündliche Adhäsionen); zweitens dadurch, dass das Gewebe durch Ausfüllung der Alveolen mit festen oder flüssigen Körpern an der Retraction gehindert wird und drittens dadurch, dass der Luft die Ausgänge verschlossen sind (Stenosen im Kehlkopf, Trachea etc.). Sehr charakteristisch ist die Ausdehnung der Lungen ad maximum (Hypervolumen Casper's) bei Ertrunkenen und Erstickten. Die Farbe der vorliegenden Lungentheile ist abhängig von dem Pigmentgehalte (Kohle) derselben überhaupt, dann von dem Blutgehalte und etwa vorhandenen pathologischen Producten.

b) Hierauf wird der Zustand der Pleurahöhlen, besonders ein etwa vorhandener abnormer Inhalt untersucht, in welcher Beziehung auf das früher bei der Inspection der Bauchhöhle Gesagte

verwiesen wird. Sind, wie das so unendlich häufig der Fall ist, entzündliche bindegewebige Adhäsionen zwischen Costal- und Pulmonalpleura vorhanden, so trennt man sie, wenn sie keine grössere Ausdehnung erreichen oder wenn sie leicht zerreisslich sind, denn es findet sich dann doch oft noch in den hinteren und unteren Partien des Brustfellraumes ein Exsudat. Nur wenn ausgedehntere oder sehr feste (alte) Verwachsungen sich finden, dann unterlässt man jede weitere Manipulation bis zur Herausnahme der Lungen, welche erst nach derjenigen des Herzens stattfindet. Vorher müssen auch noch die Zustände des Mittelfelles, insbesondere das Verhalten der darin vorhandenen Thymusdrüse, sowie die äussere Beschaffenheit der grossen ausserhalb des Herzbeutels gelegenen Gefässe, besonders auch die Füllung der Venen festgestellt werden. (Die Gefässe dürfen jedoch noch nicht eröffnet werden.)

5. Untersuchung des Mittelfelles und seines Inhaltes.

a) In dem **Bindegewebe** des Mediastinum zeigt sich fast immer ein künstliches, bei dem Abziehen des Sternum entstandenes Emphysem, welches seinen Hauptsitz vor dem Herzen hat, während das zuweilen vorkommende, durch Lungenzerreissung entstandene pathologische Emphysem sich mehr in der oberen Hälfte des Mediastinum findet und sich meistens auch weiter in das Halsbindegewebe erstreckt. Hämorrhagien sind in dem Mediastinum, abgesehen von traumatischen, besonders bei Phosphorvergiftung, acuter Leberatrophie etc. fast stets in grosser Zahl vorhanden; eine eiterige Entzündung (Mediastinitis apostematosa) zuweilen fortgeleitet vom Halse aus. In neuerer Zeit haben chronische Entzündungen (Mediastinitis chron. fibrosa), welche fibröse Verdickung, Trübung und weissliche Färbung, sowie Härte des Bindegewebes erzeugen und meistens mit fibröser Pericarditis zusammen vorkommen (Mediastinopericarditis), die Aufmerksamkeit der Kliniker auf sich gezogen.

b) Nicht unwichtig sind auch zuweilen die Veränderungen der mediastinalen **Lymphdrüsen,** welche sowohl bei Erwachsenen wie besonders bei Kindern relativ häufig käsig degenerirt erscheinen. Ich mache insbesondere auf die Häufigkeit der tuberculösen und krebsigen Degeneration der oberen mediastinalen Drüsen bei tuberculösen und carcinomatösen Processen am Bauchfell aufmerksam.

c) In Bezug auf die **Thymusdrüse** ist zu bemerken, dass dieselbe nur bis zum 2. Jahre ihre volle Entwickelung zeigt (mittleres Gewicht bei der Geburt 13,75 Grm., im 2. Jahr 26,2 Grm.), von da an aber zunächst im Wachsthum zurückbleibt, um zur Pubertätszeit allmählich zu verschwinden; freilich ist sie ausnahmsweise in der zweiten Hälfte der zwanziger Jahre und selbst viel länger noch vorhanden. Bei todtgeborenen und erstickten Kindern enthält sie oft viele Hämorrhagien; selten sind eiterige Entzündungen, bei deren Diagnosticirung man sich davor zu hüten hat, dass man die aus weichen und schon etwas faulen Thymusdrüsen austretende trübe Flüssigkeit nicht für entzündliches Exsudat halte. Abscesse sollen bei Syphilis vorkommen (Dubois'sche Abscesse), doch ist hierbei eine Verwechslung mit erweichten Gummata, welche ebenfalls, ebenso wie käsige tuberculöse Veränderungen, vorkommen, nicht ausgeschlossen. Bei letzteren müssen Verwechslungen mit verkästen anliegenden Lymphdrüsen vermieden werden. Gewisse grosse, höckerige, das ganze Mittelfell einnehmende und über das Sternum nach oben ragende Tumoren von lymphdrüsenähnlicher Beschaffenheit gehen von der Thymusdrüse aus (Lymphadenoma s. Lymphosarcoma thymicum). Sie unterscheiden sich von ähnlichen Tumoren der mediastinalen Lymphdrüsen dadurch, dass sie mehr gleichmässige Massen darstellen, während jene aus einzelnen Knoten (den einzelnen Lymphdrüsen entsprechend) zusammengesetzt sind. Das Auffinden von geschichteten, sog. Hassall'schen Körperchen in mikroskopischen Präparaten von den Geschwülsten gibt den sichersten Beweis dafür, dass diese aus der Thymus hervorgegangen sind.

6. Untersuchung des Herzbeutels.

Zu der nun folgenden Eröffnung des Herzbeutels hebt man in der Mitte seiner vorderen Fläche eine längsverlaufende Falte auf, in deren linke Seite man mit flach gehaltener Klinge einen Einschnitt macht, durch welchen, wie bei der Eröffnung der Bauchhöhle, zwei Finger eingeführt werden, zwischen denen man einen Schnitt nach links und unten und einen zweiten nach rechts und unten bis an das Zwerchfell führt. Dann zieht man die rechte Hälfte des Herzbeutels kräftig nach vorn, um ohne Verletzung des Herzens den Schnitt nach oben zu bis an die Umbeugestelle

des Herzbeutels auf die grossen Gefässe verlängern zu können (am besten mit einer Scheere!).

Wenn sich in dem Herzbeutel reichliche Flüssigkeit befindet, ist es besser, dieselbe schon vor Vollendung der letzten Schnitte so viel wie möglich auszuschöpfen, weil sonst zu leicht davon verloren gehen kann, so dass eine genaue quantitative Bestimmung nicht mehr zu ermöglichen ist. Gewöhnlich wird erst nach gänzlicher Eröffnung des Beutels die vorhandene Flüssigkeit, welche normal im Mittel 1 Theelöffel voll beträgt, entfernt, wobei man das Herz an seiner Spitze in die Höhe hebt, weil sich hinter ihm die meiste Flüssigkeit ansammelt. Eine bedeutungslose Vermehrung der Herzbeutelflüssigkeit selbst bis zu 100 Ccm. tritt bei langdauerndem Todeskampfe ein.

a. Die Untersuchung des Inhaltes.

In Bezug auf die möglichen Verschiedenheiten des Inhaltes sowie auf die Methoden der mikroskopischen Untersuchung wird auf das bei der Inspection der Bauchhöhle Gesagte (S. 144) verwiesen, nur einige Eigenthümlichkeiten müssen noch erwähnt werden. Die erste ist die, dass die normale Pericardialflüssigkeit zwar keine Fibrinflocken enthält, dass sie aber beim Stehen an der Luft coaguliren kann, woraus man also nicht etwa auf eine entzündliche Veränderung schliessen darf. Blut im Pericardialsacke kann wie in der Bauchhöhle von einer primären Blutung grösserer Gefässe resp. des Herzens selbst oder von einer Blutung aus entzündlich neugebildeten Gefässen herrühren. Im letzteren Falle ist das Blut mehr mit der Exsudatflüssigkeit gemischt, während es im ersteren Falle zu dicken Klumpen geronnen ist, die oft das Herz mantelartig umgeben (Hämatopericardium). Flüssiges Blut stammt niemals von einer einfachen Hämorrhagie her. Es können solche Hämorrhagien traumatischen Ursprunges sein oder durch spontane Herzrupturen entstehen, worüber dann die weitere Untersuchung Aufschluss geben wird. Eine durch nachweislich pathologische Verhältnisse erzeugte oder über das äusserste normale Maass hinausgehende Ansammlung von wässeriger Flüssigkeit wird als Hydropericardium oder Hydrops pericardii bezeichnet. Man kann einfachen und entzündlichen Hydrops unterscheiden. Bemerkenswerth ist, dass bei allgemeinem Hydrops das Pericardium oft auf-

fällig wenig betheiligt ist. Ein Hydrops ex vacuo (in Folge von Verkleinerung des Herzens, retrahirender Pleuritis etc.) kommt wohl nicht vor. Die Anwesenheit von Luft oder Gas in der Pericardialhöhle bedingt das Pneumopericardium, die Pneumotosis pericardii. Sowohl Perforationen schleimhäutiger Kanäle (Magen, Oesophagus) und der Lunge, als auch jauchige Zersetzungen eines entzündlichen Exsudates können die Ursache dazu abgeben. Fremdkörper verschiedener Art (Nadeln etc.), sowie (selten) grössere Parasiten (Cysticercen, Echinococcen, auch Trichinen) sind gelegentlich gefunden worden.

b. Die Erkrankungen des Pericardiums.

Unter den Erkrankungen des Pericardiums sind die wichtigsten

1. die Entzündungen. Die einfachen fibrinösen sind bald solche mit geringer trockener Exsudation (Pericarditis fibrinosa sicca), bald solche mit reichlichem serofibrinösen Exsudate (Pericarditis serofibrinosa). Die letzteren sind leicht zu erkennen, dagegen jene ersteren, welche man als Anfänge entzündlicher Processe gerade am Pericardium relativ häufig zu sehen bekommt, oft um so schwerer. Sie werden in der Regel zunächst angezeigt durch die starke Röthung des Pericardiums (entzündliche Hyperämie), welche gewöhnlich in der Nähe des Sulcus circularis am stärksten ist, wo man auch oft kleine Hämorrhagien findet; dann aber ist sehr charakteristisch die Trübung und der matte Glanz der sonst spiegelnden Fläche, welcher besonders deutlich bei schräger Beleuchtung hervortritt.

Die grösseren fibrinösen Beschläge der Pericardialblätter zeigen oft, besonders wenn wenig Flüssigkeit daneben vorhanden ist, sehr charakteristische morphologische Eigenthümlichkeiten. In Folge der Bewegung des Herzens nehmen die Fibrinmassen eigenthümliche Gestalten an, von denen verschieden lange warzige und zottenartige Bildungen (besonders an der hinteren Fläche des rechten Ventrikels), ferner leistenartige Vorsprünge (besonders an der vorderen Fläche über dem Conus arteriosus pulmonalis) am meisten hervorstechen und zu der Bezeichnung Zottenherz (Cor villosum) Veranlassung gegeben haben.

Die fibrinöse Pericarditis ist meistens nicht rein fibrinös, sondern mit einer Neubildung eines gefässhaltigen Granulationsgewebes

(Pericarditis productiva) verbunden, welches sich schon mit blossem Auge auf senkrechten Durchschnitten des Pericards als eine einen bis mehrere Millimeter dicke röthliche weiche Schicht zwischen dem alten Pericard und der Fibrinlage erkennen lässt. Mikroskopisch zeigt diese Schicht das typische Bild des jungen Bindegewebes (zahlreiche Zellen, darunter grössere, häufig spindelförmige, mit grossem Kern versehene [Inoblasten], dazwischen feine Bindegewebsfädchen und zahlreiche relativ weite Gefässe mit dünner, deutlich zelliger Wand). Die Gefässe gehen aus denjenigen des alten Pericardiums, welches leicht an seinem Gehalt an elastischen Fasern erkannt werden kann und gleichfalls eine zellige Infiltration zeigt, hervor. An der Oberfläche des Granulationsgewebes sieht man dieses in unregelmässiger Weise in die Fibrinmassen eindringen, so dass häufig kleine Fibrinhäufchen ganz von der Hauptmasse abgetrennt und von dem Granulationsgewebe umwachsen sind. Zur Untersuchung werden Querschnitte der Haut mit Pikrolithioncarmin gefärbt, wodurch die fibrinösen Massen eine gelbliche Färbung erhalten.

Eiterige Entzündungen (Pericarditis suppurativa) sind seltener und wenn sie nicht von Traumen oder aus der Fortleitung von einer Mediastinitis suppurativa, Caries costarum, Gangraena pulmonum etc., in welchen Fällen sie oft einen jauchigen Charakter haben, abgeleitet werden können, erwecken sie immer den Verdacht, durch maligne Processe am Herzen (metastatische Abscesse) hervorgerufen worden zu sein. In vielen Fällen wird man dort an dem sogenannten parietalen Blatte, hier an dem visceralen (Epicard) aus einer partiellen stärkeren Veränderung, besonders Necrose, den Ort, von wo die Entzündung ausging, ableiten können. Bei länger bestehender eitriger Pericarditis sieht man meistens in ähnlicher Weise, wie es soeben von der fibrinösen angegeben wurde, eine Granulationsneubildung auf dem Pericard sitzen, welche gerade hierbei oft eine sehr beträchtliche Dicke besitzt.

Hämorrhagische Beschaffenheit der Exsudate (Pericarditis haemorrhagica) ist immer das Zeichen einer schweren, meist tuberculösen Affection.

Auf dem sonst dünnen und vollkommen durchscheinenden Pericardium finden sich in sehr vielen Fällen und ohne dass ihnen eine besondere Wichtigkeit zukäme, beschränktere oder ausgedehntere

Verdickungen, verbunden mit milchiger Trübung (Sehnenflecke), welche theilweise sicher die Erzeugnisse partieller productiver Entzündungen sind, theilweise aber wohl nur als einfache Hyperplasien zu betrachten sind. Zuweilen bestehen gerade an diesen Stellen als Residuen intensiverer früherer Entzündungsvorgänge bindegewebige Adhäsionen zwischen seitlichem und innerem Blatte des Herzbeutels, freilich bei weitem viel seltener, als das bei der Pleura der Fall ist. Auch auf grössere Strecken ausgedehnte und selbst totale Verwachsungen (Synechien) der Pericardialblätter mit partieller oder totaler Obliteration der Höhle kommen vor und man muss in solchen Fällen auf die Ablösung häufig verzichten. Ein vor der Verwachsung vorhandenes fibrinöses oder eiteriges Exsudat, kann spurlos durch Zerfall und Resorption verschwinden; zuweilen aber dickt es sich stellenweise ein, verkäst und verkalkt, so dass man nun zwischen den alten Adhäsionen solche käsig-kalkigen oder auch ganz knochenharten Herde eingesprengt findet.

Diese Verdickungen und Verwachsungen (Pericarditis fibrosa, adhaesiva) sind aus der vorher geschilderten granulirenden, produktiven Entzündung hervorgegangen, indem das Granulationsgewebe, wie bei der Vernarbung einer Hautwunde immer mehr faserig wurde, und sich schliesslich in fast rein fibröses Gewebe umwandelte. Waren vor dieser Umwandlung die von beiden Pericardialblättern ausgegangenen Granulationsmassen zusammengeflossen — dem Zusammenfluss geht immer eine Verklebung durch die auf den Granulationen liegenden fibrinösen Massen voraus — so entstehen die Verwachsungen, waren sie durch flüssiges Exsudat getrennt oder wurden die Verklebungen durch die Herzbewegungen wieder zerrissen, so tritt nur eine Verdickung der Pericardialblätter ein.

2. Selten findet man neben jenen Residuen alter Exsudate grössere käsige tuberculöse Knoten, häufiger dagegen miliare Tuberkel, welche gern in den neugebildeten Bindegewebsadhäsionen selbst sitzen (Pericarditis fibrosa tuberculosa). Es kommen jedoch auch bei allgemeiner Tuberculose Tuberkel ohne Entzündung vor (Tuberculosis pericardii), die dann gern längs der Gefässe aufgereiht erscheinen, während sie andererseits auch wieder mit fibrinöser hämorrhagischer und productiver Entzündung verbunden sein können (Pericarditis fibrino-haemorrhagica [redacted]

tiva tuberculosa). Da sie in diesen Fällen gänzlich durch die Fibrinschwarten dem Auge entzogen werden können, so darf man nie unterlassen, diese an verschiedenen Stellen zu entfernen, um den Zustand des darunterliegenden Pericardiums beobachten zu können. Besonders bemerkenswerth ist das Vorkommen tuberculöser Pericarditiden bei älteren Leuten, bei denen man einen für eine Infection verantwortlich zu machenden Käseherd vermisst. Sehr selten sind tuberculöse Geschwüre des Pericards. Auch gummöse adhäsive Entzündungen kommen, wenngleich nur sehr selten, vor.

3. Als seltenere Befunde sind metastatische Geschwulstknötchen (Carcinome, Sarcome etc.) des Pericardiums zu nennen.

c. Veränderungen des subpericardialen Fettgewebes.

Das subpericardiale Fettgewebe unterliegt zahlreichen quantitativen Schwankungen, die nicht immer mit denen des Panniculus übereinstimmen. Bei cachectischen Zuständen zeigt es oft eine bemerkenswerthe Umwandlung in eine weiche, durchscheinende, gallertige Masse, die auf Essigsäurezusatz sich weisslich trübt und mikroskopisch (flache Scheerenschnittchen) aus einer hellen, von feinen Fasern durchzogenen, Mucinreaction gebenden Grundsubstanz und grossen, entweder noch Fetttröpfchen oder seröse Flüssigkeit einschliessenden Zellen besteht (schleimige Metamorphose). Zuweilen finden sich besonders in der Nähe der Herzspitze kleine Lipome. Gerichtsärztlich von besonderer Wichtigkeit sind die kleinen, vorzugsweise an der Basis der hinteren Wand sitzenden Blutungen im subpericardialen Gewebe, die subpericardialen Ecchymosen, wie sie so häufig beim Erstickungstod sich zeigen.

7. Untersuchung des Herzens.

a. Aeussere Untersuchung.

Bei der Prüfung des Herzens ist seine Lage, Grösse und Gestalt, die Füllung der Kranzgefässe und der einzelnen Herzabschnitte (Vorhöfe und Kammern), seine Farbe und Consistenz (Contractionszustand) zu bestimmen, bevor irgend ein Schnitt in dasselbe gemacht oder es gar aus dem Körper entfernt wird.

1. Die Lage des Herzens kann im Ganzen verändert sein (Verschiebung durch Pleuritis etc.) oder es kann durch Vergrösse-

rung des Herzens selbst seine Grenze sich verschoben haben, in welcher Beziehung der Stand der Herzspitze besonders wichtig ist. Sie reicht nicht selten bis zur Axillarlinie hin.

2. Für die Beurtheilung der Grösse des Herzens gibt die rechte Faust des Individuums, die mit ihm darin übereinstimmt, einen guten Anhaltspunkt. Die genaueren Maasse betragen zwischen dem 20. und 60. Jahre nach Bizot im Mittel: Länge 85—90 Mm. beim Manne, 80—85 bei der Frau, Breite 92—105 resp. 85—92, Dicke 35—36 resp. 30—35. Verkleinerungen, manchmal in excessiver Weise, bei allen cachectischen Krankheiten, sowie oft bei chronischer Pericarditis mit reichlichem Exsudate; Vergrösserungen sowohl bei Erkrankungen des Herzens selbst, als auch anderer Organe, Lungen, Nieren, Aorta etc.; im zweiten Falle meistens partiell.

3. Die Gestalt wird am meisten durch vorwiegende Vergrösserung einer Seite verändert. Eine Vergrösserung des linken Ventrikels bedingt eine mehr lange und relativ schmale spitz kegelförmige oder auch walzenförmige Gestalt, diejenige des rechten Ventrikels bewirkt vorzugsweise eine Verbreiterung. Für die Beurtheilung der Grösse dieses Ventrikels hat man einen guten Anhaltspunkt in der Formation der Herzspitze, welche normal nur vom linken Ventrikel gebildet wird, so dass eine Betheiligung des rechten an ihrer Bildung immer einen Schluss auf Vergrösserung desselben erlaubt. — Als angeborene Gestaltveränderung kommt zuweilen ein flacherer oder tieferer Einschnitt zwischen den Spitzen beider Ventrikel zur Beobachtung — eine Andeutung der Entwickelung des Herzens aus zwei getrennten Abschnitten.

4. Die Farbe der Herzoberfläche ist wesentlich von dem Zustande des Pericards und des Fettgewebes unter demselben bedingt. Die Vorhöfe haben besonders bei starker Füllung eine dunkelblaue Färbung, die Ventrikelfarbe hängt von den Zuständen der Muskulatur ab, worüber bei dieser Ausführlicheres.

5. Die Consistenz der verschiedenen Abschnitte ist wesentlich bedingt von dem Contractionszustand der Muskulatur, dann aber auch von der Menge und Beschaffenheit des Inhalts. Bei einfacher Contraction ist nichts von einer Höhle zu fühlen, während man bei bloss praller Füllung den Inhalt immer etwas wegdrücken kann.

6. Bei den Coronargefässen ist die Unterscheidung zwischen

Arterien und Venen durch die relative Dicke der Wandungen und durch den Verlauf leicht zu machen. Starke Füllung besonders der grösseren Venen deutet immer auf ein Hinderniss des Blutabflusses aus dem rechten Vorhof (Erstickung etc.) hin, wenn sie nicht auf die hintere Fläche beschränkt ist (Hypostase); sehr geringe Füllung wird ausser durch allgemeine Anämie zuweilen auch durch Verkalkung oder Endarteriitis der Coronararterien herbeigeführt, welche Veränderungen sich oft schon von aussen an der Starrheit, Härte und weissgelben Färbung erkennen lassen.

7. Die Füllung der einzelnen Herzabschnitte ist oft schon an der Gestaltung der Oberfläche zu erkennen. Wenn diese abgeplattet oder gar vertieft (eingesunken) ist, dann ist nur geringer Inhalt zu erwarten, während umgekehrt eine Vorwölbung, besonders in Verbindung mit starker Spannung, auf reiche Füllung schliessen lässt. Ueberfüllung des rechten Herzens bei allen Erstickungsarten; Ueberfüllung im linken Ventrikel bei Tod durch Herzparalyse (Zustand höchster Diastole).

Um die Menge des in den einzelnen Abschnitten des Herzens vorhandenen Blutes nach Maass und Beschaffenheit genau bestimmen zu können, müssen dieselben eröffnet werden, so lange das Herz noch in seinem natürlichen Zusammenhange sich befindet.

b. Eröffnung des Herzens in situ.

Zur Eröffnung der rechten Seite des Herzens dreht man dasselbe mit der rechten Hand so um seine Längsachse, dass die scharfe rechte Kante direct nach vorn liegt. Darauf bringt man die linke Hand so unter seine hintere Fläche, dass der Zeigefinger an den Sulcus circularis zu liegen kommt, während der Daumen etwas nach hinten von der scharfen rechten Kante des rechten Ventrikels seine Stelle findet. Indem man nun das Herz etwas nach links und unten zieht und zugleich über den linken Zeigefinger herüberspannt, bringt man die Einmündungsstellen der beiden Hohlvenen zum Vorschein, zwischen denen der Vorhofschnitt beginnen muss. Derselbe wird bis zum Sulcus circularis weiter geführt, dann wird, um die Tricuspidalklappe zu schonen, der Schnitt in der Ausdehnung von etwa 1 Ctm. ausgesetzt, um endlich in derselben Richtung an der erwähnten Kante des rechten Ventrikels weiterzugehen — auf dieser Seite nicht bis zur Spitze, da der

rechte Ventrikel normaler Weise nicht bis zur Herzspitze reicht. Nachdem man nun den Inhalt des Vorhofes, dann den des Ventrikels entfernt und untersucht hat, führt man vom Vorhof aus zwei Finger der linken Hand in das Ostium venosum dextrum, welches so weit sein soll, dass man zwischen die auseinandergespreizten Finger einer mittelstarken Männerhand vom Ventrikel her noch einen dritten einfügen kann. Darauf fasst man den linken Ventrikel mit der linken Hand so, dass die Herzspitze in die Falte zwischen Daumen und Zeigefinger, ersterer an die Hinterfläche, letzterer an die Vorderfläche zu liegen kommt, oder man legt das Herz so in die Hohlhand, dass der Daumen an der vorderen, die übrigen Finger an der hinteren Fläche liegen, zieht nach rechts und unten und schneidet hinter dem Herzohr auf der oberen der nun deutlich hervortretenden linken Lungenvenen in den Vorhof hinein. Am Sulcus setzt man wieder ab und fährt am linken Rande des Ventrikels weiter, wie rechts, nur dass hier der Schnitt bis zur Spitze geführt werden muss. Es folgt ebenfalls wieder die Untersuchung des Inhalts der Höhlen, dann die Prüfung (eventuell nach Lösung des Rigor mortis) der Weite des Ostium venosum sinistrum, in welches man bequem zwei Finger soll einführen können. Das Einführen der Finger in das Ostium muss indessen, besonders auf dieser linken Seite, sehr vorsichtig geschehen, damit man dabei nicht etwa vorhandene thrombotische Auflagerungen abreisse. Hat man Grund zu der Erwartung, dass frische endocardiale Veränderungen vorliegen, so kann man diese Prüfung auch ganz unterlassen.

c. Untersuchung des Blutes.

Die Veränderungen, welche das Blut erfährt, sind theils makroskopische, theils mikroskopische; zum Theil beruhen sie auf Veränderungen der normalen Blutbestandtheile, sei es in quantitativer oder in qualitativer Richtung, theils auf abnormen Beimengungen verschiedener Art. Die letzteren sind in der Regel nur mikroskopisch erkennbar.

1. Dem grössten Wechsel unterworfen sind die Gerinnungserscheinungen, indem sich alle Uebergänge finden vom ganz flüssigen ungeronnenen Blute bis zu dem festesten und derbsten, der rothen Blutkörperchen fast ganz entbehrenden Fibrin[illegible]

(Herzpolypen). Die festen, reinen Fibringerinnsel, besonders wenn sie an den Wandungen des Herzens sitzen, deuten darauf hin, dass der Tod sehr langsam eingetreten, resp. die Herzthätigkeit allmählich abgestorben ist, so dass die farblosen Blutkörperchen (vielleicht in Verbindung mit den Blutplättchen) in immer grösserer Menge kleben blieben und Fibrin bildeten, während die rothen Blutkörperchen immer noch durch die geringe Herzthätigkeit weiter bewegt wurden. Unabhängig von langer Agone finden sich aber fibrinreiche Coagula bei Vermehrung der Fibringeneratoren (Leukocyten, Blutplättchen), wie sie z. B. bei acut entzündlichen Processen sich einstellt. In diesen Fällen sitzen aber die Fibrinmassen nicht wie bei jenen so fast ausschliesslich an den Wandungen, sondern sämmtliche Gerinnsel sind fibrinreich. Uebrigens bestehen auch schon bei ganz normalem Blute und ganz normaler Gerinnung desselben Verschiedenheiten in dem Fibringehalte der einzelnen Coagula; so ist z. B. das in dem Conus arteriosus des rechten Ventrikels und im Anfangstheile der Pulmonalis steckende Gerinnsel fast stets sehr fibrinreich. Wenn die festen Gerinnsel umfangreich sind, so entstehen oft vollkommene Abgüsse der Unebenheiten der Wandungen, z. B. der Semilunarklappentaschen, der Musculi pectinati etc.

Die mangelhafte oder fehlende Gerinnbarkeit des Blutes kann sowohl von Verminderung der Fibringeneratoren (Hypinose), z. B. bei hydropischer Blutbeschaffenheit, als auch von einer Verhinderung der Gerinnung durch gewisse Stoffe herrühren, unter denen die Kohlensäure die erste Stelle einnimmt. Alle Processe, welche zu einer Ueberladung des Blutes mit Kohlensäure führen, vermindern oder verhindern die Gerinnbarkeit des Blutes, also alle mit schliesslicher Erstickung endenden Affectionen, sowie die directe Tödtung durch Verschluss der Luftwege von aussen. Aehnliche Folge haben Vergiftungen mit anderen Gasen (Grubengas, meist auch Kohlenoxyd etc.), sowie viele Infectionen, besonders ichorrhämische.

2. Das Blut wird sich bei Kohlensäureüberladung ausser durch die mangelnde oder schlechte Gerinnung auch noch durch seine dunkele Farbe auszeichnen, wenngleich ja der Unterschied zwischen arteriellem und venösem Blute je später nach dem Tode untersucht wird, um so mehr überhaupt verschwindet, so dass auch die Pul-

monalvenen dunkeles (also venöses) Blut enthalten. Weitere Veränderung der Blutfarbe wird bedingt durch Verbindung des Hämoglobins mit Kohlenoxyd bei der Kohlenoxydgasvergiftung; es erhält dadurch eine helle kirschrothe Färbung; eine bräunliche Färbung wird durch Methämoglobin (bei Vergiftung mit Kali chloricum, mit Morcheln etc.) bewirkt.

Sehr beträchtliche Veränderungen in der Farbe ruft natürlich auch die Fäulniss hervor. Indem der Farbstoff die festen Theile verlässt und in das Serum übergeht, erhält die Farbe etwas Verwaschenes, Schmutziges und wenn man solches Blut ruhig stehen lässt, wird die Bildung einer oberflächlichen klaren Serumschicht, wie sie bei normalem Blute stets erscheint, ausbleiben. Mikroskopisch sieht man dann auch nur noch die entfärbten als blasse kugelige Körperchen erscheinenden Stromata der rothen Blutscheiben in einer gelblich-grünen Flüssigkeit schwimmen.

3. Weitere Veränderungen seines Aussehens erleidet das Blut durch Störungen des relativen quantitativen Verhältnisses der Blutkörperchen und des Serum einerseits, der rothen und farblosen Blutkörperchen andererseits, wobei diese zum Theil auch qualitative Veränderungen darbieten. Durch Verlust an Serum wird das Blut dickflüssig, selbst theerartig (z. B. bei Cholera); durch Vermehrung desselben erhält es eine wässerige Beschaffenheit (Hydrämie, bei Herz-, Nieren-, Lungen- und Leberleiden). Ein ähnlicher Effect kann aber auch durch eine Verminderung der Blutkörperchen, entweder beider Formen oder der rothen allein erzielt werden, es ist dann aber die Gesammtquantität des Blutes vermindert, während sie im ersteren Falle vermehrt ist. In beiden Fällen sieht das Blut auffallend hell aus. Den höchsten Grad von Verminderung der Blutkörperchen findet man bei der sog. perniciösen Anämie, wo das Blut an manchen Stellen aus kaum gefärbtem Plasma bestehen kann. Zu einer genauen Feststellung des Grades der Abnahme der Blutkörperchen sowie zur Erkennung geringerer Abnahme genügt die einfache Betrachtung oder mikroskopische Untersuchung nicht, dazu ist eine genaue Zählung mittelst eigens zu diesem Zwecke construirter Apparate nothwendig.

Die rothen Blutkörperchen erfahren kaum eine dauernde absolute Vermehrung ihrer Zahl, wohl aber können einzelne ungewöhnlich gross sein (Megalocyten, in oligämischem Blute, bei acuter

Bleivergiftung etc.), wobei aber ihr Hämoglobingehalt sogar abgenommen haben kann (Chlorose), eine Veränderung, welche auch normalgrosse Körperchen erfahren können. Höhere Grade der Hämoglobinabnahme sind in frischen mikroskopischen Präparaten an der blasseren Färbung der Blutscheiben zu erkennen. Die braune Farbe des Methämoglobins ist gleichfalls an den einzelnen Körperchen wahrnehmbar. Mit der Abnahme der Zahl der rothen Blutkörperchen sind stets in mehr oder weniger hohem Grade auch andere Abnormitäten derselben vorhanden. Neben normal aussehenden kommen verkleinerte Körperchen vor und rundliche, stark pigmentirte Kügelchen von verschiedener Grösse (Mikrocyten), welche wohl als Zerfallsproducte farbiger Körperchen zu betrachten sind. Ferner findet man in verschiedenster Weise missstaltete, in die Länge gezogene, zackige, durchlöcherte Körperchen (Poikilocyten) und endlich auch kernhaltige rothe Körperchen (embryonale Formen). Am regelmässigsten und reichlichsten trifft man alle diese Gebilde bei sog. essentieller, perniciöser Anämie, aber auch bei acuter Verblutungsoligämie, sowie bei vielen chronischen secundären Oligämien.

Bei den farblosen Blutkörperchen ist umgekehrt wie bei den rothen eine Abnahme nur höchst selten vorhanden, während eine Vermehrung derselben in geringem Maasse bei sehr vielen Krankheiten (acut entzündlichen, infectiösen etc.) vorkommt, im höchsten Maasse aber bei der Leukämie. Allerdings sind diese beiden Processe nicht ganz als lediglich quantitativ verschiedene aufzufassen, denn in jenen ersten Fällen findet man wirklich nur die farblosen Zellen vermehrt (Leukocytose), während bei der Leukämie eine Verminderung der farbigen damit verbunden ist.

Die makroskopische Farbe des leukämischen Blutes ist bei mässiger Veränderung hell himbeerfarben, in den intensivsten Fällen aber, besonders hinter der Mündungsstelle des Ductus thoracicus (im rechten Herzen) selbst gelblich, eiterartig. Die rothen Blutkörperchen bilden dann oft kleine rothe Streifen zwischen den hellen Gerinnseln. — Eigenthümlich ist oft die Erscheinungsweise der farblosen Körperchen bei der einfachen Leukocytose, indem sie sich zu kleinen Häufchen von Mohnkorn- bis Hirsekorngrösse (selten grösser) vereinigen, welche Tuberkeln täuschend ähnlich sehen können. Am besten sieht man sie an den Gerinnseln aus

der Arter. pulmonalis, wo sie bis in die allerfeinsten Aestchen hinein vorkommen.

Nicht nur die Zahl, sondern auch der Charakter der farblosen Zellen ändert sich in diesen Fällen. Zwar ist auf das Vorkommen kleiner einkerniger Zellen, welche den Lymphdrüsenzellen gleichen, oder grösserer, einkerniger, von dem Aussehen der Milzpulpazellen, für die Diagnose des Ursprungs derselben (lymphatische, lienale Leukämie), nach Erkenntniss der Betheiligung des Knochenmarkes an der Affection nicht mehr grosser Werth zu legen, wohl aber hat sich gezeigt, dass die feinere histologische Untersuchung Abweichungen gegen die Norm erkennen lässt. Im normalen Blute gibt es Leukocyten, welche kleiner sind und einen Kern besitzen (mononucleäre), in geringerer Zahl als die grösseren, aus ihnen hervorgehenden, mit mehreren kleinen Kernchen versehenen (polynucleären) Formen, während die sog. eosinophilen Zellen, deren im Leib vorhandene Körnchen durch Eosin lebhaft gefärbt werden, nur spärlich vorkommen und sog. Mastzellen, deren Körnchen sich mit basischen Anilinfarben färben, gänzlich fehlen. Nach Ehrlich betrifft nun bei acuten Leukocytosen die Vermehrung insbesondere die mono- und polynucleären Elemente, so dass die eosinophilen relativ abnehmen, bei chronischen Leukocytosen und insbesondere bei der Leukämie sind dagegen die eosinophilen Zellen beträchtlich vermehrt und es treten ausserdem als ganz neue Elemente vereinzelte Mastzellen auf. Daneben sind ferner Mikrocyten, kernhaltige rothe Blutkörperchen, sowie farblose Zellen mit Pigment- und Fettkörnchen vorhanden. Letztere Veränderungen finden sich auch noch bei anderen Affectionen, Pigmentkörnchen bei der Melanämie, Fettkörnchen bei Infectionskrankheiten, chronischen Kachexien etc. Auch ein Zerfall farbloser Körperchen kann eintreten, wodurch kleine Körnchen, Zerfallskörperchen, sich bilden, welche besonders bei Infectionskrankheiten reichlich vorhanden zu sein pflegen.

Die mikroskopische Untersuchung der Blutkörperchenveränderungen kann zunächst am frischen Blut ohne oder mit Zusatz von $^3/_4$proc. Kochsalzlösung vorgenommen werden, wobei man nur darauf zu achten hat, dass man ja nicht zu viel Blut zu einem Präparat benutzt. Um die Kerne der farblosen Körperchen und damit zugleich diese selbst deutlicher hervortreten zu lassen, lässt man

zu den Präparaten etwas Essigsäure zulaufen, welche die rothen Blutkörperchen schnell abblassen macht. Ganz vorzüglich ist die von Ehrlich angegebene Methode, eine recht dünne Schicht Blut in der bekannten Weise auf einem Deckgläschen antrocknen zu lassen und dann zu erwärmen und darauf zu färben. Die Erwärmung muss bei Blutuntersuchungen etwas länger geschehen als es früher für Bacterienuntersuchungen angegeben wurde. Der Nachweis der besonders für die Diagnose der Leukämie gegenüber einfacher Leukocytose wichtigen eosinophilen Zellen geschieht so, dass man ein Trockenpräparat mit einer Lösung von Eosin in Glycerin einige Minuten färbt, in Wasser abspült, sorgfältig trocknet und in Damar einbettet; die eosinophilen Zellen sind dann roth gefärbt. Um Mastzellen zu suchen färbt man erst mit Anilinölgentiana, wäscht in salzsaurem Alkohol aus und färbt mit Pikrolithioncarmin nach; dann sind die Mastzellenkörner blau, ihre Kerne wie die aller übrigen Zellen roth.

4. Schon in dem Vorhergehenden wurden Veränderungen erwähnt, welche zu der letzten Gruppe der Blutveränderungen, derjenigen durch Beimischung abnormer Gebilde gehören.

a) Es sind hierher insbesondere die Mikrocyten und die Zerfallskörperchen, sowie die erwähnten abnormen zelligen Elemente zu rechnen. Ausserdem ist noch der Beimengung anderer zelliger Elemente zu gedenken, welche man besonders bei den typhösen Krankheiten gefunden hat, allerdings vorzugsweise in dem Milzvenenblute, doch auch zuweilen im peripherischen Stromgebiete. Es sind das zum Theil jene blutkörperchenhaltigen Zellen, welche man auch in der Milz sowie in Lymphdrüsen und Knochenmark, besonders bei Typhus findet (wobei also ein oder mehrere Blutkörperchen oder Theile derselben in farblosen Zellen eingeschlossen sind), zum Theil von der Wandung der Blutgefässe selbst stammende Zellen (Endothelzellen), die sich dann im Zustande der fettigen Degeneration befinden. Geschwulstzellen werden sich vielleicht in jenen Fällen finden lassen, wo nachgewiesenermaassen durch Embolien die Weiterverbreitung erfolgt (manche Melanosarcome etc.) oder wo weiche Geschwulstmassen in grössere Gefässe (Venen) hineingewachsen sind (z. B. Nierensarcome).

b) Eine fernere Verunreinigung des Blutes wird durch Farbstoffe erzeugt. Es liegen hier zwei Möglichkeiten vor. Entweder

det man sowohl frei im Serum als auch eingeschlossen in farb-
e Körperchen unregelmässig gestaltete röthliche, braune oder
vöhnlich schwärzliche Körnchen, vorzugsweise im Milzvenenblute
er auch an beliebigen anderen Stellen des Körpers (Melanämie),
rnchen, die offenbar als Derivate des Blutfarbstoffes anzusehen
d; oder es ist eine Beimengung von Gallenfarbstoff im Blute
rhanden, der sowohl in gelöster als in krystallinischer Form ge-
ıden werden kann. In gelöster Form trifft man ihn in der Regel
ım Icterus der Erwachsenen, wo er sich besonders durch die
llengelbe Färbung der Fibringerinnsel kenntlich macht; als nadel-
rmige, spiessige braunrothe Bilirubinkrystalle kommt er nach
m Tode im Blute von icterischen Neugeborenen sowie an acuter
lber Leberatrophie, perniciöser Anämie etc. gestorbenen Erwachse-
n vor. Im ersteren Falle sind die Krystalle oft so massenhaft,
ss man ihr Vorhandensein schon makroskopisch an der roth-
lben Färbung der in Wasser tüchtig ausgewaschenen Fibrin-
rinnsel zu erkennen vermag.

c) Auf einer Suspension feinster Fetttröpfchen im Serum
ruht der als Chylämie bezeichnete Zustand, bei dem das Serum
ırch reichliche Beimengung von Chylus eine milchige Trübung
igt; sie findet sich regelmässig während der Verdauung. Als
ıthologischer Zustand (Lipämie, Piarämie) kommt diese Ver-
ıreinigung bei Diabetes häufig vor.

d) Eine Beimischung von Gasbläschen, oft in solcher Menge,
ıss das Blut schaumig erscheint, wird durch die Fäulniss erzeugt,
elche besonders bei gewissen septischen Infectionen ungemein
hnell eintritt; kleinere und grössere Luftblasen in frischem Blute,
ısonders auch in den Gerinnseln der rechten Herzhöhlen und der
·ossen Gefässe, sind auf während des Lebens erfolgten Lufteintritt
Venen zu beziehen.

e) Als die am wenigsten bekannte und doch wichtigste Ver-
ıderung ist unstreitig die Beimengung von niederen Orga-
ismen zu bezeichnen. Es kann nach den neueren Untersuchungen
einem Zweifel mehr unterliegen, dass gewisse Formen niederer
rganismen schon intra vitam, noch mehr aber post mortem im
lute gewisser Kranken vorhanden sind. Wenn diese Organismen
n charakteristisches, nicht zu verwechselndes Aussehen haben, ist
re Erkennung keinen wesentlichen Schwierigkeiten unterworfen,

sobald man mit den stärksten Vergrösserungen genügend dünne Schichten von Blut oder solches, in welchem die Körperchen durch Essigsäure oder Alkalien zerstört sind, untersucht; allein die Zahl dieser Krankheiten ist eine nur geringe. Wenn man von der Febris recurrens, bei der die während der Anfälle so leicht nachweisbaren und als feinste spiralig gewundene und durch Drehung in der Richtung ihrer Achse sich fortbewegende Fädchen erscheinenden Spirochaeten nach dem Tode nicht immer wieder aufgefunden werden, absieht, so bleibt eigentlich nur der beim Menschen allerdings seltene Milzbrand übrig, dessen Bacillen, kleine oft zu langen, sich vielfach verschlingenden Fäden aneinandergereihte Stäbchen, unschwer zu erkennen sind. Diese kommen freilich nicht constant im Blute vor, statt ihrer erscheinen zuweilen nur kleinste, mit starken Vergrösserungen soeben wahrnehmbare Kügelchen, Micrococcen (eine Verwechselung derselben mit Quer-ansichten der Stäbchen kann leicht durch Bewegung der Flüssigkeit vermieden werden), die uns sofort zu jener Gruppe von Parasiten führen, bei welchen die Diagnose sehr schwierig ist und oft mit Sicherheit überhaupt nicht gestellt werden kann. Kleinste kugelige Körnchen kommen, wie seit lange bekannt, in jedem normalen Blute und noch mehr in dem Blute aller möglichen Kranken vor, die früher sog. Elementarkörnchen, welche bald als Bruchstücke rother Blutkörperchen (Mikrocyten), bald als solche von farblosen (Zerfallskörperchen), bald als kleinste aus dem fettigen Zerfalle von Zellen herrührende Fettkügelchen, als Reste von Blutplättchen etc. aufzufassen sein werden, und es ist durchaus unmöglich, selbst mit Zuhülfenahme von einfachen Reagentien, mit Sicherheit diese Körnchen von parasitären zu unterscheiden, besonders da beide lediglich die bekannte sog. Molecularbewegung zeigen. Etwas anders wird die Sache, wenn die Mikrococcen nicht isolirt, sondern zu kleineren oder grösseren rosenkranz-ähnlichen Kettchen vereinigt sind. Wenn auch gelegentlich einmal Fettkügelchen eine ähnliche Erscheinung bieten können, so ist das jedenfalls etwas Ungewöhnliches, zumal Fettkörnchen selten so gleichmässige Grösse besitzen, wie es bei den Parasiten immer der Fall ist. Wenn man daher aus gleich grossen Kügelchen zusammengesetzte Kettchen findet, so darf man mit um so grösserer Sicherheit die Diagnose auf Mikrococcen stellen, je zahlreicher dieselben

vorhanden sind. Am sichersten wird die Diagnose gestellt werden können, wenn sich die Mikrococcen in grossen Haufen angesammelt haben, die durch ihr gleichmässiges Korn und die regelmässige dichte Anordnung der Körnchen nicht leicht mit anderen Dingen verwechselt werden können.

Die seitherigen Angaben bezogen sich lediglich auf das Vorkommen der Parasiten in dem Blutserum; sie sind aber auch von vielen Autoren innerhalb der Blutkörperchen liegend beschrieben worden. Dass sie in farblosen Zellen zuweilen vorhanden sind, ist nicht wunderbar, da diese ja bekanntlich mit Vorliebe alle möglichen körperlichen Partikelchen (Farbstoffkörner etc.) in sich aufnehmen; bei den rothen scheint mir die Sache viel bedenklicher und es mögen wohl manche Täuschungen hier mit untergelaufen sein. Besonders trügerische Bilder können die bekannten durch Schrumpfung im Blute bei vielen Infectionskrankheiten besonders leicht entstehenden Zacken der rothen Blutkörperchen erzeugen, vor allem wenn sie an der dem Beschauer zugekehrten Seite liegen, wo sie dann ebenfalls oft wie kleine aufsitzende Körnchen erscheinen; man sollte deshalb bei diesen Untersuchungen stets die Blutkörperchen durch Wasser aufquellen lassen, wobei jene Trugbilder sofort verschwinden.

Will man sehr schnell sich von der An- und Abwesenheit der Parasiten im Blute überzeugen, so untersucht man dasselbe am besten in Essigsäure oder dünner Alkalilauge, worin sowohl die rothen Blutkörperchen als etwa vorhandene Fibringerinnsel verschwinden. Für eine genauere Untersuchung ist auch hier die Ehrlich'sche Trockenmethode nebst Anilinfärbung zu verwenden, durch die allein es erst möglich geworden ist, selbst isolirte Coccen und Bakterien zu erkennen. Es ist gerade bei der Untersuchung des Blutes, wo die Organismen meist isolirt oder doch nicht in grösseren Haufen vorkommen, vortheilhaft, die Präparate nach der gewöhnlichen Färbung noch kurze Zeit mit Kali carbonicum-Lösung zu behandeln, in welcher die Farbe von allen organischen Gebilden mit Ausnahme der Schizomyceten verschwindet.

Die Mikrococcen sind im Blute der verschiedensten Kranken schon gefunden worden, hauptsächlich aber waren es solche, die an septischen Wundkrankheiten, Puerperalerkrankungen, Diphtherie u. s. w. litten. Es muss jedoch hervorgehoben wer-

den, dass dieselben durchaus keinen constanten Befund bilden. In faulendem Blute findet man stets die verschiedensten Formen von Mikrococcen, Bacterien etc., von denen die letzteren sehr häufig, besonders bei Erwärmung, die lebhaftesten Bewegungen zeigen.

d. Herausnahme und weitere Eröffnung des Herzens.

Zur Entfernung des Herzens aus dem Körper fasst man dasselbe mit dem Daumen der linken Hand im rechten, mit dem Zeigefinger im linken Ventrikel, hebt hoch und schneidet von unten an mit flachen Schnitten Vena cava, Lungenvenen und die beiden grossen Arterien möglichst weit vom Herzen entfernt durch. Bei kleinen Kindern und, wenn es sich um angeborene Herzfehler handelt, auch bei älteren Individuen muss man den ganzen Arcus und den Isthmus aortae mitnehmen, um das Verhalten des Ductus Botalli im Zusammenhang mit den grossen Arterien und dem Herzen untersuchen zu können. Zunächst wird nun die Schlussfähigkeit der beiden arteriellen Klappen durch Aufgiessen von Wasser geprüft, wobei es die Hauptsache ist, dass sich kein Blutgerinnsel mehr in der Oeffnung befindet und dass man keinerlei Zug oder Druck auf die Klappen ausübt, weshalb man weder das Herz auf die Hand setzen, noch die Gefässwandungen selbst fassen darf, sondern an den Vorhöfen das Herz so halten muss, „dass die Ebene des betreffenden Ostiums genau horizontal steht und nach keiner Seite hin gezerrt wird“ (Virchow). Auch kann eine Täuschung dadurch entstehen, dass das Wasser durch die Kranzarterien abläuft, wenn dieselben zufällig vorher in der Nähe ihres Ursprunges verletzt wurden. Legt man grossen Werth auf eine genaue Prüfung der Schussfähigkeit, so kann man dieselbe auch vor der Herausnahme des Herzens ausführen, indem man die Aorta in ihrem absteigenden Theile oder am Arcus unterbindet, centralwärts eine Kanüle einbindet, die centralwärts abgehenden grösseren Aeste unterbindet und nun Wasser injicirt, während man von dem eröffneten linken Ventrikel die Function der Aortenklappen controllirt.

Nachdem man darauf das Herz in Körperlage vor sich auf einen Teller gelegt hat, schneidet man, um die Tricuspidalis in ihrer natürlichen Lage zu belassen, oberhalb des an der vorderen Wand des rechten Ventrikels sitzenden Papillarmuskels in die Ar-

teria pulmonalis hinein und zwar möglichst weit nach dem linken Herzen zu, wo ein stärker vorspringendes längliches Fettträubchen die Stelle andeutet, wo zwei Klappen zusammenstossen, welche auf diese Weise beide geschont werden. Der Schnitt in die Aorta beginnt an der Herzspitze, geht längs des Septum weiter und zwischen Herzohr und Pulmonalis, die mit dem Daumen der linken Hand etwas zur Seite gezogen werden muss, in die Aorta hinein. Da hier das rechte Klappensegel quer vorliegt, so lässt es sich nicht vermeiden, dass dasselbe durchschnitten wird. Am meisten wird es noch geschont, wenn man die Pulmonalis sehr stark anzieht und den Schnitt dicht an der Wand derselben vorbei gehen lässt. Um dasselbe vollständig zu schonen, muss man vorsichtig die Pulmonalis von der Aorta eine Strecke weit abpräpariren und letztere dann an der Stelle durchschneiden, welche dem Zusammenstosse des rechten und linken Pulmonalklappensegels entspricht, da diese ungefähr mit dem Zusammenstosse des rechten und hinteren Aortenklappensegels zusammenfällt. Man versäume jetzt auch nicht, besonders von dem Vorhofe aus, die venösen Ostien und Klappen zu inspiciren. Für viele Fälle, besonders wenn nur geringe entzündliche Veränderungen an der Schliessungslinie der Klappen vorhanden sind, empfiehlt es sich, den Vorhofs- und Ventrikelschnitt nachträglich unter Durchschneidung des Ostiumringes und des kleinen Klappensegels der Bicuspidalis zu verbinden, weil man dann bequemer die Vorhofsfläche der Klappensegel betrachten kann.

e. Innere Untersuchung des Herzens.

1. Allgemeine Verhältnisse.

Man ist nun im Stande, die Weite der Ventrikel und deren Verhältniss zur Grösse des Herzens, sowie die Beschaffenheit des Herzfleisches, dessen Dicke, Farbe, Consistenz und besonderen Veränderungen zu untersuchen. Die Dicke der rechten Vertrikelwand (ohne die Trabekel) beträgt 2--3 Mm. (beim Weibe im allgemeinen weniger wie beim Manne), steigt pathologisch bis zu 7—10 Mm. und mehr; diejenige des linken beträgt 7—10 Mm. und kann pathologisch bis 20—25 Mm. und mehr steigen. Die Grössenveränderungen der eigentlichen Herzwand sind, wenn auch häufig, so doch nicht nothwendig mit denselben Veränderungen der Papillarmuskeln

und Trabekeln verbunden; so findet man z. B., besonders wenn sehr hoher Druck im Ventrikel herrschte, trotz enormer Hypertrophie der Wandungen abgeplattete und enorm dünne Papillarmuskeln. Bei der Beurtheilung der Vergrösserung oder Verkleinerung der Herzmuskulatur darf man nicht vergessen, dass die Dicke der Wandung allein nur einen Anhaltspunkt für die relative Atrophie oder Hypertrophie gibt, nicht für die absolute. Um letztere zu erkennen, muss die Weite der Höhlen mit in Betracht gezogen werden. Es kann bei starker Dilatation eine Vergrösserung der gesammten Muskelmasse vorhanden sein, auch wenn der Durchschnitt unter dem normalen Maasse bleibt und es wird die absolute Hypertrophie der Muskulatur bei vorhandener Verdickung der Wandung um so stärker sein, je grösser zugleich die Dilatation ist. Durch den Contractionszustand der Muskulatur, besonders bei sehr anämischen Personen kann eine Hypertrophie vorgetäuscht werden, die aber leicht als falsche erkannt wird, wenn man die Muskulatur auseinanderzieht, worauf diese die normale Dicke zeigt, was natürlich bei wirklicher Hypertrophie nicht möglich ist.

Den genauesten Aufschluss über die wirkliche Hypertrophie gibt das Gewicht des Herzens, welches im Mittel bei Weibern 250 Grm., bei Männern 300 Grm. beträgt, aber pathologisch bis zu 500—1000 Grm. ansteigen kann. Die Verhältnisszahl Körpergewicht durch Herzgewicht beträgt zwischen dem 20. und 50. Jahre 173,5.

Die Farbe des Herzfleisches wechselt sehr nach dem Blutgehalte, ist jedoch stets heller und mehr grauroth als diejenige der Skelettmuskulatur. In sehr vielen Fällen ist sie eine mehr oder weniger braunrothe oder selbst (bei gleichzeitiger Anämie) rein braune, in anderen wieder mehr gelblich bis fast buttergelb. Die gelbe Farbe ist seltener gleichmässig über die gesammte Muskulatur verbreitet, häufiger bloss in den inneren oder äusseren Schichten und in Form von kleinen Flecken und netzförmigen Streifen besonders an den Papillarmuskeln vorhanden.

Mit der Farbe steht die Consistenz des Herzfleisches in gewisser Relation, indem braune Herzen zugleich sehr derb, gelbe um so schlaffer und mürber zu sein pflegen, je ausgedehnter und intensiver die Farbe ist. Ebenso wächst in der Regel die Consistenz (bis zu fast brettartiger Härte) mit dem Grade der Hypertrophie,

und es ist ein seit lange bekanntes Zeichen von Hypertrophie, wenn die Herzwandungen besonders im rechten Ventrikel nach der Eröffnung nicht zusammenfallen, sondern starr stehen bleiben. Die Fäulniss bewirkt eine Erschlaffung der Herzmuskulatur verbunden mit einer schmutzig rothen Färbung; faule Herzen erscheinen immer sehr breit, weil sie in Folge ihrer Schlaffheit ganz abgeplattet sind.

Nächst der Muskulatur wird dann auch noch das Endocardium, sowohl der parietale Theil wie die Klappen, sowie endlich der Anfangstheil der grossen Arterien untersucht und mit der Untersuchung der Coronargefässe der Schluss der Herzuntersuchung gemacht.

2. Die einzelnen Erkrankungen.

a) Die am Herzen vorkommenden **Missbildungen** können hier nicht ausführlich erörtert werden, ich verweise dafür auf mein Lehrbuch der speciellen pathologischen Anatomie, doch will ich eine kurze Uebersicht derselben geben. Abgesehen von abnormer Lagerung des Herzens in Folge von Spaltbildungen an der Brust ist zunächst die Dextrocardie zu erwähnen, welche bei allgemeinem und auf die Brusthöhle beschränktem Situs inversus, sowie für sich allein vorkommt und bei welcher die Lagerung des Herzens dem Spiegelbilde der normalen entspricht. Von Mehrfachbildungen sind als häufigere Befunde überzählige Klappensegel, sowie überzählige Muskel- oder Sehnenfäden zu erwähnen, welche letzteren besonders im linken Ventrikel vorkommen. An den Zipfelklappen kommt es zuweilen vor, dass statt eines Sehnenfadens ein Muskelbalken als Fortsetzung eines Papillarmuskels bis zum Klappensegel heranreicht. Seltener sind partielle Muskelverdickungen, welche am Conus arteriosus pulmonalis eine Stenose (musculäre Conusstenose) bedingen können, die durch secundär sich hier localisirende Endomyocarditis einen sehr hohen Grad erreichen kann.

Am wichtigsten sind die Defectbildungen, welche das ganze Herz oder einzelne grössere oder kleinere Abschnitte betreffen können. Eine ungenügende Entwicklung des ganzen Herzens (Hypoplasie) kommt bei manchen chlorotischen Individuen vor. Am häufigsten zeigen die Scheidewände des Herzens Defecte und unter diesen steht wieder das Septum atriorum voran. Hier können die Lücken

leicht übersehen werden, da sie häufig nur einen schräg von rechts hinten nach links vorn verlaufenden Spalt oder Kanal darstellen. Wenn der Defect von einem vollständigen Fleischrahmen umschlossen wird, so ist er ein Defect des definitiven, fehlt der Fleischrahmen an der unteren Seite, so ist er ein solcher des provisorischen Septums. Durch vollständigen Defect entsteht das Cor triloculare biventriculare, während bei gleichzeitigem völligen Defect der Kammerscheidewand ein Cor biloculare vorliegt. Ist dagegen die Vorhofscheidewand gut entwickelt, aber die Kammerscheidewand defect, so hat man ein Cor triloculare biatriatum. Bei dem Septum ventriculorum kann der hintere Septumschenkel defect sein oder auch der vordere, oder es ist nur der hintere Theil des vorderen Septumschenkels ungenügend entwickelt. Da dieser Theil eine wesentliche Rolle bei der Bildung des Conus arter. pulm. spielt, so ist bei seinem Defect der Conus stets ebenfalls ungenügend entwickelt, insbesondere verengt. Gewöhnlich ist dieser Defect mit Störungen in der Entwickelung der grossen Arterien verbunden, wovon gleich mehr.

Die angeborenen Abnormitäten der Herzklappen und -ostien sind, wenn man von der bedeutungslosen Fensterung der Semilunarklappen, d. i. der einfachen oder mehrfachen Durchlöcherung des zwischen Wand und Schliessungslinie gelegenen Theiles der Segel absieht, im wesentlichen solche, welche mit Stenose oder Atresie verbunden sind. Es fehlen nie die Spuren von Entzündungen, doch sind diese nur in selteneren Fällen als die Grundursache aller Störungen zu betrachten, sondern in der Regel secundär zu primären Entwickelungsstörungen hinzugekommen. Wenn die Individuen, wie es nicht selten geschieht, ein gewisses Alter erreichen, so ist nicht einmal zu bestimmen, wieviel von den vorhandenen entzündlichen Veränderungen auf fötale Endocarditis, wieviel auf extrauterine zu beziehen ist. —

An den venösen Ostien kann die Stenose resp. Atresie primär und secundär sein; im ersteren Falle ist sie auf Entwickelungsstörungen oder auf Entzündung zurückzuführen; im letzteren ist sie wesentlich durch Fortkriechen einer Entzündung von der Nachbarschaft her entstanden. Der entsprechende Ventrikel ist meistens im Wachsthum zurückgeblieben; er zeigt oft durch Verkleinerung seiner Höhle eine relative concentrische Hypertrophie.

Am wichtigsten sind die Störungen an dem Pulmonalostium und der Lungenarterienbahn (Conus, Ostium, Pulmonalstamm) überhaupt, weil sie relativ häufig sind und insbesondere häufiger ein kürzeres oder längeres extrauterines Leben gestatten. Als secundäre Verengerungen der Lungenarterienbahn ist die sehr seltene Conusstenose bei primärem Defect des hinteren Theils des vorderen Ventrikelseptums sowie die Accommodationsstenose zu nennen, welche an der Mündung und dem Stamm der Pulmonalis bei primärer Stenose des Tricuspidalostiums sich einstellt. Primäre Verengerungen der Lungenarterienbahn bei normalem Verhalten der grossen Arterien (d. h. des Septum trunci arteriosi communis) können 1) durch eine, sicher erst in den späteren Zeiten des Fötallebens eintretende Klappenentzündung mit Stenose des Ostiums erzeugt werden; 2) gibt es, wie schon erwähnt, eine primäre musculös-entzündliche Stenose des Conus. In beiden Fällen ist das Sept. ventr. geschlossen, das Sept. atr. defect. Durch abnorme Entwicklung des Sept. trunci arter. comm. können dreierlei verschiedene Störungen erzeugt werden: 1) durch abnorme Lage des Septum bei normaler Richtung desselben eine Verengerung der Pulmonalis ohne Defect des Ventrikelseptums; die grosssen Arterien haben eine normale Stellung zu einander. 2) Durch abnorme Richtung des Septum bei normaler centraler Lage desselben eine Verengerung des Conus mit Defect im Ventrikelseptum; die grossen Arterien sind derart gegen einander verschoben, dass die Aorta mehr nach rechts und vorn gerückt ist und zugleich eine Drehung um ihre Längsachse nach rechts erfahren hat. Beide Arterien haben ihre gehörige Weite. 3) Durch abnorme Lage und zugleich abnorme Richtung des Septum eine Verengerung der gesammten Lungenarterienbahn mit Defect im Septum ventriculorum. Die Gefässe zeigen ausser dem ungleichen Lumen die bei 2) erwähnte Verschiebung.

Eine Transposition kann sowohl an den Arterien- wie an den Venenstämmen vorkommen, so dass also die Aorta aus dem rechten die Pulmonalis aus dem linken Ventrikel entspringt, eine Vena cava in den linken oder eine oder mehrere Venae pulmonales in den rechten Vorhof einmünden. Meistens sind, besonders bei den arteriellen Transpositionen, noch andere Störungen vorhanden.

b) **Circulationsstörungen** können unter sonst normalen Verhältnissen nur am Myocardium vorkommen, da das Endocardium mit Einschluss der Klappensegel, beim erwachsenen Menschen wenigstens, keine Gefässe besitzt. Es ist daher jede diffuse Röthung dieser letzteren Theile ohne weiteres als eine durch Imbibition mit diffundirtem Blutfarbstoff entstandene anzusehen. Nur an schon länger erkrankten Klappen, in welchen sich Gefässe neugebildet hatten, kann man röthliche Streifchen oder Fleckchen bemerken. Letztere entsprechen zuweilen kleinen flachen Blutungen, wie sie häufiger aus dyscrasischen Ursachen verschiedener Art unter dem parietalen Endocardium vorkommen. Eine eigenthümliche Art von Blutungen findet sich öfter an den Schliessungslinien, besonders der Bicuspidalsegel, kleiner Kinder, wo eine Anzahl, oft ein ganzer Kranz von kleinen Zöttchen (Albini'schen Knötchen) in ihrer Spitze ein kleines Blutklümpchen bergen (sog. Klappenhämatome). In der Muskulatur können grössere Blutungen durch Zerreissung von (aneurysmatischen) Coronararterienästen oder als hämorrhagische Infarcte nach Verschluss von arteriellen Gefässen entstehen. Dieser, sei er nun ein embolischer oder entzündlich-thrombotischer, bewirkt allerdings meistens eine einfache Necrose in Folge von umschriebener Anämie (anämischer Infarct). Nur die malignen Embolien, wie sie am häufigsten bei Endocarditis ulcerosa entstehen, bewirken häufig kleine punktförmige Blutungen (auch in entzündlich vascularisirten Klappensegeln) und ausserdem Abscedirung, oft beides gleichzeitig.

c) Die **Entzündungen** des Herzmuskels werden als Myocarditis, diejenigen des Endocardiums als Endocarditis bezeichnet.

α) Die Myocarditis kann man nach dem Hauptsitz in parenchymatöse, die eigentliche Muskelsubstanz betreffende, und in interstitielle, wesentlich im bindegewebigen Zwischengewebe ablaufende eintheilen. Dass letztere immer mit Veränderungen auch der Muskelfasern verbunden sind, ist leicht verständlich. Je nach dem anatomischen Charakter der Entzündung kann man die parenchymatöse Myocarditis auch degenerative Myocarditis nennen, während die interstitielle in die eiterige und productive zerfällt.

1. Die parenchymatösen Veränderungen können totale oder partielle sein. Die totalen findet man bei den meisten Infectionskrankheiten und erkennt sie im ersten Stadium an der schlaffen Consistenz und der opaken graurothen Färbung des Herzfleisches;

in den späteren an der meistens sich einstellenden Verfettung, deren anatomische Erscheinungsweise später angegeben werden wird. Bei der mikroskopischen Untersuchung der Muskelfasern aus dem ersten Stadium sieht man wie bei der Verfettung Körnchen im Innern der Fasern; dieselben verschwinden aber auf Zusatz von Essigsäure oder verdünnten Alkalien, sind also nicht Fett-, sondern Eiweisskörnchen (albuminöse Trübung). Daneben trifft man häufig die als hyaline Degeneration später zu beschreibende Veränderung. Als partielle Affection kommt die parenchymatöse Entzündung bei Verstopfung der Coronararterienäste durch maligne Emboli (bei Puerperalfieber, Pyämie, Endocarditis ulcerosa, Rotz etc.) vor. Man sieht dann in der Regel multiple, kleine (stecknadelkopfgrosse oder etwas grössere), abscessartige Herdchen, oft von einem rothen Hofe umgeben, in welchen man neben Eiterkörperchen eine grosse Menge verfetteter Muskulatur (regressives Stadium der parenchymatösen Entzündung) findet.

2. Es bilden diese Affectionen den Uebergang zu der acuten Form der interstitiellen Entzündungen, da die Eiterkörperchen schon als das Erzeugniss einer acuten eiterigen interstitiellen Entzündung (Myocarditis interstitialis apostematosa) zu betrachten sind. Als Erklärung für die Malignität der Emboli erkennt man meistens in der Mitte der Herdchen Haufen von Mikrococcen, wie sie auch an den Ursprungsstellen der Emboli vorhanden sind.

Es kann eine gleiche Affection auch durch directes Fortkriechen einer septischen Entzündung des Endocardiums (am häufigsten der Klappen) auf die Muskulatur zustandekommen. Dabei entsteht dann ein von der Oberfläche nach der Tiefe zu fortschreitender Zerfall, ein acutes Herzgeschwür, an dessen Stelle eine Ausbuchtung der restirenden verdünnten Herzwand (acutes partielles Herzaneurysma) zustandekommen kann, welche meist schnell zur Perforation führt. Diese kann in den Herzbeutel, aber auch in andere Herzhöhlen erfolgen, wodurch dann abnorme Communicationen derselben erzeugt werden. Selten sind isolirte, manchmal grössere, Herzabscesse von unbekannter Entstehung.

3. Die chronischen interstitiellen Entzündungen sind häufiger als die acuten, kommen aber auch oft nur auf ganz kleine Stellen beschränkt vor. Sie haben die Bildung von fibrösem Gewebe im Gefolge (Myocarditis interstitialis chronica fibrosa), welches

entweder oberflächlich an den Spitzen der Papillarmuskeln (Myoc. papillaris) oder den Trabekeln (Myoc. trabecularis) an die Stelle der Muskulatur getreten ist, oder mitten in der Muskelwand in Form von grauen, derben Flecken oder Streifen (Herzschwielen) erscheint. Im letzteren Falle sind die Veränderungen nur dann gut zu erkennen, wenn man einen Flachschnitt mitten durch die Muskulatur legt und zwar am besten durch den vorderen bei der Eröffnung der Aorta entstandenen Zipfel im linken Ventrikel sowie unter dem Pericard an der hinteren linken Ventrikelwand nahe der Basis. Mikroskopisch findet man eine fibröse Verdickung des interstitiellen Gewebes (Schwielenbildung) mit Atrophie der zwischenliegenden Muskelfasern. Besonders bemerkenswerth ist eine, gerade an der Spitze des linken Ventrikels besonders häufig (relativ) vorkommende Myo- und Endocarditis fibrosa, welche zu einer solchen Atrophie der Muskulatur führen kann, dass die (sehr verdünnte) Stelle durch den Blutdruck ausgeweitet wird (chronisches partielles Herzaneurysma); hier kann eine Ruptur entstehen, deren ursächliche Beurtheilung nach dem Gesagten nicht schwer ist.

Die Myocarditis kann als solche primär sein oder sich zu einer Endocarditis oder Pericarditis hinzugesellen. Das Verhältniss der Schwielenbildung zu Veränderungen der Muskelfasern kann gleichfalls ein verschiedenes sein, häufig aber geht der Myocarditis eine Degeneration der Muskulatur (anämischer und hämorrhagischer Infarct) voraus, wobei dann manchmal noch Reste der zerfallenden Muskulatur im Innern des schwieligen Herdes gefunden werden. Eine diffuse productive Myocarditis, bei welcher sich die Affection noch in einem frischen, granulirenden Stadium befindet, kommt nach Leyden bei Diphtherie, vielleicht auch noch bei anderen Infectionskrankheiten vor.

Für die mikroskopische Untersuchung empfehlen sich am meisten Schnitte von der gehärteten Muskulatur, insbesondere solche, welche dem Muskelfaserverlauf parallel gemacht sind. Man achte darauf, dass auch bei vielen Schwielen in der Peripherie noch jüngere Granulationsbildung (zellige Infiltration) zu finden ist, dass in den schwieligen Geweben öfters braune Pigmenthäufchen als Reste zu Grunde gegangener Muskelfasern vorhanden sind und dass an den Enden der die Schwielen begrenzenden Muskelfasern deutlich Verschmälerung und Atrophie zu erkennen ist.

Umgekehrt zeigen die Kerne derselben manchmal Vergrösserung, selbst Wucherung, was vielleicht als Zeichen beginnender Regeneration zu betrachten ist.

β) Die Endocarditis, welche im extrauterinen Leben hauptsächlich im linken Herzen ihren Sitz hat, während die fötale häufiger auf der rechten Seite entsteht, kann an den verschiedenen Abschnitten des Endocardiums vorkommen und wird nach ihrem Sitz als E. valvularis, chordalis, papillaris, trabecularis, parietalis bezeichnet. Bei ihrer Localisation spielen offenbar mechanische Momente eine Rolle, denn es sind z. B. bei der fötalen Endocarditis gerade solche Stellen, welche einem ungewöhnlichen Anprall des Blutes und abnormem Druck ausgesetzt sind, an welchen sie sich etablirt. Auch bei der erworbenen Endocarditis valvularis, der wichtigsten Form, sind es diejenigen Stellen, mit welchen die Segel bei dem jedesmaligen Klappenschluss aneinanderprallen (Schliessungslinien), wo die entzündlichen Veränderungen in der Regel beginnen. Eine Gefässverstopfung durch die Entzündungserreger an dieser Stelle kann nicht das Maassgebende für diese regelmässige Localisation sein, da normale Klappensegel Erwachsener hier gar keine Gefässe haben.

Je nach dem verschiedenen anatomischen Befund kann man drei Formen von Endocarditis, eine verrucöse (granulirende), eine fibröse und eine diphtheroide (ulceröse) unterscheiden, von welchen die beiden ersten als productive zusammengehören. Die erste und dritte Form sind im wesentlichen acute, die zweite chronische Erkrankungen. Zu einer chronischen Endocarditis kann eine neue acute sich hinzugesellen (E. recurrens), ausserdem kommen Mischformen zwischen der diphtheroiden und verrucösen vor.

1. Die granulirende productive Endocarditis valvularis bewirkt kleinere oder grössere warzenartige, hahnenkammförmige, condylomatöse, papillöse Verdickungen (End. verrucosa) an den Schliessungslinien, d. h. also bei den Atrioventricularklappen an einer einige Millimeter vom Rand entfernten Linie auf der Vorhofsseite, bei den Semilunarklappen aber an einer vom Nodulus Arantii bogenförmig nach jeder Ansatzstelle hinziehenden Linie. Die Verdickungen haben meist eine grauröthliche Farbe und weich elastische Consistenz mit weicherer oberster Schicht, welche sich durch Schaben entfernen lässt. Mikroskopische Durchschnitte lehren, dass diese

obersten Schichten der Verdickungen aus einer fibrinösen Masse bestehen, welche auf einem Auswuchs (Excrescenz) des Klappengewebes aufsitzt und allmählich in diese übergeht. Der Auswuchs besteht aus jungem zelligem Bindegewebe und enthält, wenn der Process etwas älter ist, in der Regel auch Blutgefässe, nicht selten daneben Hämatinpigment. Die fibrinöse, wahrscheinlich im wesentlichen thrombotische, Auflagerung kann eine verschiedene Dicke besitzen und bedingt hauptsächlich die Mächtigkeit der Verdickungen. Es sind von einigen Untersuchern (Klebs, Köster u. a.) Mikroorganismen in dem erkrankten Klappensegel beschrieben worden. Um nach solchen zu suchen, kann man zunächst Quetschpräparate von den weichen Auflagerungen und Excrescenzen machen, hauptsächlich aber sind feine Durchschnitte zu benutzen, welche auch für das Studium der histologischen Veränderungen nothwendig sind. Die charakteristischsten Bilder von Granulationsgewebe, welche oft durchaus denen von einer fibrinös-productiven Pericarditis gleichen, erhält man bei recurrirender verrucöser Endocarditis.

2. Die fibröse productive Endocarditis kann der Ausgang der vorigen sein, aber, wie man aus klinischen Beobachtungen erschliessen kann, wohl auch ohne acuten Anfang, von vornherein als Sclerose und Induration sich entwickeln. Sie bildet hauptsächlich die Grundlage der sog. Klappenfehler und wird bei den Sectionen am häufigsten gefunden. Die durch sie bewirkten Veränderungen können verschiedener Art sein. Zuweilen sieht man nur eine Verdickung der Klappen, welche gleichfalls an den Schliessungslinien stärker zu sein pflegt und hier oft in Form rundlicher Knoten auftritt. Von den Bicuspidalsegeln greift die Verdickung häufig auch auf die Chorden über. In schwereren Fällen sind die verdickten Klappensegel oder Chorden auch noch verkürzt (Endocard. retrahens) und miteinander verwachsen. Ersteres tritt besonders an den Aortenklappen hervor, wodurch diese insufficient werden, letzteres am characteristischsten an den Mitralsegeln, wo das Ostium dadurch, dass nicht nur die Segel, sondern auch die oberen Enden der verdickten Chorden miteinander verwachsen, ganz nach unten rücken und in einen schmalen Spalt verwandelt werden kann. In wieder anderen Fällen tritt mehr eine Reihe von regressiven Metamorphosen in den Vordergrund (Endoc. atheromatosa), welche in den verdickten, verwachsenen

und retrahirten Segeln und Chorden Platz greifen und in Necrose, Verfettung und Verkalkung bestehen, von welchen bald die letztere, bald die ersteren überwiegen. Die Verkalkungen treten zuweilen in Form unregelmässig klumpiger oder auch zackiger Massen auf, welche starke Vorsprünge an der Oberfläche bilden und zum Theil aus Verkalkung von Thromben hervorgegangen sein dürften, welche sich besonders gern an solchen Stellen ansetzen, wo in Folge der Necrose und Verfettung des Gewebes Erweichung und dadurch Substanzverluste entstanden sind (Endoc. ulcerosa atheromatosa). Man findet gerade in diesen Fällen die entzündlich neugebildeten Gefässe des Klappengewebes durch eine entzündliche Verdickung der Intima verengt. Die mikroskopische Untersuchung wird an Schnitten vorgenommen, nachdem man nöthigenfalls die Klappen entkalkt hatte. Man färbt mit Picrocarmin, weil dann die necrotisch-fettigen Partien am besten hervortreten; aus demselben Grunde ist Untersuchung einiger Schnitte in Wasser oder Glycerin anzurathen. Man achte auch auf das oft in reichlicher Menge vorhandene Hämatinpigment.

Gerade die Verkalkungen kommen öfter auch an der Basis der Klappensegel (E. valvul. basilaris) mit oder ohne gleichzeitige Veränderungen der übrigen Segelabschnitte vor, wodurch dann reine Stenosen der Ostien bewirkt werden können.

3. Als Endocarditis ulcerosa oder genauer E. ulc. maligna bezeichnet man eine Affection, welche ich ihrer anatomischen Aehnlichkeit mit der Diphtherie der Schleimhäute wegen diphtheroide E. nenne. Sie wird durch Schizomyceten und zwar der Regel nach durch Micrococcen (Micrococcus septicus) erzeugt. Dementsprechend wird sie hauptsächlich secundär bei Pyämie, insbesondere bei puerperaler, aber auch bei anderen Infectionen und endlich auch als primäre Affection gefunden. Im Beginn derselben sieht man nur einen etwas opaken, gelblichen, feinhöckerigen Fleck, der manchmal ein wenig prominirt, aber auch schon einem deutlichen Substanzverluste des Segels entsprechen kann; später finden sich weiche, röthlich graue Gerinnsel, welche eine grosse Mächtigkeit erreichen können und nach deren Entfernung sich ein mehr oder weniger grosser Defect am Segel zeigen kann. Diese Veränderungen sitzen an denselben Stellen wie die acut verrucösen, greifen aber von da aus meist rasch um sich. Durch immer wei-

teres Fortschreiten der Zerstörung in die Tiefe können Einrisse in den Klappensegeln entstehen, Chorden können zerreissen, ja es können ganze Stücke von Klappensegeln losgetrennt werden. Die Ulceration greift auf den Segeln immer weiter auch der Fläche nach um sich und gerade dadurch können dünne Stellen mitten im Segel gebildet werden, welche von dem Blutdruck aneurysmatisch ausgebuchtet werden (acutes Klappenaneurysma). Diese Aneurysmen sind immer dem Blutstrom entgegengerichtet und pflegen bald zu platzen, wodurch sich dann Perforationsöffnungen bilden, welche meistens von dicken thrombotischen Auflagerungen umgeben sind und in deren Umkreis das Segel auf beiden Seiten eine geschwürige Oberfläche zeigt. Die diphtheroide Endocarditis ist häufig eine recurrirende, greift also an einem Klappensegel Platz, welches schon durch fibröse oder verrucöse proliferirende Entzündung verändert ist. Danach wird dann die anatomische Erscheinungsweise entsprechend modificirt. Es kann aber auch eine diphtheroide in eine proliferirende Entzündung ihren Ausgang nehmen, wenn sie einen chronischen Verlauf hat und zur Heilung tendirt, wodurch abermals das anatomische Bild Modificationen erfahren kann. Gerade hierbei finden sich oft enorm mächtige thrombotische Auflagerungen, welche manchmal in grosser Ausdehnung verkalkt sind.

Die mikroskopische Untersuchung ergibt, wie schon erwähnt, als Ursache der Veränderungen die Ansiedelung von Mikroparasiten. Diese erfolgt der Regel nach auf der Oberfläche der Klappen und zwar an der Schliessungslinie, aber gelegentlich auch an anderen Stellen, z. B. secundär an der Ventrikelfläche des grossen Mitralissegels, wenn grosse Thromben der diphtheroid erkrankten Aortenklappen an dieser Stelle das Mitralsegel berühren und so gewissermassen die Mikrococcen überimpfen; am leichtesten geschieht das, wenn zugleich starke Verkalkungen vorhanden sind, wodurch zunächst rein mechanische Oberflächenverletzungen statthaben, welche in solcher Weise auch wohl bei nicht diphtheroider Endocarditis entstehen könnten. Durch das Vordringen der Organismen in das Klappengewebe entsteht hier eine Necrose mit folgender Erweichung, aus welcher wiederum die Ulceration hervorgeht. Um den necrotischen Theil herum tritt eine starke entzündliche Schwellung und zellige Infiltration ein, welche man schon makroskopisch an der

Verdickung und gelblichen Trübung der Segel erkennen kann, allein es bildet sich in der Regel keine deutlichere Eiterung oder gar Abscedirung, welche ich nur gesehen habe, wenn ein septischer Embolus von einer diphtheroid erkrankten Klappe in Gefässe derselben oder einer anderen Klappe hineinfuhr: dann gibt es dieselben miliaren Hämorrhagien resp. Abscesse wie anderwärts. Durch immer weiteres Vordringen der Organismen und der Necrose in dem Klappengewebe werden dann die grösseren Zerstörungen, Perforationen etc. bedingt. Da die thrombotischen Auflagerungen stets grosse Massen von Organismen enthalten, so ist der Nachweis derselben einfach, da man nur nöthig hat, ein Stückchen davon zu zerzupfen und mit Kalilauge zu behandeln: es zeigen sich dann in den gewöhnlichen Fällen dicke Ballen von gleichmässig feinen, dicht aneinander gelagerten Mikrococcen, in deren Umgebung die Zusammenfügung der Coccen zu perlschnurartigen Torulaketten deutlich zu sehen ist. Zum Färben sind Quetschpräparate von den weichen Gerinnseln leicht anzufertigen. Die feinere Untersuchung geschieht an Schnitten, welche man nach kurzer Härtung in Müller'scher Flüssigkeit (zur Erhaltung des Blutes) und Nachhärtung in absolutem Alkohol anfertigt. Doppelfärbung mit Gentiana und Picrocarmin.

Die gleichen Veränderungen wie an den Klappen können auch an dem parietalen Endocardium vorkommen; am häufigsten sind die besonders in Verbindung mit oberflächlicher fibröser Myocarditis vorkommenden umschriebenen fibrösen Verdickungen der Membran (E. chron. fibr. parietalis), welche besonders gern an den Trabekeln und Papillarmuskeln vorkommen. Es wird aber auch, besonders im linken Ventrikel, eine allgemeine Verdickung und locale verrucöse, sowie diphtheroide Endocarditis gefunden, letztere fast stets im Anschlusse und als Fortsetzung ähnlicher Veränderungen an den Klappen. Aus ihr geht das früher erwähnte acute Herzgeschwür sowie das acute Herzaneurysma hervor. Ein wahrscheinlich ebenfalls mit Endocarditis, aber nicht ulceröser zusammenhängendes chronisches Aneurysma ist das A. septi membranacei, welches stets nach rechts sich vorwölbt.

d) Von den **specifischen Entzündungen** sind zunächst die syphilitischen zu nennen, welche zuweilen Gummata in Form grösserer gelber, von fibrösem, schwieligem Gewebe umgebener

Knoten erzeugen. Ausser diesen kann durch Syphilis zwar auch eine fibröse Myocarditis erzeugt sein, doch ist wie an anderen Organen so auch hier nur dann deren syphilitische Natur mit Sicherheit zu diagnosticiren, wenn daneben gummöse Bildungen vorhanden sind. Im anderen Falle muss man sich schon, wenn Infarcte auszuschliessen sind, mit dem Rheumatismus begnügen. Tuberkel kommen als miliare selten bei allgemeiner Miliartuberkulose vor, sehr selten als grössere käsige Knoten, die immer zunächst auf Syphilis zu beziehen sind. Die miliaren Tuberkel sitzen meist subendocardial und mit Vorliebe im Conus arteriosus pulmonalis; sehr selten kommen sie an Klappen vor.

e) Unter den **progressiven Ernährungsstörungen** sind die wichtigsten und häufigsten die Hypertrophien, welche als Compensationen für Kreislaufsstörungen eine grosse salutäre Bedeutung haben. Sie betreffen bald die eine oder andere Seite allein, bald beide zusammen und es wird in den meisten Fällen nicht schwer sein, die mechanischen Gründe für die Hypertrophie aufzufinden. So ist z. B. nichts gewöhnlicher, als dass bei einer Insufficienz und Stenose der Aortenklappen beide Ventrikel hypertrophirt sind, der linke direct in Folge des Klappenfehlers, der rechte secundär in Folge der Stauung des Blutes im kleinen Kreislaufe und der dadurch vermehrten Arbeit. — Eine ausschliessliche Hypertrophie des rechten Ventrikels kann entweder von Veränderungen im Herzen selbst (Stenose und Insufficienz der Mitralis) oder von solchen in den Lungen abhängen. Wenn hier eine ausgedehnte Zerstörung von Capillaren (z. B. durch Phthise) oder sonstwie eine ostensible Behinderung des Kreislaufs vorhanden ist, so ist die Erklärung für die Hypertrophie nicht schwer; in anderen Fällen ist sie weniger einfach, so bei dem chronischen Bronchialkatarrh, wo das mit dem Katarrh so häufig verbundene Emphysem nicht immer zur Erklärung der zuweilen sogar sehr beträchtlichen Hypertrophien ausreicht. Hier ist es die in Folge des katarrhalischen mehr oder weniger vollständigen Verschlusses der kleinen Bronchien entstehende Druckerhöhung in den Alveolen (bei der forcirten Exspiration), welche den Strömungswiderstand in den Lungencapillaren erhöht. Es muss übrigens in allen diesen Fällen auch die Blutmenge berücksichtigt werden; hat diese abgenommen, so wird eine Kreislaufsstörung die Herzarbeit auch weniger vermehren; dasselbe

gilt für Collateralbahnen, welche besonders an der phthisischen Lunge in den pleuralen Adhäsionen sich bilden können. — Die Hypertrophie des linken Ventrikels hat ein viel ausgedehnteres Ursprungsgebiet (Herz, Aorta, kleine Arterien) und es können nicht alle sie bewirkenden Affectionen besonders erwähnt werden, nur auf den interessanten Zusammenhang zwischen Hypertrophie des linken Ventrikels und Nierenatrophie soll besonders aufmerksam gemacht werden. In neuerer Zeit mehren sich die Fälle, wo bei dem Mangel jeglicher anatomischer Ursachen Hypertrophien des linken Ventrikels und des ganzen Herzens auf Ueberanstrengung (bei Soldaten etc.) von den Autoren zurückgeführt werden (idiopatische Herzhypertrophie).

Von den allgemeinen Veränderungen der Grösse und Gestalt, welche die Hypertrophie am Herzen bedingt, ist schon bei der allgemeinen Betrachtung die Rede gewesen, es muss nur aufmerksam gemacht werden, dass die Vergrösserung, welche das hypertrophische Herz darbietet, nicht allein von der Hypertrophie, sondern auch von der gleichzeitig vorhandenen Dilatation herrührt, welche auch ohne Hypertrophie vorkommen kann. Die hypertrophische Muskulatur hat eine lebhaft rothe Farbe, ist meist etwas durchscheinend, glänzend, consistent. Mikroskopisch erscheinen die Fasern nicht erheblich breiter als normal, es muss demnach eine Vermehrung ihrer Zahl vorliegen. Häufig tritt in der hypertrophischen Muskulatur, besonders an den Trabekeln und Papillarmuskeln eine Verfettung ein.

Von reinen Geschwülsten sind primär Fibrome, Myxome, Lipome, Sarcome, sowie angeborene Myome (mit sternförmigen quergestreiften Muskelzellen), secundär Carcinome, Sarcome, besonders multiple Melanosarcome beobachtet worden.

f) **Regressive Ernährungsstörungen.** Recht häufig und zahlreich sind die atrophischen und degenerativen Zustände, welche am Herzen gefunden werden. Dieselben betreffen hauptsächlich das Myocardium. Ausser einer, den einfachen Gegensatz der Hypertrophie darstellenden und wie diese auch auf einzelne Herzabschnitte beschränkt (z. B. am linken Ventrikel bei starker Stenose des Bicuspidalostiums) vorkommenden einfachen Atrophie findet sich besonders häufig die braune Atrophie (Atrophia fusca), welche, wie schon der Name sagt, neben einer allgemeinen Atrophie der

gesammten Muskulatur vorzugsweise durch die mehr oder weniger reine, braune Färbung derselben charakterisirt ist.

An Zupfpräparaten erkennt man leicht als Ursache der Färbung unregelmässige bräunliche Farbstoffkörnchen, welche zuerst an beiden Polen der Kerne (in den Muskelkörperchen), dann aber auch anderwärts zwischen den Fibrillen auftreten. Durch Ausmaass ist eine Dickenabnahme der einzelnen Muskelfasern bei ihr wie bei der einfachen Atrophie constatirt worden. Ein normales Structurverhältniss der Herzmuskulatur tritt bei dieser Veränderung ganz besonders deutlich hervor, nämlich die dickeren dunklen Querstreifen, welche die einzelnen Zellenterritorien abgrenzen. Man setze den Präparaten etwas Essigsäure zu. — Die braune Atrophie tritt im normalen Laufe des Lebens im Alter ein, dann aber auch bei allen Cachexien, seien sie phthisischer, carcinomatöser oder sonstiger Natur.

Eine weitere wichtige Ernährungsstörung des Herzmuskels ist die fettige Degeneration (Degeneratio adiposa myocardii), mit welcher keineswegs eine Verkleinerung des ganzen Herzens verbunden ist, dagegen oft eine Vergrösserung, da sie häufig in hypertrophischen Herzen sich einstellt.

Man sieht bald rechts, bald links, bald auf beiden Seiten sowohl hie und da an den eigentlichen Wandungen als besonders deutlich an den Papillarmuskeln (den am meisten mechanischen Insulten ausgesetzten Theilen) hellgelbe Punkte und Streifen, die zuweilen ein zierliches Gitterwerk darstellen oder ein getigertes Aussehen bewirken. Unter dem Mikroskope erscheinen diese Stellen bei durchfallendem Lichte und schwacher Vergrösserung als dunkele Flecken, die sich bei stärkerer Vergrösserung in kleinere und grössere dunkelconturirte und lebhaft glänzende Tröpfchen auflösen, deren fettige Natur sich durch ihre Resistenz gegen Essigsäure und verdünnte Alkalien documentirt. Besonders an den mit Kalilauge behandelten Präparaten sieht man die Fettkörnchen dem Muskelfibrillenverlauf entsprechend zu Längsreihen angeordnet. Nach Böttcher liegen sie zwischen den Fibrillen. Die Querstreifung der Muskelfasern ist bei geringerem Grade der Fettdegeneration undeutlich, bei höheren Graden gänzlich verschwunden.

Ausser dieser partiellen gibt es aber auch noch eine totale Fettdegeneration, die sich durch die gleichmässige gelbliche Färbung

des Herzmuskels auszeichnet, aber in der Regel nicht so hohe Grade erreicht, wie jene; beide kommen übrigens häufig zusammen vor. Bei den geringeren Graden beider Veränderungen, besonders den partiellen Verfettungen bei Dilatation (durch Klappenfehler etc.) sind stets die innersten Schichten allein oder am stärksten erkrankt, nur die secundäre Verfettung, welche sich so häufig zu Pericarditis hinzugesellt, sitzt in den peripherischen Schichten und ist dann auch schon von aussen her zu diagnosticiren. Die höheren Grade, welche besonders bei der acuten Leberatrophie, den Vergiftungen durch Phosphor, Arsenik etc., bei der sog. perniciösen Anämie u. s. w. gefunden werden, betreffen alle Schichten fast gleichmässig. Die Beziehungen der Fettdegeneration zur parenchymatösen, degenerativen Myocarditis sind schon vorher erörtert worden.

Es darf die fettige Degeneration nicht verwechselt werden mit jener anderen Verfettung des Herzmuskels, bei welcher von der äusseren Oberfläche aus Fettgewebe zwischen die Muskelschichten eindringt und dieselben mechanisch zur Atrophie bringt. An solchen Herzen ist schon von aussen die grosse Menge des subpericardialen Fettes auffallend, von dem man auf dem Durchschnitte schmälere oder feinere Fortsätze in die Muskulatur hineingehen sieht, welche am rechten Ventrikel selbst bis zum Endocardium reichen, so dass also die gesammte Muskulatur fettig infiltrirt ist (Obesitas cordis, eigentliches Fettherz). Nicht selten findet man gerade in solchen Herzen kleinere oder grössere, in die Ventrikelhöhle vorspringende Fettträubchen unter dem Endocard besonders des rechten Ventrikels sitzen. Dass die Farbe der Herzwandung im Ganzen durch dieses Fett sehr wesentlich beeinflusst wird ist klar; manchmal wird nur durch einen leichten braunröthlichen dem Gelb beigemischten Schein die Anwesenheit von Muskelfasern gekennzeichnet.

Die mikroskopische Untersuchung, welche an Schnitten von gehärteten Herzen vorgenommen wird, zeigt, dass das Fettgewebe zunächst den um die Gefässe herum liegenden grösseren Bindegewebszügen folgend von der pericardialen Oberfläche aus zwischen die Muskelbündel einstrahlt, dass es schliesslich aber auch zwischen die einzelnen Fasern, diese auseinanderdrängend und comprimirend, eindringt. Schöne Uebersichtspräparate kann man sich schnell von frischen Herzen in der Weise verschaffen, dass man ein[redacted]

Richtung der Muskelfasern angefertigten Durchschnitt der Herzwand auf dem Spatel in absolutem Alkohol entwässert, dann in dünner alkoholischer Lösung von Alkannaextract ein paar Minuten färbt, in salzsaurem Alkohol tüchtig auswäscht, in Picrolithioncarmin in gewöhnlicher Weise nachfärbt und in Glycerin untersucht. Dann ist alles Fett leuchtend hellroth, Muskelfasern gelb, ihre Kerne carminroth, Bindegewebe farblos. Auch Nachfärbung mit saurem Hämatoxylin gibt gute Bilder.

Es wurde schon früher bemerkt, dass mit der aus parenchymatöser Entzündung hervorgehenden Verfettung häufig eine degenerative Veränderung zusammen gefunden wird, welche als wachsartige oder hyaline Degeneration bezeichnet wird. Sie ist nur mikroskopisch, am besten an Zupfpräparaten, zu erkennen und besteht in einem Homogen-, Glänzendwerden der Muskelfasern, welche dabei aufquellen, ihre Querstreifung verlieren, aber leicht Quersprünge bekommen oder in einzelne länglich-rundliche Brocken zerfallen. Wahrscheinlich gehört diese Veränderung in das Gebiet der Coagulationsnecrosen.

Eine solche findet sich auch in umschriebener Weise mit Verfettung verbunden in den früher erwähnten, aus localen Circulationsstörungen hervorgegangenen anämischen und hämorrhagischen Infarcten. In den inneren Theilen der Infarcte sind die Muskelfasern meist ganz necrotisch, in der Peripherie aber, wo noch ein gewisser Grad von Stoffwechsel bestand, sind sie verfettet. Es tritt allmählich in diesen fettig-necrotischen Herden ein Zerfall mit Erweichung (Myomalacie) ein, wodurch mitten im Herzfleisch, am häufigsten in den vorderen unteren Abschnitten der linken Ventrikelwand, eine mit breiiger, aus Eiweiss- und Fettdetritus, Cholestearin etc. bestehender Masse gefüllte Höhle entsteht. In Folge der dadurch bedingten Resistenzverminderung geben diese Herde, welche allerdings, seltener durch allmähliche Eindickung und Verkalkung, häufiger durch secundäre Schwielenbildung relativ unschädlich gemacht werden, doch oft genug Veranlassung zu Rupturen der Herzwand und zu plötzlichem Tode.

Es ist unter Umständen wichtig, diese sogenannten spontanen Rupturen von traumatischen zu unterscheiden, was natürlich nur dann möglich ist, wenn das Trauma nicht gerade die Perforation eines solchen, zufällig schon vorhandenen Erweichungsherdes bewirkt hat. Bei den traumatischen ist meistens der Riss grösser,

r Risskanal glatt und ziemlich grade, in seiner Umgebung keine filtration mit Blut und bei der mikroskopischen Untersuchung r anstossenden Muskulatur keine Verfettung nachzuweisen, wähd bei der spontanen Ruptur sich oft nur ein ganz kleiner Riss det und der Risskanal so zackig ist, dass man mit einer Sonde r schwer hindurchkommen kann; ausserdem ist in der erweichten ngebung eine ausgedehntere blutige Infiltration und eine Vertung der Muskulatur vorhanden.

Eine amyloide Degeneration kommt zwar an den Muskelern selbst nicht vor, wohl aber an den Gefässen und dem Bindewebe. Dabei betheiligt sich dann auch öfter das Endocard.

An den Klappen kommt zuweilen, besonders bei vicariirender rgrösserung eine atrophische Verdünnung, ja Perforation vor, ht zu verwechseln mit der früher erwähnten, angeborenen nsterung; häufig ist, besonders bei alten Leuten, eine umschriene Verfettung der Bindegewebszellen, am häufigsten an der Mitralappe, wodurch unregelmässige, oft mehrfache, weissgelbe Flecken tstehen. Zur Untersuchung hat man nur nöthig das betreffende ück Klappensegel herauszuschneiden und mit Kalilauge unter das kroskop zu bringen, nachdem man etwa noch vorher die beiden appenlamellen mit Pincetten auseinandergezogen hatte.

Es sei schliesslich noch bemerkt, dass auch an den automaschen Ganglien der Herzmuskulatur, insbesondere bei chronihen Affectionen des Herzens selbst, bei verschiedenen Cachexien etc. rophische und degenerative Veränderungen an den Ganglienzellen e im Zwischengewebe gefunden worden sind.

g) **Abnormer Inhalt, Fremdkörper, Parasiten.** Von der abnormen nahme des normalen Inhaltes der Herzhöhlen, welche die Dilation derselben bedingt, ist schon früher gelegentlich die Rede wesen. Jede Erweiterung einer ganzen Höhle hat man früher s Aneurysma totale bezeichnet und zwar als actives, wenn mit einer Hypertrophie der Muskulatur verbunden war, als ssives, wenn sie allein vorhanden war. Die Ursache der pathogischen Erweiterung ist immer Druckerhöhung in den Höhlen, ch kann eine vorhandene degenerative, besonders fettige Verderung der Muskulatur als Hülfsursache mitwirken.

Eine locale quantitative Veränderung des Inhalts d[redacted]
hlen wird durch im Leben entstandene Blutgerinn[redacted]

ben, bedingt. Insbesondere mit den Klappenfehlern sind sehr häufig thrombotische Abscheidungen aus dem Blute verbunden, sowohl an den veränderten Klappen selbst als auch an sonst intacten Partien der Wandungen (Thromboses parietales). Die letzteren Formen kommen auch ohne Klappenfehler vor, sie haben aber meist, hier wie dort, ihren Grund in mechanischen Störungen des Kreislaufs (marantische Thrombosen). Es finden sich deshalb diese Parietalthrombosen vorzugsweise rechts, an der Herzspitze und zwischen den Muskeltrabekeln sowie in den Herzohren, wo es am leichtesten zu einer Stagnation des Blutes kommen kann. Die Thromben sind bald klein und ragen dann oft kaum über die Oberfläche der Trabekel hervor, bald sind sie zu kirschgrossen und noch grösseren, weit in das Lumen prominirenden Massen angewachsen (globulöse Vegetationen Laënnec's). Sie bestehen dann in der Regel aus einer festeren, grauen oder graurothen Hülle und einem breiigen, röthlichgrauen, gelben oder braunen Kerne. Durch fortgehende Erweichung wandeln sich die centralen Theile in eine eiterähnliche Detritusflüssigkeit um, wodurch das Gebilde Aehnlichkeit mit einer Eitercyste erhält, wofür man sie früher auch wirklich hielt (sog. Eiterbälge). Die parietalen Herzthromben dürfen nicht verwechselt werden mit den in der Agone entstandenen festen und zähen, graugelben Fibrinausscheidungen (Sterbepolypen), die sich stets ohne grosse Mühe zwischen den Muskelbalken herausziehen lassen.

Fremdkörper, insbesondere spitzige, verschiedener Art (Nadeln, Knochenstücke etc.) können gelegentlich in die Herzwandungen, selbst bis in die Herzhöhle eindringen; Parasiten grösserer Art sind im Herzen sehr selten. Trichinen kommen gar nicht vor, Cysticerken sowohl wie Echinococcen werden beobachtet, ausnahmsweise auch Pentastomen. Durch Einbruch in die rechten Herzhöhlen können Echinococcen Embolien in den Lungenarterien bewirken.

Erkrankungen des Anfangstheiles der Aorta und der Arteriae coronariae.

Der Anfangstheil der Aorta ist gleich beim Herzen mit zu untersuchen, ebenso wie die Kranzarterien. Ganz ähnliche Veränderungen wie bei der chron. Endocarditis der Klappen finden sich auch an der Intima dieser Gefässe. Gelbe unregelmässige Flecken rühren her von Verfettung der Intimazellen; die chronische

Entzündung der Intima (Endarteriitis chron. deformans) führt zu partiellen Verdickungen (Sclerose), zu denen sich Verfettung der Zellen und Verkalkung hinzugesellt, und eben solche Verkalkungen der sclerotischen Verdickungen an den Coronargefässen führen oft zu beträchtlicher Verengerung des Lumens und beeinträchtigen dadurch die Ernährung des Herzmuskels, besonders wenn eine Thrombose sich noch zu der Wandverdickung hinzugesellt. Die mit der Verfettung der Zellen in den sclerotischen Stellen verbundene Erweichung kann auch auf das Bindegewebe übergreifen, so dass schliesslich eine mit fettigem und cholestearinhaltigem Brei gefüllte Höhle entsteht (atheromatöser Abscess), die nach innen durchbrechen und zur Bildung eines atheromatösen Geschwüres führen kann, an welches sich dann wieder secundär thrombotische Auflagerungen mit ihren Folgen (Embolien) anschliessen können.

Zugleich mit diesen Veränderungen der Intima finden sich an der Aorta oft Ausweitungen der Wandung, Aneurysmata, von denen noch später die Rede sein soll, ebenso wie von der angeborenen abnormen Enge der Aorta (Hypoplasie) bei Chlorotischen etc.

Weitere angeborene Veränderungen sind die ziemlich häufigen Abnormitäten im Ursprunge der Coronararterien, welche zuweilen nicht in den Sinus Valsalvae, sondern höher oben aus der Wandung der Aorta entspringen oder nur eine einzige gemeinsame Abgangsöffnung besitzen. — Als Persistenz eines fötalen Zustandes ist das Offenbleiben des Ductus Botalli zu erwähnen, an welchem in seltenen Fällen aneurysmatische Erweiterungen beobachtet wurden.

8. Untersuchung der Lungen.

Die genauere Untersuchung der Lungen setzt die Herausnahme derselben aus der Brusthöhle voraus. Dabei ist jedoch mit grosser Vorsicht zu verfahren, um jede Zerreissung oder Zerdrückung des Gewebes zu vermeiden. Sind ausgedehntere, namentlich ältere Verwachsungen vorhanden, so sind dieselben nicht zu trennen, sondern es ist an dieser Stelle das Rippenbrustfell mit zu entfernen. Zu diesem Zwecke macht man einen Längsschnitt durch die Rippenpleura und bohrt einen Finger der rechten Hand in einem Zwischenrippenraume hinter den hinteren Schnittrand, worauf man dann in der Regel leicht durch seitliche Bewegungen

des Fingers, verbunden mit einem nach innen gerichteten Zuge so viel Pleura abheben kann, dass nun die ganze Hand Platz findet, welche durch dieselben Bewegungen, wie sie der Finger machte, die Ablösung vollendet. Um die Rückenfläche der Hand vor Verletzungen an den gerade in diesen Fällen meist verkalkten Rippenknorpeln zu hüten, schlägt man die Haut über die Schnittfläche der Rippen herüber, welche man ausserdem mit der anderen Hand kräftig nach aussen zieht. Sobald die Lungenoberfläche allerseits frei ist, umfasst man mit den Λ förmig auseinandergespreizten Fingern der linken Hand von oben her die Wurzel der linken Lunge so, dass die Lungenspitze in die Hohlhand zu liegen kommt, zieht gerade nach unten in der Richtung der Symphyse kräftig an und dringt dann mit senkrecht zur Wirbelsäule gerichteten Schnitten so lange in die Tiefe, bis der Hauptbronchus durchschnitten ist. Sobald dies geschehen ist, darf man nur noch mit horizontalen Schnitten weiter arbeiten, weil sonst zu leicht die Speiseröhre oder die Aorta verletzt werden könnten. Ein Haupterforderniss ist dabei immer, dass man mit der linken Hand die Lunge nicht mehr bloss nach unten, sondern auch in senkrechter Richtung von der Wirbelsäule abzieht.

a. Untersuchung der Lungenpleura.

Nachdem die Lungen herausgenommen sind, wird noch einmal sorgsam ihre Oberfläche betrachtet, um namentlich frischere Veränderungen der Pleura, z. B. die Anfänge entzündlicher Ausschwitzungen, die sich durch eine, besonders bei schräger Beleuchtung deutlich hervortretende, matte, trübe Beschaffenheit der sonst spiegelglatten Pleurafläche kennzeichnen, nicht zu übersehen. Damit man bei dieser Untersuchung nicht durch zufällig auf der Pleuraoberfläche befindliche Flüssigkeiten getäuscht werde, fährt man vorher mit der trockenen Messerklinge flach über die zu untersuchende Stelle hin. Im übrigen gilt Alles bei der Bauchhöhle und dem Herzbeutel Gesagte auch für die Pleuren, nur dass diese überhaupt viel häufiger afficirt sind und besonders, abgesehen von den bei den meisten Leichen vorhandenen Adhäsionen zwischen Lungen- und Wandpleura, welche bald dünn und bandartig, bald fest und straff sind (Synechia pulm.), häufiger eine, sei es verbreitete oder auf kleinere Abschnitte beschränkte (über Lungen-

herden gelegene) Eruption grauer submiliarer Knötchen (Tuberkel) zeigen. Diese kommen sowohl mit frischen und dann häufig hämorrhagischen, entzündlichen Exsudaten als auch bei chronischer Pleuritis vor und sitzen dann mit Vorliebe in den neugebildeten Bindegewebssträngen. In chronischen Fällen erreichen die einzelnen Tuberkelknoten durch Confluenz vieler einzelner Knötchen oft eine beträchtliche Grösse, verkäsen und bilden besonders in den Einschnitten zwischen den Lappen grössere käsige Massen. — Carcinomknoten sind nicht selten bei Mammakrebs zu beobachten. — Häufiger wie am Herzbeutel kommt an der Lungenpleura eine partielle Necrose über ulcerösen oder gangränösen Herden des Lungenparenchyms vor, die sich durch die gelblich-graue Farbe und weiche, mürbe Consistenz der Pleura documentirt. Sehr interessant ist die Thatsache, dass diese necrotische, leblose Partie der Pleura, selbst wenn die ganze Umgebung mit fibrinösen Auflagerungen bedeckt ist, in der Regel eine glatte und spiegelnde Oberfläche zeigt, also keinerlei entzündliche Veränderungen wahrnehmen lässt. Die Necrose kann bis zur Perforation fortgeschritten sein, so dass ein, meist 3—5 Mm. breites, Loch in der Pleura existirt, durch welches man in den darunter liegenden Lungenherd (meist eine Höhle) gelangt. Allen Perforationen der Pleura geht eine Necrose der betreffenden Theile voraus. — Einige eigenthümliche Veränderungen der Lungenoberfläche finden ihre Erklärung in der besonderen Anordnung der oberflächlichen Lymphgefässe, welche bekanntlich an den Rändern der Lungenlobuli verlaufen und so ein subpleurales Netzwerk bilden. An diesen Lymphgefässen findet man nun chronische entzündliche Veränderungen, welche mit Verdickung der Wandung besonders an den Knotenpunkten (Pseudotuberkel) und mit Erweiterung des Lumens einhergehen, und acute, bei denen die Lymphgefässe eine puriforme Masse einschliessen (Lymphangitis pleuralis purulenta). Sehr ähnlich sind dieser letzten Form die Anfüllungen der Lymphgefässe mit Geschwulstmassen, wie sie gar nicht so selten bei Magen- und Brustcarcinomen, auch bei Lymphosarcom etc. beobachtet werden. Auch in diesen Fällen sieht man ein aus weisslichen oder grauen Zügen, den mit Geschwulstmasse gefüllten Lymphgefässen gebildetes Maschenwerk, das nur von Strecke zu Strecke, meist an den Knotenpunkten, von grösseren oder kleineren Geschwul-

unterbrochen wird. Sehr häufig geht die Affection von der Lungenwurzel aus, wo dann die Lymphgefässe am breitesten, die Knötchen am dicksten sind, und verliert sich allmählich nach den Seiten hin.

b. Aeussere Untersuchung der einzelnen Lungenabschnitte.

Nach der Untersuchung der Pleura folgt diejenige der einzelnen Lungenabschnitte nach Grösse, Gestalt, Farbe, Luftgehalt und Consistenz.

1. Die Grösse der Lunge im Ganzen ist schon vor der Eröffnung des Herzens untersucht worden, aber eine genaue Betrachtung der einzelnen Theile, besonders in ihrem relativen Verhältnisse ist doch erst jetzt möglich. Bei der Beurtheilung legt man die Verhältnisse, wie sie bei mittlerem Exspirationszustande vorhanden sind, zu Grunde. Vergrösserung eines Lappens ist meistens durch Emphysem oder Pneumonie oder Oedem bedingt, Verkleinerung sehr häufig durch Compression von Seiten eines partiellen pleuritischen Exsudates. Dauert der Zustand schon lange Zeit an, so ist oft eine vicariirende Vergrösserung eines anderen Lappens vorhanden.

2. Die Gestalt der einzelnen Lappen zeigt bald angeborene Veränderungen (abnorme Furchen mit Vermehrung der Lappen), bald erworbene, zu welchen besonders die durch partielle narbige Schrumpfung der Pleura (Pleuritis deformans) oder des Lungenparenchyms selbst erzeugten Veränderungen gehören, deren Hauptsitz die Lungenspitze ist. Ferner gehören hierher die partiellen Vergrösserungen durch Emphysemblasen, sowie die partiellen Verkleinerungen durch Collaps der Oberfläche über grösseren Höhlen des Lungenparenchyms. Ganz eigenthümliche Gestaltsveränderungen finden sich oft, wenn bei grossem pleuritischem Ergusse einzelne kleine Stellen mit der Brustwand verwachsen sind, die dann oft durch lange zitzenartige Fortsätze mit der übrigen, comprimirten Lunge verbunden sind.

3. Die Farbe der Oberfläche wechselt je nach dem Alter und Stande des Individuums, sowie nach dem Luftgehalte und der Blutfülle des Organes. Hat das Individuum durch Alter oder besondere Umstände Gelegenheit gehabt, viel Kohlenstaub einzuathmen, so wird durch denselben eine schiefrige schwärzliche Färbung hervor-

gebracht, welche zuerst um die Lymphgefässe zwischen den Lobulis auftritt und daher eine netzförmige Zeichnung darbietet mit erweiterten Knotenpunkten, in höheren Graden aber auch auf die Basen der Lobuli übergreift und zusammenhängende Färbung bewirkt. An den erwähnten Knotenpunkten treten gerade bei solchen Kohlenlungen öfters die kleinen grauweissen knötchenartigen Bildungen auf der Pleuraoberfläche hervor, die leicht mit Tuberkeln verwechselt werden könnten, aber nichts weiter sind, als kleine fibröse Verdickungen des Pleuragewebes in Folge des chronischen Reizes. — Durch diese schieferige Farbe, welche fast bei keinem erwachsenen Menschen fehlt, wird die Parenchymfarbe der Lunge oft sehr verdeckt, welche je nach dem Blutgehalte eine mehr graue oder mehr rothe ist. Atelectatische Stellen zeichnen sich sofort schon von aussen durch ihre blaurothe Färbung vor den lufthaltigen Partien aus. Eine hellbräunliche Farbe der Oberfläche, welche wegen des in der Regel geringeren Blutgehaltes am Oberlappen deutlicher hervortritt, rührt von bräunlichem oder bräunlich-rothem Blutpigment (Hämatin) her und findet sich bei Stauungszuständen im kleinen Kreislauf (braune Induration). Dass endlich partielle Färbungen der Oberfläche durch das Durchschimmern von in dem Lungenparenchym gelegenen Herden erzeugt werden können, ist selbstverständlich und man muss sich in dieser Beziehung besonders hüten, durchschimmernde kleinste käsige Herde für Tuberkel der Pleura zu nehmen. (Einschneiden!)

4. Den Luftgehalt der Lungen überhaupt beurtheilt man zugleich mit der Consistenz durch das Gefühl. Weichheit, Knistern, Zusammendrückbarkeit sind die charakteristischen Merkmale des normalen Luftgehaltes. Auffällig weiche, fluctuirende Beschaffenheit deutet auf Erweichung und Höhlenbildung hin. Eine derbe feste Consistenz bei fehlender Crepitation wird auf verminderten oder aufgehobenen Luftgehalt schliessen lassen. Ist dabei das Volumen des betreffenden Theiles nicht verkleinert oder gar vergrössert (relativ gegenüber der Nachbarschaft, resp. dem mittleren Exspirationszustande), so kann man auf die Anwesenheit abnormer fester Ausfüllungsmassen der Lufträume schliessen, während Verkleinerung der Lunge auf atelectatische Zustände (durch Compression etc.) hindeutet. In solchen Fällen ist es in klinischer Beziehung oft von Interesse, zu wissen, ob solche Theile sich noch hät[redacted]

füllen können, oder ob z. B. durch Retraction der Pleura oder Veränderungen im Parenchym die Ausdehnung unmöglich geworden. Man muss dann, nachdem die Oberfläche nach allen Richtungen hin untersucht ist, noch bevor ein Schnitt gemacht worden ist, von den grossen Bronchien aus den betreffenden Theil künstlich aufzublasen versuchen. Dieselbe Manipulation kann in denjenigen Fällen von Pneumothorax vorgenommen werden, wo das Loch in der Lunge nicht wie gewöhnlich sofort entdeckt werden kann. Wenn man Luft in die Lunge einbläst, während man sie unter Wasser hält, wird die Oeffnung sich durch die hervorsprudelnden Luftblasen verrathen. Legt man Werth darauf, nur einen kleineren Abschnitt des Lungenparenchyms aufzublasen, so führt man einen dünnen, vorn abgestutzten Katheter in die Bronchien des aufzublähenden Theiles so weit wie möglich hinein. Auf diese Weise gelingt es leicht, auch nach ausgeführtem Hauptschnitt noch kleinere Abschnitte aufzublasen. Diese Methode ist mutatis mutandis auch zum Injiciren von Lungentheilen vortheilhaft zu verwerthen. — Sehr charakteristisch ist das Gefühl, welches die Lunge darbietet, wenn in ihrem sonst lufthaltigen Parenchym hirsekorn- bis kirschen-, ja bis apfelgrosse feste, derbe Knoten zerstreut liegen (Knotenlunge), welche in der Regel von schieferiger Induration mit bronchitischen und peribronchitischen Herden herrühren. Fluctuation oder schwappendes Gefühl erhält man von Hohlräumen, seien sie mit Flüssigkeit oder Luft gefüllt.

Ueber die Grösse der lufthaltigen Räume gibt die Inspection besonders der Spitze und der Ränder der Lungen Aufschluss. Normal weite Alveolen sind soeben als kleine Bläschen sichtbar; sobald dieselben die Grösse eines Stecknadelknopfes, Hirsekornes oder gar einer Ebse und mehr erreichen, sind sie abnorm gross, es besteht Emphysema alveolare s. vesiculare, wobei sich die Theile zugleich weich, flaumig, substanzarm (Rokitansky) anfühlen. Häufig ist die emphysematöse Erweiterung nur partiell und sie kann dann gerade zur Bildung von kirschen- bis wallnussgrossen, ja noch grösseren Blasen führen, welche nur hie und da durch kleine vorspringende Leisten ihre Entstehung aus dem Zusammenfluss vieler kleiner Bläschen erkennen lassen.

Wesentlich verschieden von dem eben genannten ist ein anderer emphysematöser Zustand, welcher durch Zerreissung von Lungen-

bläschen und Austritt von Luft in das interstitielle (interlobuläre) Bindegewebe bei erschwerter Exspiration oder durch Entwickelung von Fäulnissgasen entsteht, das Emphysema interstitiale s. nterlobulare. Es kennzeichnet sich dadurch, dass kleinere und grössere Luftbläschen rosenkranzartig hintereinander gestellt unter der Pleura zwischen den Lobulis erscheinen und oft dieselben netzförmigen Figuren wie die Lymphgefässe bilden. Diese Luftbläschen lassen sich durch Druck etwas verschieben.

c. Innere Untersuchung der Lungen.

Zur Untersuchung des Parenchyms der Lungen macht man, indem man dieselben auf ihre Zwerchfellfläche aufsetzt und mit der linken Hand den vorderen Rand so umfasst, dass derselbe in die Gabel zwischen Daumen und Zeigefinger zu liegen kommt, einen grossen, den Ober- und Unterlappen in der grössten Durchschnittsebene theilenden Schnitt, der in der Tiefe des Lungengewebes sich immer nach der Wurzel hin wenden soll, damit die grossen Bronchien und Gefässe zugleich mit eröffnet werden. Der rechte Mittellappen wird für sich allein in seiner Längsrichtung (also von hinten nach vorn) durchschnitten. Sowohl die Bronchien wie die Gefässe müssen bis in die feineren Verzweigungen hinein mit einer dünnen geknöpften Scheere verfolgt werden, wobei man immer möglichst viel Lungengewebe zwischen die Scheerenblätter fasst, um alles über dem Bronchus oder Gefässe liegende Gewebe sofort zu durchschneiden. Wenn die Lungen keine besonderen Veränderungen zeigen, so kann man sich mit dem einen grossen Durchschnitte begnügen, andernfalls macht man noch eine Anzahl (ebenfalls längsverlaufender) kleiner Schnitte, stets natürlich da, wo man schon vorher Krankheitsherde erkannt hat.

1. Allgemeine Verhältnisse.

Die nächste Beachtung verlangt nun der Blutgehalt des Organes, der sich einmal documentirt durch die Menge des auf der Schnittfläche aus den Gefässen von selbst oder auf Druck sich entleerenden Blutes, dann aber besonders durch die Färbung des Lungenparenchyms. Die normale Farbe desselben (ohne Blut) ist eine hellgraue, die durch den verschiedenen Blutgehalt eine

hellrothe oder ziegelrothe (bei mittlerem Blutgehalt) oder eine mehr oder weniger dunkel-, schwarz- oder blaurothe wird. Natürlich hängt die Farbe auch wesentlich von dem Luftgehalte ab und eine braunrothe kindliche Lunge zum Beispiel, welche noch nicht geathmet hat, wird nach dem Aufblasen eine hellziegelrothe Färbung zeigen, während umgekehrt die dunkele Färbung eines Lungentheiles beim Erwachsenen durch blossen Luftmangel (also Vertheilung der gewöhnlichen Blutmenge auf einen kleineren Raum) bewirkt sein kann. Ausser durch den Blutgehalt kann die normale Farbe der Lunge aber auch noch anderweitig verändert werden. Fast bei keinem erwachsenen Menschen vermisst man eine je nach den Lebensverhältnissen verschieden grosse Menge eines schwärzlichen schieferigen Pigmentes, desselben Kohlenpigmentes, welches auch der Oberfläche der Lunge so oft die schieferige Färbung verleiht. Ist die Masse dieses Pigmentes sehr gross, so spricht man von einer Anthracosis, die durch Hinzutreten chronischer Entzündungserscheinungen in eine Anthracopneumonoconiosis sich verwandelt. Es kann aber dieselbe schieferige Färbung auch durch umgewandeltes Blutpigment (Melanin) bewirkt werden und diese Form trifft man fast ohne Ausnahme bei den chronischen entzündlichen Processen, welche die Lungenschwindsucht begleiten (schiefrige Induration). Endlich ist noch jener zu gewissen Herzkrankheiten sich hinzugesellenden braunen Färbung zu gedenken, die ebenfalls auf Umwandlung von Blutfarbstoff beruht (braune Induration).

Da bei den Erkrankungen der Lunge vorzugsweise die Zustände der Alveolen eine Veränderung erfahren, so müssen dieselben stets auf ihren Luftgehalt und ihren etwaigen fremden Inhalt genau untersucht werden. Besteht derselbe aus einer Flüssigkeit, so tritt dieselbe meist schon von selbst an der Schnittfläche hervor, jedenfalls aber kann man sie durch einen vorsichtigen Druck leicht hervortreten lassen. Man achte dabei besonders darauf, ob die Flüssigkeit klar oder getrübt, ob sie blutig gefärbt ist und ob sie Luftblasen enthält. Sind festere Massen vorhanden, so ist besonders die Farbe, aber auch die Consistenz sowie die Beschaffenheit der Schnittfläche festzustellen, denn auf der Beachtung dieser Momente beruht die Differenzialdiagnose. Man versäume nicht, mit dem Messer vorsichtig die Schnittfläche abzustreichen, um zu sehen, ob dieselbe körnig erscheint, ob man leicht etwas

bschaben kann und um den Feuchtigkeitsgrad der Alveolenausüllungsmassen kennen zu lernen.

Die ausgedrückten oder abgeschabten Massen können gleich zur rischen mikroskopischen Untersuchung ohne Zusatz oder in Kochsalzösung oder auch zur Anfertigung von Deckglastrockenpräparaten benutzt werden. Zum vorsichtigeren Auffangen von Lungensaft, insbeondere wenn es sich um möglichst reine Gewinnung von Organismen andelt, bediene man sich der Seite 96 bei der Pia mater angegebenen lethode, oder man mache einen Einschnitt mit einem frisch geglühten lesser, nachdem man vorher die Lungenoberfläche an der betreffenlen Stelle mit 1proc. Sublimatlösung sorgfältig gereinigt hatte. 'ür die frische Untersuchung des Parenchyms lufthaltiger Lungenheile gewinnt man häufig ausreichende Schnitte, wenn man eine eine Scheere mit eröffneten Blättern horizontal auf die Schnittläche auflegt, sie etwas andrückt und dann mit raschem Schnitt las sich zwischen den Scheerenblättern vorwölbende Gewebe abrennt. Ausserdem kann hier auch das besonders für consistentere ungenabschnitte passende Doppelmesser verwandt werden. Zur ärtung können gelegentlich alle in der allgemeinen Einleitung ngegebenen Methoden (Kochen, Einbetten in Paraffin) benutzt erden, ausserdem ist gerade für die Lunge die Imprägnirung mit lyceringummi oft sehr geeignet. Ein gut ausgewässertes, vorher n Müller'scher Flüssigkeit oder Alkohol gehärtetes Stückchen wird n syrupdicke Lösung von Gummi in Glycerin so lange liegen geassen, bis es zu Boden sinkt; darauf bringt man es in 70 bis 0proc. Spiritus, in welchem durch Extraction des Glycerins der ummi sich in fester Form niederschlägt und so das ganze Stückhen, welches von ihm durchtränkt war, hart macht. Die Schnitte erden in Wasser wieder von dem Gummi befreit.

Bei den grösseren Bronchien und Gefässen hat man sowohl uf etwaigen abnormen Inhalt, wie auf die Zustände der Wandung Dicke, Färbung, Beschaffenheit der Oberfläche) zu achten; die ikroskopische Untersuchung wird mit den gewöhnlichen Mitteln orgenommen, sowohl was die Wand als was den Inhalt betrifft.

2. Die einzelnen Erkrankungen.

Das eigentliche Lungenparenchym und die kleinsten Bronchien tehen in pathologischer Beziehung in so innigem Connex, dass sie

bei der Betrachtung der einzelnen Erkrankungsformen zusammen betrachtet werden müssen, während die grösseren Bronchien auch in dieser Beziehung mehr Selbständigkeit besitzen. An sie sollen sich die Blutgefässe und endlich die bronchialen Lymphdrüsen in der Betrachtung anschliessen.

a. **Die Veränderungen des Parenchyms und der kleinsten Bronchien.**

a) **Circulationsstörungen.** Anämie, an der hellgrauen oder bei reichlich vorhandenem Kohlenstaub mehr oder weniger dunkelen schiefergrauen Färbung erkennbar, kommt sowohl allgemein wie partiell (durch Druck z. B. von pleuritischen Exsudaten, durch Emphysem) vor; von Hyperämien kommen alle möglichen Formen vor. Eine congestive H. findet man besonders als collaterale neben partiellen Anämien; idiopathisch wird sie in den seltenen Fällen von tödtlichem sog. Lungenschlag nach übermässigen Muskelanstrengungen in Folge gesteigerten Athmungsbedürfnisses beobachtet. Die Lungen erscheinen dann stark aufgebläht, dunkelroth bis braunroth gefärbt. Häufig trifft man die entzündliche Hyperämie, besonders in der Nähe acuter entzündlicher Infiltrationen. Als hypostatische bezeichnet man jene venöse Hyperämie, welche man in den unteren und hinteren Lungenabschnitten besonders bei solchen Individuen vorfindet, welche an Herzschwäche zu Grunde gegangen sind. Die Theile sehen dunkel blauroth aus und haben meistens gleichzeitig verringerten Luftgehalt. Recht häufig und wichtig ist die Stauungshyperämie, welche hauptsächlich durch linksseitige Herzfehler, vor allen durch Stenose und Insufficienz der Bicuspidalis erzeugt wird. In Folge der starken Füllung der Capillaren und des Austritts von rothen Blutkörperchen aus denselben erscheint die ganze Lunge zunächst roth, weiterhin aber auch consistenter, da durch das stärkere Vorspringen der Capillaren in das Alveolarlumen der Raum für die Luft verringert wird (rothe Induration). Nach längerem Bestande der Hyperämie wird in Folge von Verdickung des Lungenparenchyms, insbesondere der glatten Muskeln (Arbeitshypertrophie in Folge des nie fehlenden Bronchialkatarrhs) die Consistenz noch etwas fester und gleichzeitig die Farbe mehr braun (braune Induration), indem die ausgetretenen rothen Blutkörperchen, nachdem sie von farblosen Zellen aufgenommen wurden, sich in braungelbes Pigment

umwandeln. Dasselbe befindet sich, wie Abstreif- oder Zupfpräparate zeigen, sowohl im Innern der Alveolen, meist in grosse, rundliche Zellen eingeschlossen, deren Zahl manchmal so gross ist, dass man geradezu von einem Katarrh reden könnte, als auch in dem Parenchym selbst, wo man es an Scheerenschnitten, welche man etwa noch mit Essigsäure oder dünner Kalilauge behandelte, leicht auffinden kann. Die Pigmentanhäufungen sind bisweilen so beträchtlich, dass man sie schon mit unbewaffnetem Auge als braune Flecken erkennt. Nur äusserst selten tritt völlige Stagnation und Pigmentumwandlung des Blutes innerhalb der Capillaren ein.

Blutungen kommen in der Lunge nicht selten vor. Abgesehen von grösseren Blutergüssen mit Zertrümmerung des Gewebes durch directe oder indirecte (Rippen) traumatische Einwirkungen, abgesehen von den später zu erwähnenden, von Entzündungen abhängigen Blutungen (blutigen Exsudaten), abgesehen ferner von den oft lebensgefährlichen, ja direct tödtlichen Blutungen aus arrodirten oder aneurysmatisch erweiterten Pulmonalarterienästen (in phthisischen Cavernen, seltener in Gangränherden), abgesehen endlich von der Aspiration von Blut aus grösseren Bronchien (bei Bronchialblutungen, Cavernenblutungen), wobei meistens in der stark geblähten Lunge zerstreute hellrothe, besonders subpleural gelegene Flecken hervortreten, gibt es in der Lunge bei hämorrhagischer Diathese verschiedenen Ursprungs, sowie bei vielen Gehirnaffectionen, insbesondere des Pons und der Medulla oblongata (in diesem Falle auch einseitig auf der gleichen Seite) unregelmässige blutige Infiltrationen im Gewebe und Austritt von Blut in die Alveolen, sowie unter besonderen Umständen eine eigenthümliche Form von Blutungen, welche man als hämorrhagischen Infarct bezeichnet. Derselbe kommt vorzugsweise unter denselben Umständen wie die braune Induration, also bei Stenose und Insufficienz der Mitralis bald einfach, häufig multipel vor, sitzt in allen Lappen, etwas häufiger aber im Unterlappen. Von vielen Autoren wird jetzt für alle Infarcte ein embolischer Ursprung angenommen, doch ist es mir bis jetzt nicht gelungen, in jedem Infarct einen Embolus oder eine Thrombose, von welcher ein solcher ausgegangen sein könnte, nachzuweisen, ich unterscheide demnach nach Rindfleisch zwei Formen von Infarcten, den einfachen

hämorrhagischen Infarct, welcher durch Ruptur von Gefässen in Folge abnorm erhöhten Blutdrucks im kleinen Kreislauf entsteht, wobei vielleicht die nächste Veranlassung zur Ruptur eine fettige Degeneration der stets sehr ausgeweiteten Gefässwand abgibt, auf deren Vorhandensein in den grösseren und kleineren Pulmonalästen man deshalb besonders aufmerksam sein muss, und den embolischen hämorrhagischen Infarct, bei welchem eine embolische Verstopfung eines Pulmonalastes die nächste Ursache ist, wenngleich offenbar auch hierbei eine Blutdruckerhöhung im Venensystem eine Rolle spielt.

Der einfache hämorrhagische Infarct stellt einen verschieden grossen, stets an der Peripherie gelegenen, keilförmigen, mit der Spitze nach innen gerichteten, ganz scharf umschriebenen Herd dar, von sehr derber Consistenz, der an der pleuralen Oberfläche in der Regel über die Umgebung etwas prominirt und eine dunkele schwarzrothe Farbe besitzt. Hier kann man sich auch sehr leicht überzeugen, dass der Herd sich mit seinen äusseren Grenzen genau an die Grenzen der Lobuli anschliesst, so dass niemals ein Theil eines Lobulus, sondern immer nur ein ganzer in denselben einbezogen wird. Auf dem Durchschnitte hat der Herd ebenfalls eine dunkel-, oft schwarzrothe Farbe und unterscheidet sich von gleich zu erwähnenden, ähnlich gefärbten entzündlichen Herden durch seine scharf umschriebene keilförmige Gestalt, die fast glatte, nur ganz schwach körnige Oberfläche, von der man meistens etwas zähflüssiges Blut abstreifen kann, durch seine grosse Derbheit und seinen peripherischen Sitz. Inmitten des Herdes lässt sich oft ein mit Gerinnseln verstopftes arterielles Gefäss nachweisen, — eine secundäre Thrombose. Der Inhalt der Alveolen in indifferenten Flüssigkeiten (Salzwasser) ausgebreitet zeigt lediglich die gewöhnlichen Bestandtheile des geronnenen Blutes und zwar sowohl in Bezug auf die Beschaffenheit der einzelnen Bestandtheile als auf deren relatives Mengenverhältniss, nur hie und da findet man einmal etwas mehr Fibrin. Auf Schnitten, die von dem Infarct selbst mit dem Doppelmesser leicht anzufertigen sind, während man, um gute Präparate von der Grenzschicht zu erhalten, Stücke mit Einbettungsmasse beliebiger Art durchtränken muss, sieht man, dass die Alveolen nicht nur prall mit Blut gefüllt, sondern auch ausgedehnt sind, wodurch die Gefässe in ihren Wandungen comprimirt

und oft ganz blutleer sind. Die Schnitte von der Grenze der Infarcte lassen erkennen, dass sie mit einem interlobulären Bindegewebsseptum scharf abschliessen, in welchem die Lymphspalten an der Infarctseite oft stark von Blut ausgedehnt sind, während die Alveolen des nachbarlichen Lobulus frei von Blut sind.

Die durch embolische Verstopfung eines Pulmonalarterienastes — nicht jede Verstopfung hat aber, wie später mitgetheilt werden wird, diese Folge — entstehenden embolischen hämorrhagischen Infarcte sitzen ebenfalls in der Regel subpleural, haben aber nicht die scharfe Begrenzung wie jene, sondern gehen mehr allmählich in bloss hyperämisches Lungengewebe über. Mikroskopisch erscheinen auch die Gefässe in dem Infarct prall mit Blut gefüllt, ausserdem ist häufiger der Inhalt der Alveolen reicher an Fibrin, sowie an farblosen Blutkörperchen, auch bilden nicht so regelmässig Interlobularsepta die Grenze. Immerhin muss betont werden, dass eine sichere Unterscheidung der beiden Infarctarten häufig nicht gemacht werden kann.

Da die Infarcte meistens zu einer Zeit entstehen, wo die von der Grundkrankheit ausgehenden Störungen den höchsten Grad erreicht haben, so kommen sie in der Regel in frischem Zustande zur Untersuchung. Sind sie älter, so sind die bekannten Umwandlungen des hämorrhagisch in Körpergewebe ergossenen Blutes (Entfärbung, Pigmentbildung, Erweichung) sowie, da in beiden Fällen der betreffende Lungenabschnitt meistens abgestorben ist, die um alle Fremdkörper — und das ist ja auch jeder abgestorbene Körpertheil — entstehenden sog. reactiven entzündlichen Veränderungen vorhanden.

Den Eintritt derselben erkennt man an dem Vorhandensein eines schmalen lichten Saumes an der Peripherie des Infarctes. Sobald keine Infection des Herdes eintritt, kann eine Resorption des Blutes zu Stande kommen und es hängt nun von der Ausdehnung und Stärke der reactiven productiven Entzündung ab, ob nur eine Verdickung des Lungengerüstes oder eine völlige narbige Zerstörung desselben zurückbleibt. Sehr selten ist eine Eintrocknung und Verkalkung des Infarctes. Gelangen, was ja gerade in der Lunge wohl möglich ist, Fäulnisserreger in den Blutherd, so kann eine faulige Zersetzung entstehen, wodurch eine umschriebene Gangrän sich entwickelt; der gangränöse Theil wird durch eine reactive eiterige Entzündung sequestrirt und kann, wenn nicht

durch septische Infection, putride Pleuritis etc. vorher der Tod eintritt, ausgestossen und durch Husten entfernt werden. Dann kann durch Narbenbildung eine Heilung entstehen. Häufig findet man das den Gangränherd umgebende Parenchym in weiter Erstreckung im Zustande acuter Entzündung.

Die gleiche Verbindung von Eiterung und selbst Gangrän mit hämorrhagischer Infarcirung trifft man, wenn die Emboli nicht, wie bei Obigem vorausgesetzt wurde, aus einfacher Thrombusmasse, sondern aus septischen oder fauligen Thromben bestehen. Dann bilden sich sog. metastatische Abscesse und Gangränherde, welche, je frischer sie sind, desto mehr mit hämorrhagischer Infarcirung verbunden sind, oft derart, dass im Centrum der Herde ein Abscess, in der Peripherie eine hämorrhagische Infarcirung sich findet. Diese Herde sitzen zwar auch meistens subpleural, aber doch häufiger wie die reinen hämorrhagischen Infarcte in der Tiefe des Parenchyms; sie sind manchmal sehr zahlreich und fast stets kleiner (erbsen- bis kirschroth) wie jene, weil die septischen oder fauligen Thromben leichter zerfallen.

Ausser abgerissenen Thrombusstücken können auch noch andere Gebilde Lungenembolien bewirken. Zunächst flüssiges Fett, welches besonders bei Knochenbrüchen, aber manchmal auch bei jauchiger Phlegmone im Fettgewebe etc. in die Venen dringt und Fettembolien in der Lunge erzeugt. Je nach der Menge des verschleppten Fettes sind nur einzelne Capillarschlingen oder ausgedehntere Gebiete des Capillarnetzes und selbst kleine Arterien verstopft. Ausgedehnte Fettembolien können den Tod bedingen, kleine sind unschädlich; hämorrhagische Infarcirung wird niemals durch sie bewirkt. Makroskopisch ist Fettembolie nicht zu erkennen, leicht aber mikroskopisch an feinen Scheerenschnitten, besonders wenn man den Präparaten dünne Kalilauge zufügt. Uebersichtliche Präparate erhält man, wenn man Schnitte in absol. Alkohol entwässert, in alkoholischer Alkannaextractlösung färbt, in salzsaurem Alkohol auswäscht, in Wasser reinigt, in saurem Hämatoxylin nachfärbt und in Glycerin untersucht.

Durch Geschwulstembolien können secundäre Geschwülste entstehen.

Als letzte Circulationsstörung bleibt noch das Lungenödem zu erwähnen übrig. Man findet die ganze Lunge oder ein-

ceine Theile derselben bei mehr oder weniger erhaltenem Luftgehalte schwer, consistenter, oft von eigenthümlich durchscheinendem, gallertigem Aussehen; auf der Schnittfläche entleert sich schon von selbst, mehr noch auf Druck eine grosse Menge feinschaumiger, bald mehr bald weniger durch Blut roth gefärbter Flüssigkeit. Die feinschaumige Beschaffenheit der Flüssigkeit dieser ausgedehnteren Oedeme ist ein Beweis für ihre Entstehung noch während des Lebens, während Mangel des Schaumes für postmortale Entstehung (häufig im unteren Lappen) spricht. Wenn die Flüssigkeit beim Leichenödem durch diffundirten Blutfarbstoff schmutzig roth gefärbt wird, so entsteht das sog. rothe Oedem. Tritt das Oedem neben anderen Affectionen der Lungen (an den unversehrten Theilen) auf, so pflegt man es als collaterales Oedem zu bezeichnen und es kann dann trotz seiner räumlichen Beschränkung die directe Todesursache sein. Besonders beachtenswerth ist das Auftreten von Lungenödem bei verschiedenen Gehirnaffectionen (Verletzungen etc.). Wenn man ein Stückchen ödematöses Lungengewebe abbindet und kocht, so kann man sich an davon gefertigten mikroskopischen Schnitten leicht überzeugen, dass meistens nicht nur die Alveolen mit Flüssigkeit gefüllt sind (alveoläres Oedem), sondern dass auch im Parenchym und besonders im interlobulären Bindegewebe eine ödematöse Infiltration (interstitielles Oedem) vorhanden ist, da man auch hier wie dort überall die feinkörnigen Eiweissniederschläge aus der Oedemflüssigkeit findet. Das Oedem ist entweder ein entzündliches — und gerade dieses kann tödtlich sein — oder es ist ein mechanisches, welches weniger Ursache als Begleiterscheinung und Folge des Todes resp. Absterbens ist. Ein vorzeitiges Erlahmen des linken Ventrikels bei kräftig weiterarbeitendem rechten bedingt nach Cohnheim das Oedem, man achte deshalb in solchem Falle genau auf die Zustände beider Ventrikel.

b) **Entzündungen.** Die Lungenentzündungen (Pneumonien) sind bald wesentlich oberflächliche, den Katarrhen und fibrinösen Entzündungen der Schleimhäute vergleichbare und bewirken dann eine Exsudation in das Lumen der Alveolen (alveoläre Pneumonien), bald sind sie tiefe, im Bindegewebe und dem Parenchym verlaufende interstitielle und parenchymatöse. Letzterer Ausdruck könnte zu Missverständnissen führen, da ein wie in anderen Drüsen functionirender epithelialer Bestandtheil nicht vorhanden ist. Zum Studium

der pathologischen Anatomie wird es auch hier wie anderwärts am besten sein, die Eintheilung nach dem anatomischen Product der Entzündung vorzunehmen.

1. Wenn auch bei einer ganzen Anzahl von entzündlichen Processen eine fibrinöse Exsudation vorhanden sein kann, so spielt diese doch nur bei einer einzigen Form die Hauptrolle, welche man deshalb als fibrinöse Pneumonie bezeichnen kann. Dieselbe ist in der Regel eine lobäre, d. h. über einen ganzen Lappen oder doch einen grösseren Theil eines solchen ausgebreitet und fast stets diffus, d. h. es findet ein allmählicher Uebergang vom normalen Lungengewebe zu dem am meisten veränderten statt. Je nach dem Stadium, in welchem sich die Entzündung befindet, wird die Lunge ein verschiedenes Aussehen darbieten. Das erste Stadium, das der sog. Anschoppung (Engouement), bei welchem durch die starke Füllung der Gefässe die Lunge ein dunkelrothes Aussehen erhält, ist selbstverständlich als solches nicht zu diagnosticiren, da man weder der Hyperämie noch der mit ihr verbundenen serösen Exsudation, dem entzündlichen Oedem, ansehen kann, was aus ihr werden soll; erst wenn eine charakteristische Exsudation beginnt oder wenn sich die Hyperämie an eine schon bestehende Exsudation anschliesst, kann man sie als Initialstadium der Entzündung betrachten. Das zweite Stadium ist daran kenntlich, dass der betreffende Theil gross ist und schwer und derb anzufühlen, dass die Schnittfläche ein dunkelrothes, höchstens graurothes Aussehen und eine grobkörnige Beschaffenheit hat. Diese Körnung wird deutlicher, wenn man mit der Messerklinge fest über die Oberfläche streicht, wobei man kleinste, aber mit blossem Auge ganz gut sichtbare Pfröpfe aus den Alveolen herausdrücken kann, welche mit etwas Wasser unter das Mikroskop gebracht, oft deutlich als Abgüsse einer oder mehrerer Alveolen erscheinen. Diese Pfröpfe, welche, wie Durchschnitte des Parenchyms lehren, in allen Alveolen sitzen, bestehen, wie die Farbe schon zeigt, zum grossen Theile aus Blut, aber nicht aus reinem Blut, wie beim hämorrhagischen Infarct, sondern aus Blut mit einer bedeutend vermehrten Menge von Fibrin und zahlreichen farblosen Zellen, welche theils aus farblosen Blutkörperchen, theils aus verdickten, körnig gewordenen und vielfach abgestossenen Alveolarepithelien bestehen. Diesem Fibrinreichthum ist auch die grobkörnige Schnittfläche zu verdanken,

wodurch sich schon makroskopisch die fibrinöse Pneumonie von dem hämorrhagischen Infarct unterscheidet. Da das so entzündete Gewebe in seiner Consistenz eine grosse Aehnlichkeit mit der Leber hat, so hat man den Zustand als den der rothen Hepatisation (Hepatisatio rubra) bezeichnet. Zuweilen ist die hepatisirte Partie nicht gleichmässig gefärbt, sondern die Exsudatpfröpfe sind in Folge geringerer Blutbeimischung heller wie das intensiv geröthete Parenchym; es erscheinen jene dann als helle, graue Fleckchen, welche von schmalen rothen Ringen umgeben sind.

Auf die rothe folgt die graue oder graugelbe Hepatisation (Hepatisatio grisea, flava), durch welche die Lunge noch mehr ausgedehnt wird, so dass oft deutliche Abdrücke der Rippen an der Oberfläche entstehen. Sonst ist sie von ersterer makroskopisch nur durch die Verschiedenheit der Farbe unterschieden, während mikroskopisch von Blut nichts mehr zu sehen ist, statt dessen aber eine reichlichere Menge theils kleiner, lymphoider, theils grösserer, epithelioider Zellen erscheinen, von denen die letzteren von Wucherungen der Alveolarepithelien abgeleitet werden. Die Gefässe sind durch das Infiltrat comprimirt und daher ist die Lunge anämisch, doch lassen sich die Gefässe leicht injiciren. In solchen Lungen, welche reichlich schwarzes Pigment enthalten, wird durch dieses die hellgelbgraue Farbe in eine dunkelgraue, oft marmorirte oder granitfarbige verwandelt.

Ebenso wie die rothe Hepatisation in die graugelbe übergeht, so geht diese auch wieder allmählich über in das letzte Stadium, das der Resolution, in welchem die Consistenz immer geringer, die Schnittfläche immer weniger körnig und die Farbe immer mehr gelb wird. Grösstentheils durch Resorption, zum kleineren Theil durch Expectoration kann diese Erweichungsmasse verschwinden und der hepatisirt gewesene Theil der Luft wieder zugängig werden; stirbt aber das Individuum in diesem Stadium, so lässt sich nun eine schleimige, trübe, eitergelbe Flüssigkeit in grosser Menge an der Schnittfläche ausdrücken, in welcher man mikroskopisch fettig zerfallende Zellen in eine schleimige (aus der Umwandlung des Fibrins entstandene) Flüssigkeit eingebettet findet. An Schnitten sieht man überall den Epithelbelag der Alveolen vollkommen hergestellt. Oft ist in diesem Stadium das infiltrirt gewesene Lungengewebe so weich, dass man es bei der Herausnahme subpleural

zerdrücken kann (Fragilität des elastischen Gewebes), worauf sich dann mit puriformer Flüssigkeit gefüllte und als Abscesse imponirende Höhlungen bilden können. Es sollen jedoch aus übermässiger Theilnahme des Bindegewebes an der Entzündung auch wirkliche Abscesse entstehen können. Gar nicht so selten sieht man die interlobulären Bindegewebssepta stark verbreitert, gelblich gefärbt, und mikroskopisch sowohl ihre Lymphgefässe beträchtlich durch Thromben erweitert als auch das umgebende Bindegewebe mit fibrinös-zelligen Exsudatmassen infiltrirt (Lymphangitis und Perilymphangitis). Selten, aber jedenfalls häufiger als in Abscessbildung geht die Pneumonie über in eine nicht umschriebene Gangrän (Gangraena diffusa) der Lunge, die öfter wohl aus schon früher vorhandenen Bronchialaffectionen (Bronchiectasien und putrider Bronchitis) hervorgeht, zuweilen aber auch ohne solche (bei schon vorhandener Ernährungsstörung der Gefässe und stark ausgesprochenem hämorrhagischem Charakter der Entzündung, z. B. bei Säufern) entsteht. Ein seltener Ausgang der fibrinösen Pneumonie ist der in chronische Pneumonie. Ich meine dabei nicht einen Ausgang in Verkäsung, denn einen solchen habe ich weder selbst beobachtet noch ist er durch fremde Beobachtungen hinreichend beglaubigt, sondern ich habe jene, an manchen Orten offenbar häufiger an anderen seltener vorkommenden Fälle im Auge, wo statt der Resolution eine Umwandlung des hepatisirten Gewebes in eine derbe, luftleere, gleichmässig rothe (fleischähnliche) Masse (Carnification) eintritt. Die mikroskopische Untersuchung zeigt, dass die Alveolarsepten durch Bindegewebsneubildung verdickt und die Lumina der Alveolen von einer gefässhaltigen, aus dem Parenchym hervorgewachsenen Granulationsmasse erfüllt sind, unter deren Entwicklung das entzündliche Exsudat mehr und mehr geschwunden ist. Wir haben es also mit einem der Organisation der Thromben ähnlichen Process zu thun, bei dem eine neue productive Entzündungsform auftritt.

Die fibrinöse Pneumonie sitzt häufiger rechts wie links und häufiger im Unter- als im Oberlappen; sie schreitet meist nach oben fort, so dass man oft mehrere Stadien nebeneinander findet und danach den Gang der Pneumonie erkennen kann. Der Uebergang aus einem Stadium in das andere erfolgt nicht immer gleichmässig, so dass mehr roth und mehr graugelb hepatisirte Theile

in unregelmässiger Weise abwechseln können. An die hepatisirten Theile schliesst sich immer Oedem an (collaterales Oedem), welches man auch bei einseitiger Pneumonie meistens auf der freien Seite findet.

Mit der fibrinösen Pneumonie ist fast stets eine gleiche Erkrankung der Pleura (fibrinöse Pleuritis) verbunden, woher auch der alte Name Pleuropneumonie stammt, der jedoch nicht ganz zutreffend ist, da auch katarrhalische und käsige Pneumonien mit Pleuritis häufig sich verbinden und dann also auch Pleuropneumonien sind. Es gibt jedoch auch Fälle, wo umgekehrt zu einer zuerst bestehenden Pleuritis secundär eine fibrinöse Pneumonie der anstossenden Lungenpartien hinzukommt. Auch nach der anderen Seite, nach den Bronchien hin, pflanzt sich die Entzündung fort, sehr häufig in Form der fibrinösen Bronchitis, welche mit einer Ausfüllung der Bronchiallumina mittelst röhrenförmiger oder solider grauweisser, fibrinöser Massen einhergeht, während in anderen Fällen eine einfache Bronchitis mit Schwellung und Röthung der Schleimhaut und vermehrter Secretion vorhanden ist.

Ueber die Ursache der fibrinösen Pneumonie ist noch nichts Sicheres bekannt. Man glaubt neuerdings in kurzovalen Schizomyceten die Ursache entdeckt zu haben; mir ist es bis jetzt leider nicht gelungen, solche stets aufzufinden. Ein Theil der Pneumoniefälle macht anatomisch durchaus den Eindruck von infectiösen Affectionen (Milzschwellung, parenchymatöse Entzündung des Herzens, der Niere etc., worauf deshalb bei jeder Pneumonie zu achten ist), bei einem anderen Theil fehlen diese secundären Veränderungen. Da nun ausserdem fibrinöse Pneumonien nicht nur idiopathisch, genuin auftreten, sondern sich auch als Complicationen zu anderen Affectionen hinzugesellen können, so erscheint der Zweifel, ob jeder fibrinösen Pneumonie immer dieselbe Ursache zu Grunde liegen müsse, nicht unberechtigt. Für die Gewinnung und die Färbung der Präparate zur Untersuchung etwaiger Parasiten gelten die früher gegebenen Vorschriften.

2. Als katarrhalische Pneumonie bezeichnet man eine vorzugsweise bei Kindern und alten Leuten vorkommende entzündliche Affection der Lunge, bei welcher ein weiches, an Flüssigkeit reiches zelliges Exsudat sich in dem Alveolarlumen anhäuft, eine Affection also, welche man mit dem einfachen Katarrh der Sch[redacted]

häute vergleichen kann. Sie ist meistens eine Bronchopneumonie, d. h. dadurch ausgezeichnet, dass sie von den Bronchien aus auf das Parenchym übergreift, also sich an eine Bronchitis der kleinen Aestchen (Bronchiolitis) anschliesst. Sie ist im Gegensatze zu der fibrinösen ihrem Wesen nach eine lobuläre Affection, d. h. der einzelne Entzündungsherd umfasst nur je einen Lobulus oder auch nur einen Theil eines solchen und selbst wenn sie über eine grössere Strecke verbreitet auftritt, so besteht doch nicht immer eine gleichmässige Hepatisation, sondern man sieht innerhalb einer gerötheten Grundmasse zahlreiche graue oder graugelbliche Fleckchen, welche eben die an die kleinsten Bronchien sich anschliessenden kleinsten pneumonischen Herde sind. Dieselben prominiren über die Schnittfläche mehr oder weniger und erweisen sich dem zufühlenden Finger als festere Knötchen. Auf Druck sieht man meistens aus dem Bronchiolus ein kleinstes graugelbes Exsudattröpfchen hervorkommen. In vorgerückteren Stadien allerdings, oder wenn der Process sehr acut verläuft, dann gibt es auch zusammenhängende Infiltrationen von graurother Farbe, glatter oder höchstens feinkörniger Schnittfläche, an welcher sich eine reichliche Menge einer grauen, trüben, luftleeren Flüssigkeit ausdrücken lässt: das in den Alveolen enthalten gewesene Exsudat. Unter dem Mikroskope sieht man in der Flüssigkeit zahlreiche kleine Rundzellen und einzelne grössere, dem Alveolarepithel angehörige Zellen. In beiden treten häufig Fetttröpfchen hervor, welche zeigen, auf welche Weise die Zellen wieder zu verschwinden pflegen (fettige Degeneration und Resorption). Durch Kochen kann man die Exsudatmassen in den Alveolen fixiren.

Der Ausbildung des bronchopneumonischen Katarrhs geht häufig ein Zustand von Lungencollaps, Atelectase voraus, so dass dann die Entzündungsherde von luftleerem Parenchym umgeben sind. Gerade in solchen Fällen pflegt der lobuläre Charakter dieser Entzündung besonders scharf hervorzutreten, da, wenn das ganze atelectatische Gebiet in Entzündung versetzt ist, die entzündeten Theile sich mit der Lobulusgrenze ganz scharf gegen das umgebende nicht entzündete und lufthaltige Lungengewebe absetzen.

Eine andere secundäre Form der Katarrhalpneumonie ist die in hypostatischen Lungenpartien sich einstellende sog. hypostatische Pneumonie, welche weniger den bronchopneumonischen

Charakter darbietet, obgleich auch hier ein vorhandener Bronchialkatarrh häufig die Ursache dafür abgibt, dass zu der Hypostase sich die Entzündung gesellt. Diese geht in der Regel aus dem später noch zu erwähnenden Zustande der Splenisation (Hyperämie und Collaps) hervor, wobei das Lungenparenchym sich in Folge der katarrhalischen Ausfüllung der Alveolen wieder ausdehnt, aber nie so, dass eine festere Hepatisation entsteht; der hypostatisch pneumonische Theil ist stets schlaff, dunkel grauroth, auf der Schnittfläche entleert sich reichlich trübe rothgraue Flüssigkeit.

Ein sehr eigenthümliches Bild erzeugt die chronische katarrhalische Entzündung, welche sehr häufig, bald auf kleinere Strecken beschränkt, bald in grösserer Ausdehnung neben und zwischen anderen chronisch entzündlichen Affectionen sich findet. Das Gewebe erscheint an diesen Stellen luftleer, ödematös, im ganzen grau aber mit hellgelben Fleckchen gesprenkelt. Auf Druck entleert sich eine eiweissreiche, ziemlich klare Flüssigkeit, in welcher ebenfalls kleine gelbe, punktförmige Körperchen schwimmen. Unter dem Mikroskope erweisen sich die letzteren als Fettkörnchenzellen, die verfetteten katarrhalischen Zellen, welche oft so gross sind, dass eines der makroskopisch sichtbaren Pünktchen nur einer einzigen Zelle entspricht. Rindfleisch fasst den geschilderten Zustand nicht als katarrhalische Entzündung im Endstadium, sondern als eine Folge von Atelectase, zu der sich Oedem gesellt hat, als „inveterirtes Oedem" auf.

Bei Kindern überwiegen die katarrhalischen Entzündungen bei weitem über die fibrinösen, welche rein fast gar nicht vorkommen, da dem Exsudat stets von vornherein eine grosse Menge von Zellen und zwar besonders von epithelioiden Zellen beigemischt sind. Daher ist die Schnittfläche auch nicht höckerig, sondern glatt (glatte Pneumonie) und zugleich, da das hämorrhagische Element fast ganz fehlt, nie dunkelroth, sondern mehr grauroth. Die fibrinösen Formen sind aber trotzdem von den katarrhalischen dadurch zu unterscheiden, dass in den Alveolen nicht bewegliches, sondern festeres, durch Fibrin zusammengehaltenes Exsudat vorhanden ist.

Den neugeborenen Kindern eigenthümlich ist die fötale, als weisse Hepatisation (Hepatisatio alba) bezeichnete Veränderung der Lungen, welche darin besteht, dass die Lungen derb, luftleer

und von weisslicher Farbe sind. Mikroskopisch finden sich die Alveolen mit Zellen vollgestopft, welche ebenso wie die Epithelzellen der Alveolen und kleinen Bronchien verfettet sind. Die Affection ist eine syphilitische.

Wie der einfache Katarrh der Schleimhäute in eiterigen übergehen kann, so geht auch die acute katarrhalische Pneumonie ohne scharfe Grenze in

3) die eiterige Pneumonie über, wenigstens in die eine Form der eiterigen Pneumonie, welche man als acute Fremdkörperpneumonie bezeichnet, weil sie durch Hineingelangen von Fremdkörpern in die Bronchien resp. Alveolen entsteht. Die wichtigsten Repräsentanten dieser Entzündung sind die durch Einathmen von Nahrungsbestandtheilen erzeugten und am häufigsten bei Geisteskranken gefundenen sog. Schluckpneumonien. Sie sind im wesentlichen katarrhalische Bronchopneumonien, aber die erregende Ursache bringt es mit sich, dass sie sehr leicht einen bösartigen Charakter annehmen, so dass abscedirende Entzündungen, ja unter Umständen sogar vollständige Gangrän (Gangraena diffusa) daraus hervorgehen. Wie leicht verständlich sitzen diese Pneumonien, welche in ähnlicher Weise bei Diphtherie, Carcinoma etc. der Halsorgane durch Hinabgleiten von diphtherischen, carcinomatösen etc. Massen entstehen, meist in den Unterlappen, da die Speisetheile vorzugsweise dahin zu gleiten pflegen. Das Vorhandensein von Speisetheilen in den Bronchien lässt sich oft schon mit unbewaffnetem Auge erkennen oder aus dem sauren Geruch, wenn es sich um Erbrochenes handelt, erschliessen; sicheren Aufschluss ergibt die mikroskopische Untersuchung des Bronchial- und Alveoleninhalts, welcher sowohl frisch an Abstreich- und Trockenpräparaten, wie nach Erhärtung an Schnitten untersucht werden kann.

Schon bei dieser Entzündungsform zeigt sich ein wesentlicher Unterschied gegenüber dem eiterigen Katarrh der Schleimhäute, welcher bei den übrigen Formen der eiterigen Pneumonie meistens noch schärfer hervortritt, d. i. neben der eiterigen Exsudation an die Oberfläche (in die Alveolen) eine eiterige Infiltration und schliesslich auch eine eiterige Schmelzung (Vereiterung) des Parenchyms.

Dies ist der Fall bei den metastatischen Pneumonien, deren schon früher bei Besprechung der embolischen Infarcte gedacht

worden ist. Dieselben treten meistens in multiplen, grösstentheils peripherisch, dicht unter der Pleura gelegenen Herden auf und bewirken die Bildung von mehr oder weniger scharf umschriebenen Abscessen, welche sehr häufig einen jauchigen, gangränescirenden Charakter besitzen, ja oft direct im Centrum einen weichen necrotischen Pfropf erkennen lassen, welcher durch Eiterung mehr oder weniger abgelöst ist. Wenn auch nicht immer mehr die Herde als embolische mit Sicherheit nachgewiesen werden können, so sind sie es doch wohl stets und zwar sind die Emboli, von dem Fall eines secundär verjauchten und vereiterten reinen hämorrhagischen Infarctes abgesehen, nicht gutartige, sondern maligne, septisch inficirte, mit deren Weichheit und leichter Zerbrechlichkeit es zusammenhängt, dass die durch sie hervorgerufenen Herde stets von nur geringer Grösse (von Erbsen-, Kirschkern-, Kirschengrösse, selten grösser) sind. Die Pleura wird durch die Abscesse stets in Mitleidenschaft gezogen, häufig ebenfalls in Form einer malignen, septischen Entzündung mit jauchigem Exsudate. Der Zusammenhang dieser letzteren mit metastatischen Lungenherden ist ein so gewöhnlicher, dass man bei dem Mangel anderer plausibeler Erklärungen für eine septische Pleuritis stets die Lungen sehr genau nach Metastasen durchsuchen muss, selbst dann, wenn keine anderen Befunde deren Vorhandensein vermuthen lassen. Wie bei allen septischen Eiterungen sind auch hier die Zellen sehr vergänglich und man findet deshalb bei der mikroskopischen Untersuchung fast nur zerfallende Eiterkörperchen, Detritus und oft enorme Massen von Mikrococcencolonien oder anderen Schizomyceten, welche durch die bekannten Methoden leicht nachgewiesen werden können.

Eine andere Reihe von eiterigen Lungenentzündungen erweist sich wesentlich als eine zunächst oberflächliche eiterige Lymphangitis resp. Perilymphangitis, welche den Bindegewebszügen folgend von der Pleura aus und im Anschluss an eine eiterige Pleuritis in die Tiefe dringt (pleurogene eiterige Pneumonie). Durch die Vereiterung der grösseren Bindegewebssepta können einzelne Abtheilungen des Parenchyms völlig von einander getrennt werden (dissecirende Pneumonie), wie das z. B. bei der Lungenseuche des Rindviehes vorkommt. Wenngleich das Ereigniss beim Menschen sehr selten ist, so tritt es doch auch hier gelegentlich ein.

Es ist endlich noch derjenigen eiterigen Entzündung zu gedenken, welche bei der sog. Lungenphthise sich häufig findet. Zum Theil handelt es sich hierbei nur um Oberflächeneiterungen an der Wand von Cavernen, aber es kommen dabei auch Parenchymeiterungen vor, welche besonders bei den acuten multiplen Höhlenbildungen eine wichtige Rolle spielen können. Die Eiterung und Vereiterung geht dabei hauptsächlich in dem peribronchialen Gewebe vor sich (Peribronchitis purulenta) und ist auch hier wesentlich als von den Lymphgefässen ausgehend (Perilymphangitis peribronchialis) zu betrachten. Es ist fraglich, ob hier die Eiterung eine Folge des einwirkenden scrofulös-tuberculösen Giftes ist, oder ob sich mit diesem ein anderes Eitergift, welches etwa aus sich zersetzendem Caverneninhalt stammt, verbunden hat. Ich neige mich zu letzterer Annahme und würde empfehlen in solchen Fällen sorgfältig nach der Anwesenheit von Schizomyceten, besonders Mikrococcen im Eiter zu suchen.

4. Eine vierte Gruppe von Entzündungen kann man als käsige Entzündungen bezeichnen, da ihre hervorstechendste anatomische Eigenthümlichkeit darin beruht, dass die Entzündungsproducte und mit ihnen in der Regel auch das Organgewebe jener eigenthümlichen Necrose anheimfällt, welche man Verkäsung nennt. Je nach dem hauptsächlichsten Sitze der Veränderung kann man mehrere Formen von käsiger Entzündung der Lunge unterscheiden, welche aber häufig gleichzeitig vorhanden sind, ja vielfach sich gegenseitig bedingen.

Da ist zunächst die käsige Bronchitis oder besser Bronchiolitis, welche dadurch ausgezeichnet ist, dass die katarrhalischen Entzündungsproducte in dem Lumen bleiben, sich eindicken und verkäsen und dass gleichzeitig die Schleimhaut von einem grosszelligen Infiltrat durchsetzt wird und mit diesem gleichfalls der Verkäsung anheimfällt. Die käsige Entzündung der etwas grösseren Bronchien ist nicht schwer zu erkennen und durch Aufschneiden derselben mit der Scheere leicht der weiteren Untersuchung zugänglich zu machen. Diejenige der kleinsten Bronchien ist besonders dann, wenn sie wie so häufig mit fibröser Peribronchitis verbunden ist, leicht mit Tuberkulose zu verwechseln, da durch sie auf Querschnitten ein ähnliches Bild wie bei alten käsigen Tuberkeln entsteht, nämlich ein gelbes käsiges Centrum

und eine graue Peripherie, die hier allerdings fibrös ist (encystirter Tuberkel der älteren Autoren). Diese käsig bronchitischen Herdchen sind wie die gleich zu erwähnenden peribronchitischen dadurch kenntlich, dass sie stets in regelmässigen kleinen Gruppen auf der Schnittfläche angeordnet sitzen.

Eine zweite Form ist die käsige Pneumonie im engeren Sinne, bei welcher die Alveolen verkäsendes Entzündungsexsudat enthalten. Auch sie hat wie die fibrinöse mehrere Stadien, in denen die Schnittfläche eine verschiedene Färbung darbietet. Sie beginnt mit Roth, aber nicht jenem Dunkelroth der fibrinös-hämorrhagischen, sondern einem helleren, mehr Grauroth, welches allmählich in ein Graugelb und endlich in ein reines Gelb oder Weissgelb übergeht. Die beiden letzten Stadien sind die der Verkäsung, deren Fortschreiten durch die immer zunehmende gelbe Farbe gekennzeichnet wird.

In allen ihren Stadien zeichnet sich diese Form der Pneumonie durch die derbe Consistenz, die Trockenheit und, wenigstens in den ersten Stadien, die feinkörnige Beschaffenheit der Schnittfläche aus, an der jedes Körnchen der in einer Alveole liegenden Zellenmasse entspricht. Die mikroskopische Zusammensetzung der die Alveolen füllenden Masse differirt etwas von jener bei der gewöhnlichen katarrhalischen Pneumonie — sie besteht grösstentheils aus grossen, epithelioiden, dicht aneinandergedrängt liegenden Zellen, welche vielfach als desquamirte Epithelien und ihre Abkömmlinge (daher Desquamativpneumonie) betrachtet werden, obwohl nicht zu leugnen ist, dass sie vielleicht aus extravasirten Leukocyten hervorgegangen sind. Jedenfalls trifft man entzündliches Exsudat neben ihnen in den Alveolen, sowohl farbige Blutkörperchen, freilich meist in nur geringer Menge, als auch fädiges Fibrin, welches zuweilen sogar in recht grosser Menge vorhanden ist. Während Virchow den Hauptnachdruck auf diese Anfüllung der Alveolen legt, betonen andere Autoren (Buhl, Rindfleisch) mehr die nach ihnen nie fehlende Affection des interstitiellen Gewebes, in welchem man eine Anhäufung von ebenfalls durch Grösse und dichte Lagerung ausgezeichneten Zellen findet (tuberculöse Entzündung nach Rindfleisch). Wenngleich ich keineswegs überall, wo ich verkäsendes Exsudat in den Alveolen fand, auch nennenswerthe Veränderungen in den Alveolarsepten gefunden habe, so ist doch eine

solche von der erwähnten Art häufig vorhanden, insbesondere auch in den Bindegewebssepten sowie in den Wandungen der Arterien. Gerade in Bezug auf letztere ist in neuester Zeit von verschiedenen Seiten darauf aufmerksam gemacht worden, dass die Arterien in der Nachbarschaft der käsig-pneumonischen Herde eine selbständige Erkrankung erkennen lässen, welche Friedländer als Endarteriitis obliterans bezeichnet hat, da dieselbe mit einer entzündlichen Verdickung der Intima einhergeht, deren Endeffect ein vollständiger Verschluss des Lumens der Arterien sein kann. Diese Verdickung kann den Charakter einfacher Endarteriitis tragen, sie kann aber aus derselben grosszelligen, zur Verkäsung tendirenden Infiltration, wie sie an den anderen Theilen vorhanden ist, hervorgehen. Es ist klar, welche grosse Bedeutung dieser, die Ernährung der erkrankten Theile behindernde Process für das Eintreten der Verkäsung haben muss, wie es andererseits nicht bezweifelt werden kann, dass auch die dichte Lagerung der Zellen sowohl im Lumen wie in der Wand der Alveolen in Verbindung mit der Hand in Hand damit gehenden Compression der Capillargefässe einen wichtigen Factor für die Necrose bildet. Diese selbst zeigt sich unter dem Mikroskope dadurch an, dass die Zellkerne ihre Färbbarkeit verlieren, die Zellcontouren sich verwischen und die ganze Masse endlich zu einer mattglänzenden, undeutlich grobkörnigen, in Pikrocarmin sich gelblich färbenden Masse einschrumpft. Sowohl in dieser Masse selbst, wie besonders in ihrer Umgebung kann man meistens nach der früher angegebenen Methode Koch'sche Tuberkelbacillen nachweisen.

Die käsige Pneumonie ist nur sehr selten eine lobäre, ob sie als solche primär vorkommt (Buhl's genuine Desquamativpneumonie), muss durch weitere Beobachtungen festgestellt werden, in der Regel tritt sie zu älteren phthisischen Veränderungen hinzu. Es kann durch sie eine ganz gleichmässige Verkäsung eines ganzen Lappens oder doch eines grösseren Theils eines solchen erzeugt werden, oft aber ist die Verkäsung nur partiell, ganz unregelmässig oder so, dass man einen allmählichen Fortschritt von ganz verkästen Abschnitten zu partiell verkästen und endlich zu frisch entzündeten vor sich hat. Sehr häufig ist die käsige Pneumonie eine ausgesprochen lobuläre, aber sie kann auch (und das ist häufig genug) in kleineren Herden (miliare käsige Pneumonie)

auftreten. Diese sind meistens deutlich bronchopneumonischer Natur, wie denn überhaupt die meisten, aber keineswegs alle, käsigen Pneumonien Bronchopneumonien sind. Eine ausgedehntere Betheiligung des alveolären Parenchyms an einer käsigen Bronchitis kann man an der feinkörnigen Beschaffenheit der Schnittfläche erkennen, bei kleineren Herden gibt nur die an eingebetteten Stücken vorgenommene mikroskopische Untersuchung Aufschluss.

Als dritte käsige Affection ist endlich noch die käsige Peribronchitis zu erwähnen, welche häufig ebenfalls mit Pneumonie verbunden vorkommt, am häufigsten aber gleichzeitig mit käsiger Bronchitis vorhanden ist. Auf Durchschnitten erscheinen diese käsig bronchitischen und peribronchitischen Affectionen als kleine, meist rundliche Herde, die in Nestern in grösserer Zahl zusammenliegen und deshalb leicht für Tuberkel gehalten werden könnten und oft gehalten worden sind. Die auf den Schnitten sichtbaren Herdchen sind aber eben keine Durchschnitte von Knötchen, sondern Querschnitte von kleinsten Bronchien, die rasch hintereinander sich dichotomisch theilen. Bei genauem Zusehen wird man häufig mehr oder weniger deutlich im Centrum jedes kleinen Herdchens den Durchschnitt des Bronchiallumens als dunkeles Pünktchen erkennen, obgleich auch häufig das Lumen ganz obliterirt oder durch eine käsige Masse verstopft ist. Sehr häufig erleidet gerade das zwischen diesen peribronchitischen Herden liegende Gewebe eine alsbald als schieferige Induration zu beschreibende Veränderung und man findet dann in der Lunge kleinere oder grössere (wallnussgrosse und darüber) schon von aussen durch ihre grosse Derbheit leicht fühlbare Herde, die aus einem schieferigen fibrösen Grundgewebe bestehen, in welches jene grauen oder gelben stecknadelkopf- bis hirsekorngrossen peribronchitischen Herdchen eingebettet sind. Da die Affection an solchen Herden peripherisch weiterschreitet, so sieht man in der Regel die deutlichsten peribronchitischen Herdchen in der Peripherie der schieferig indurirten Theile sitzen. Dass bei dieser Affection häufig echte Tuberkel in dem peribronchialen Gewebe sitzen, wird später noch erwähnt werden.

4. Productive Entzündungen, d. h. solche, welche mit Bindegewebsbildung einhergehen (auch Lungencirrhose genannt), können an den verschiedenen Theilen der Lunge vorkommen,

Partielle fibröse Pneumonie haben wir schon kennen gelernt als Ursache der Vernarbung hämorrhagischer Infarcte. Am häufigsten findet sich dieselbe secundär bei käsigen Processen in der Lunge, wo sie bald als Peribronchitis und Bronchitis fibrosa, bald als eigentliche Pneumonia fibrosa auftritt. Die fibröse Peribronchitis schliesst sich öfter an eine käsige Bronchitis an und bildet dann jene vorher schon erwähnten tuberkelartigen Herde. Bei der fibrösen Pneumonie werden in der Regel zunächst die bindegewebigen Septa durch zellige Wucherung verdickt, fibrös, so dass man nun das Lungengewebe von diesen breiteren und schmäleren, grauen, fibrösen Bälkchen durchzogen sieht, meist aber tritt auch an den Alveolarsepten selbst eine Verdickung ein, wodurch die Lumina verengt werden. Es kann aber auch in diese hinein eine Wucherung sich erstrecken, wodurch sie dann ganz unzugänglich für die Luft werden, ein Effect, der in anderen Fällen dadurch erzielt wird, dass ein Collaps der Alveolen entsteht, worauf ihre Wandungen verwachsen. Der Endeffect ist der, dass das Gewebe mehr und mehr in eine harte fibröse Schwiele verwandelt wird. Da gerade an diesen Stellen als Residuum früherer acuterer Processe eine grössere Menge in schwärzliches Pigment umgewandelten Blutfarbstoffs neben dem durch die Schrumpfung ebenfalls reichlicheren Kohlenstaub vorhanden zu sein pflegt, so entsteht die sog. schieferige Induration. Diese findet sich am häufigsten in der Lungenspitze, wo sie zu beträchtlichen (auch klinisch nachweisbaren) Schrumpfungen (Retractionen) führen kann. Es kann durch die fibröse Entzündung eine wenigstens locale Ausheilung von käsig-phthisischen Processen herbeigeführt werden, sowohl an ulcerösen Höhlen, wo nach Abstossung aller krankhaften Producte Granulationen aufschiessen und sich endlich in schwieliges Narbengewebe umwandeln können, als auch bei käsigen Entzündungen verschiedener Art, wo dann kleinere oder grössere käsig-kalkige oder rein kalkige, allseitig von derbem Schwielengewebe umschlossene Herde die letzten Reste der käsigen Entzündungsproducte darstellen.

In mehr selbständiger Weise kommt eine oft sehr ausgedehnte productive fibröse Entzündung als Folge von Staubinhalationen, bei Steinhauern, Kohlengräbern u. s. w. vor. Da hier regelmässig auch ein chronischer Bronchialkatarrh vorhanden ist, welcher häufig partiellen Collaps der Lunge zur Folge hat, so können endlich

ausgebreitete Schrumpfungen entstehen. Wie dadurch Erweiterungen von Bronchien, Eindickung und Verkäsung von Bronchialinhalt bewirkt werden kann, wird später noch gezeigt werden. Hier ist noch zu erwähnen, dass auch durch Syphilis eine besonders das interstitielle Bindegewebe betreffende fibröse Entzündung entstehen kann, welche bald mehr an der Pleura sitzt und von da in das Parenchym dringt, bald mehr als Peribronchitis und Perivasculitis auftritt. Eine reine Cirrhose ohne käsig-phthisische Processe und ohne Staubinhalation wird immer den Verdacht einer syphilitischen erregen müssen.

c) Unter den **specifischen Entzündungen** nimmt die tuberculöse unbestritten den ersten Rang ein. Sie kommt in mehreren sehr wesentlich von einander verschiedenen Formen vor.

1. Die einfachste, aber seltenste Form ist die acute allgemeine disseminirte Tuberculose, welche als Theilerscheinung einer allgemeinen oder doch sehr verbreiteten Tuberculose auftritt und dadurch charakterisirt ist, dass kleinste (submiliare) graue oder auch, besonders in den oberen Lungentheilen, grössere miliare und darüber grosse, mit gelbem Centrum sowie grau durchscheinender Peripherie versehene Knötchen gleichmässig durch das Parenchym zerstreut sind. Besonders die kleineren Knötchen springen oft kugelig an der Schnittfläche hervor und lassen sich leicht aus dem Gewebe herausheben. Zur Sicherung der Diagnose wird es viel beitragen, wenn man die Knötchen auch zu den Seiten der Blutgefässe, in dem Bereiche der neben diesen verlaufenden Lymphgefässe sitzen sieht. Die oben erwähnten grösseren Knötchen sind meistens schon nicht mehr rein tuberculöser Natur, sondern durch pneumonische Veränderungen complicirt, welche in Form der käsigen Alveolarpneumonie um die Tuberkel herum Platz gegriffen haben. In einem Theil der Fälle sind in den Lungen, besonders in ihren Spitzen, ältere phthisische Veränderungen vorhanden. Man versäume nie, die Pulmonalgefässe mit einer feinen Scheere bis in die feinsten Aeste zu verfolgen, da man seltener in den Arterien, aber häufig in den Venen kleinste vorspringende Intimatuberkel als anatomischen Ausdruck der Blutverunreinigung mit Tuberkelgift finden wird. Vielleicht entdeckt man ab und zu in den Fällen, wo zugleich ältere Herde in der Lunge vorhanden sind, in grösseren tuberculösen Herden der Venenintima den Ort, wo muthmaasslich

der plötzliche massenhafte Import von Tuberkelgift in's Blut, welcher der allgemeinen Miliartuberculose stets zu Grunde liegt, ausgegangen ist.

Die stets vorhandenen Bacillen kann man sowohl an Deckglastrockenpräparaten von einzelnen aus dem Parenchym herausgehobenen Knötchen als auch an Schnitten nachweisen. An diesen erkennt man in Betreff des Sitzes der Tuberkel, dass sie sowohl in den Bindegewebssepten, als in dem peribronchialen und perivasculären Gewebe, als auch endlich im eigentlichen Parenchym sitzen. Sie beginnen hier stets mit einer Verdickung der Alveolarsepta, aber es wächst die Neubildung von hier aus auch in die Alveolarlumina hinein, in welchen man häufig Riesenzellen findet, welche indessen auch an anderen Orten nicht fehlen. Von der alveolären käsigen Pneumonie unterscheiden sich die intraalveolären Tuberkelmassen dadurch, dass sie nicht eine exsudative oder desquamative, immerhin nur locker der Wand anliegende Ausfüllungsmasse darstellen, sondern einen Auswuchs des Gewebes, der organisch fest mit der Wand verbunden ist und häufig auch das Lumen nur an einer Seite erfüllt.

2. Die acute partielle disseminirte Tuberkulose des Parenchyms steht der allgemeinen disseminirten Tuberkulose sehr nahe, indem sie im Kleinen und für die Lunge darstellt, was jene in der Regel wenigstens im Grossen und für den ganzen Körper. Es ist das die secundäre Entwickelung von isolirten Tuberkeln in der Umgebung eines käsigen Herdes oder einer käsigen Ulceration der Lunge selbst oder auch der Bronchialdrüsen. Die Tuberkel liegen auch hier meistens in sonst intaktem Lungengewebe und sind häufig so angeordnet, dass sie zunächst dem käsigen Centrum dichter stehen, grösser sind und schon mehr oder weniger vorgeschrittene Verkäsung zeigen, während sie, je weiter von dem Centrum entfernt um so spärlicher, kleiner und jünger sind. Wie die allgemeine Tuberkulose so wird auch die partielle disseminirte Tuberkulose häufiger bei Kindern als bei Erwachsenen gefunden. Hier ist es nicht der Blut-, sondern der Lymphweg, auf welchem von dem Ursprungsherd aus das Tuberkelgift sich verbreitet.

3. Die wichtigste Form der Tuberkulose der Lunge ist die primäre localisirte, bei welcher die Knötchen nicht acut und disseminirt über die ganze Lunge oder einen bestimmten Theil derselben

auftreten, sondern wo sie langsamer, schrittweise vordringend, zu Haufen sich vereinigen und den Ausdruck einer primären Infection darstellen. In der Regel sind hierbei die Tuberkel nicht das hauptsächlichste Entzündungsproduct, sondern mit entzündlichen Veränderungen verschiedenster Art combinirt, am häufigsten freilich mit den vorher als käsige Bronchitis, Pneumonie und Peribronchitis beschriebenen. Das eine Mal überwiegt die Tuberkelbildung, dies ist häufig der Fall, wenn die Affection vorzugsweise peribronchial verläuft (Peribronchitis tuberculosa, oder noch richtiger Lymphangitis tuberculosa peribronchialis et perivascularis), das andere Mal treten die entzündlichen Veränderungen in den Vordergrund. Nach Analogie der Bezeichnungen bei den serösen Häuten, der Pia mater etc. würde diese Form als tuberkulöse Entzündung des Lungenparenchyms, also als Bronchitis, Pneumonia, Bronchopneumonia caseosa tuberculosa etc. zu bezeichnen sein. Sie ist am schwierigsten zu erkennen, ja man darf wohl sagen, dass es makroskopisch meistens ganz unmöglich sein wird, in jedem besonderen Falle zu bestimmen, ob die Zerstörung der Lunge durch rein entzündliche oder tuberkulös-entzündliche Veränderungen bewirkt worden sei. Auch die frische mikroskopische Untersuchung kann begreiflicherweise für die Diagnose sehr wenig verwerthet werden, da nur sehr feine und dünne Schnitte in dieser so schwierigen Frage Aufschluss geben können. Für die Mehrzahl der Fälle wird man von vornherein annehmen können, dass sie nicht rein entzündlicher, sondern gemischter, tuberkulös-entzündlicher Natur sind, wenn auch wohl die Hauptmasse der pathologischen Veränderungen den entzündlichen Processen zugeschrieben werden muss.

Um Missverständnisse zu vermeiden, muss ich hervorheben, dass die Entgegenstellung von entzündlichen und tuberculösen Processen hier selbstverständlich nur in anatomischem Sinne gemeint ist, denn ätiologisch gehören, dafür spricht schon ihre häufige Combination, alle diese Affectionen zusammen; sie sind sämmtlich der Effect eines und desselben Giftes, des Bacillus Kochii, welchen man in den reinen Tuberkeln so gut, wie in reinen käsigpneumonischen Producten, wie in pneumonisch-tuberculösen nachzuweisen vermag. Nennt man dies Gift das tuberculöse, die durch dasselbe erzeugte Krankheit Tuberkulose und Alles, was es an krankhaften Veränderungen bewirkt, tuberculös, dann sind

Bronchopneumonien etc. in diesem Sinne tuberculöser Natur; um aber noch eine besondere Bezeichnung für die mit der Bildung von distinkten Knötchen (Tuberkeln) einhergehenden Affectionen zu haben, nenne ich das Gift lieber das scrofulöse, die Krankheit Scrofulose, die anatomischen Processe im allgemeinen scrofulöse und nur diejenigen tuberculöse, bei welchen Knötchenbildung statt hat. Sucht man das letztere durch das Beiwort nodosa zu dem in ätiologischem Sinne gebrauchten Wort tuberculosa (z. B. Bronchopneumonia tuberculosa nodosa) auszudrücken, so braucht man das nur in's Deutsche zu übersetzen (knotige Knotenkrankheit, mit dem Gegensatz der nichtknotigen Knotenkrankheit), um das wenig Ansprechende einer solchen Bezeichnung zu erkennen.

Neben den schon erwähnten nichts Specifisches in ihrem anatomischen Bau darbietenden syphilitischen katarrhalischen Pneumonien, fibrösen Pneumonien und Peribronchitiden, zu denen vielleicht auch noch eine Form von käsiger Bronchopneumonie gezählt werden muss, gibt es auch echte Syphilombildungen sowohl in den Lungen hereditärsyphilitischer Kinder (auch neben weisser Hepatisation, welche Wagner als diffuse Syphilombildung bezeichnet hat), als auch bei Erwachsenen. In wie weit dadurch Höhlenbildungen erzeugt werden können und wie häufig diese syphilitische Phthise vorkommt, über diese Fragen sind weitere Untersuchungen und Beobachtungen vonnöthen. — Weitere specifische Erkrankungsproducte in Gestalt von Knötchen bewirkt auch das Rotzgift (die schon erwähnten Rotzbacillen) in der Lunge, doch prävaliren dabei eiterige Entzündungen, wie das auch bei der Actinomycose der Fall ist. Endlich werden auch gelegentlich noch andere infectiöse Granulationsgeschwülste, insbesondere leukämische, in der Lunge gefunden.

d) **Progressive Ernährungsstörungen.** Aeusserst selten sind echte vicariirende Hypertrophien des Lungengewebes in toto, da Functionsausfall eines Lungengewebsschnittes der Regel nach sogar Atrophie anderer Abschnitte bedingt, dagegen gibt es eine Hypertrophie der glatten Muskulatur des respirirenden Parenchyms, welche am deutlichsten bei brauner Induration gefunden wird, wo sie aber nicht etwa Folge der Stauung, sondern Folge des Bronchialkatarrhs ist; es handelt sich offenbar um eine Arbeitshypertrophie.

Geschwülste der Lungen kommen als fortgeleitete (beson-

ders von der Mamma aus) oder metastatische (bei Brustdrüsenkrebs, Magenkrebs, Oesophaguskrebs, bei Sarcom der Hals- etc. Drüsen etc.) nicht so selten vor, was begreiflich ist, da Geschwulstembolien von den Venen aus leicht in der Lunge entstehen können, doch sind auch primäre Lungengeschwülste der verschiedensten Natur (Fibrome, Osteome, Enchondrome, Carcinome etc.) beobachtet worden. Letztere können von grösseren Bronchien ausgehend auf das Lungenparenchym übergreifen oder aus dem respirirenden Parenchym (Bronchiolen und Alveolen) selbst hervorgehen. Erstere sind cylinderzellige Krebse, letztere haben Plattenepithelien, die häufig zu Schichtungskugeln gruppirt sind. Es wird nach den bei früheren Gelegenheiten schon erwähnten Merkmalen nicht allzuschwierig sein, die einzelnen Arten sowohl der primären wie der secundären Geschwülste von einander zu trennen, nur muss man sich hüten, dass man nicht die Alveolen des normalen Lungengewebes, welche an den Grenzen der Neubildung oft noch erhalten sind, für Krebsalveolen ansehe. Zusatz von dünner Kali- oder Natronlauge zu den mikroskopischen Präparaten wird vor solchem Irrthume schützen, da dann die elastischen Fasern in ihrer charakteristischen Anordnung deutlich hervortreten.

Nur einiger eigenthümlicher Erscheinungsformen der Geschwulstbildung an der Lunge ist noch besonders zu gedenken. Es haben nämlich erstens alle Carcinome die Neigung zu Zerfall und es können dadurch Erweichungshöhlen gebildet werden, welche ähnlich wie die Käseherde mit einem Bronchus in Verbindung treten und sich auch untereinander vereinigen. So kann also eine ulceröse Zerstörung der Lunge bewirkt werden, die mit Recht den Namen der Phthisis carcinomatosa trägt. — Eine zweite Eigenthümlichkeit ist die Lymphangitis carcinomatosa, sarcomatosa etc. Aehnlich wie bei der oben geschilderten eiterigen Lymphangitis sowohl der Oberfläche (subpleurales Lymphgefässnetz) wie des Parenchyms (tiefe Lymphgefässe), sieht man aus Geschwulstmassen gebildete schmale Züge, die an den Knotenpunkten grössere Knötchen erkennen lassen. Sie sind besonders bei Mamma- und Magencarcinom, bei Lymphosarcom der Halsdrüsen etc. beobachtet worden. Eine genaue mikroskopische Untersuchung des Inhaltes wird Aufschluss über die Natur der Affection geben, wenngleich allerdings diese Untersuchung oft sehr schwierig ist. Bei Carcinomen

achte man besonders auf das Endothel der Lymphgefässe, welches nach meinen Beobachtungen bei der Bildung der intravasculären Krebsmassen unbetheiligt ist.

e) **Regressive Ernährungsstörungen.** Eine einfache Atrophie des Lungengerüstes bildet die wesentliche anatomische Grundlage des alveolären oder vesiculären Emphysems der Lunge. Man bezeichnet damit einen Zustand, bei dem das Lungenparenchym ausgedehnt, wie aufgebläht erscheint und die einzelnen luftführenden Räume nicht nur wie gewöhnlich als kleine Bläschen soeben sichtbar sind, sondern die Grösse eines Stecknadelkopfes, eines Hanfkorns und so fort bis eines Taubeneies, ja eines Apfels erreichen. Die Wand der grösseren Blasen zeigt makroskopisch, die der kleineren mikroskopisch eine Anzahl mehr oder weniger stark vorspringender Leisten, welche ihre Entstehung aus der Confluenz kleinerer Blasen anzeigen, deren Zwischenwände durch Atrophie zu Grunde gegangen sind. Da mit ihnen natürlich auch ihre Capillaren verschwanden, so sehen diese Theile anämisch aus; sie fühlen sich ausserdem sehr weich, flaumig an und wenn man mit Gewalt die Luft entfernt, so behält man nichts als ein papierdünnes Gewebe übrig. Da die Emphysemblasen hauptsächlich an den Rändern und an der Spitze der Lunge sitzen, so erscheinen diese Theile abgerundet. Die Atrophie der Alveolarsepta geht in der Weise vor sich, dass zunächst in den Capillarmaschen kleine Lücken entstehen, in deren Umgebung das Gewebe etwas körnig aussieht, gleichzeitig gehen die Capillaren durch Thrombose oder hyaline Degeneration zu Grunde, die Lücken vergrössern sich, confluiren etc. Das Epithel der Alveolen zeigt fettige Degeneration, die glatte Muskulatur bleibt besonders lange erhalten, wahrscheinlich weil sie in Folge des fast nie fehlenden Bronchialkatarrhs vorher hypertrophisch geworden war.

Das Emphysem ist bald nur partiell, neben unwegsam gewordenen Lungentheilen vorhanden: consecutives, collaterales, vicariirendes Emphysem, dessen Ursache in dem erhöhten Inspirationszug zu suchen ist; bald ist es über die ganze Lunge, wenn auch nicht gleichmässig, verbreitet, substantielles, primäres Emphysem, welches seinen Hauptgrund in dem durch den wohl stets vorhandenen Bronchialkatarrh bedingten erhöhten Exspirationsdruck hat. Es mögen dabei aber auch primäre atro-

phische Zustände oder doch Verminderung der Widerstandsfähigkeit des Parenchyms unterstützend wirken. Dies ist gewiss bei dem im Alter sich entwickelnden, senilen Emphysem der Fall. Aus dem Ueberwiegen der mechanischen Ursache ergibt sich, dass der Atrophie der Scheidewände in der Regel eine Erweiterung der Alveolen, eine Alveolarectasie vorausgehen muss, welche z. B. bei dem sog. acuten collateralen Emphysem, wie es sich bei schnell eingetretener Compression eines Lungenabschnittes entwickelt, allein vorhanden ist. Hierbei geht die Grösse der Lufträume nicht über die eines Stecknadelkopfes hinaus.

Mikroskopische Uebersichtsbilder über die Configuration der emphysematösen Lufträume kann man leicht an Schnitten von aufgeblasenen und dann getrockneten Lungen erhalten; zur Untersuchung der Wandveränderungen schneidet man sich Stückchen der Scheidewände zwischen grösseren Blasen heraus. Um feine Schnitte zu machen kann man das luftleer gemachte Parenchym von den Bronchien aus mit flüssiger warmer Einbettungsmasse füllen; Spritze und Lunge müssen gleichfalls erwärmt sein.

Von den indurativen Atrophien der Lunge, sowohl solchen, bei welchen die Alveolen selbst durch fibröses Bindegewebe erfüllt werden, als solchen, bei welchen unzugängig gewordenes Lungenparenchym collabirte und dann die Alveolarwandungen zu einem fibrösen Gewebe zusammenwuchsen (Collapsinduration) ist schon früher die Rede gewesen. Desgleichen wurden die eiterige Atrophie, sowie die wichtigsten Formen der Necrose, die Gangrän und die Verkäsung bereits erwähnt.

Die Gangrän kann auf einen umgrenzten Theil des Parenchyms beschränkt sein (Gangraena circumscripta), entweder primär oder secundär durch Demarcation oder sie geht ohne scharfe Grenze in das umgebende Gewebe über (diffuse Gangrän, fortschreitende Gängrän). Das gangränöse Lungengewebe bildet stets eine weiche, missfarbig grünliche oder bräunliche Masse von höchst übelem Geruch. War eine Demarcation zu Stande gekommen, so ist meist eine Höhle vorhanden, in welcher innerhalb einer trüben, missfarbigen Flüssigkeit unregelmässige weiche Fetzen von Lungengewebe flottiren, welche in bald grösserer, bald geringerer Ausdehnung der Wand noch adhäriren, zuweilen einen fast vollständig isolirten [redacted].

Höhle kann nach der Pleura sich eröffnen und das sequestrirte Lungenstück ebendahin entleert werden.

Unter dem Mikroskop zeigen die jauchigen Massen die allerverschiedensten Dinge; charakteristisch ist (und bekanntlich für die Diagnose intra vitam von grösster Bedeutung), dass sich die elastischen Fasern der Lungenalveolen erhalten und besonders nach Zusatz von sehr verdünnter Natronlauge mit Leichtigkeit nachgewiesen werden können. Ferner werden niemals grössere Haufen von Bacterien, sowohl Kugeln wie Stäbchen, endlich Fettsäurekrystalle, Fetttropfen, Blutpigment etc. vermisst, die sich mit jenen zu kleinen, weisslichen, besonders übelriechenden Krümeln vereinigt finden. Zuweilen findet man auch Mycelien von Soorpilzen oder die Würfel der Sarcine.

Sehr selten ist ein anderer feuchter Brand des Lungenparenchyms, bei welchem die Fäulniss fehlt und nur ein einfaches Absterben mit Erweichung (Pneumomalacie, aputrider feuchter Brand) vorhanden ist. Ich habe einen solchen aus Emboli eines mittleren Lungenarterienastes hervorgehen sehen, wo er offenbar das Aequivalent der anämischen embolischen Necrosen anderer Organe darstellte. In der geruchlosen weichen Masse war keine Kernfärbung zu erzielen.

Ungemein häufig und von der allergrössten Wichtigkeit ist die als Verkäsung bezeichnete Necrose. Da sie früher schon geschildert wurde, so ist hier nur noch das weitere Schicksal der verkästen Theile zu verfolgen. Seltener und nur in geringerer Ausdehnung, am häufigsten dann, wenn ein kleiner Käseherd allseitig von fibrösem indurirtem Gewebe umgeben ist, tritt eine Verkalkung ein, wodurch sich die käsigen Massen zunächst in schmierige, käsigkalkige, dann aber weiterhin in ganz feste steinige Massen umwandeln. Geht diese Concrementbildung wirklich im Lungenparenchym vor sich, so bilden sich Calculi pulmonales, während aus eingedicktem und verkalktem Bronchialsecret die Calculi bronchiales hervorgehen. Erstere finden sich zuweilen, selten in grösserer Zahl, in dem Lumen oder in der Wand von Höhlen (Cavernae, vomicae), deren Bildung der gewöhnliche Erfolg von Verkäsungen des Lungenparenchyms ist. Die Käsemasse, welche anfangs fest und trocken ist, wird später wieder weich und wandelt sich unter Wasseraufnahme in einen mehr oder weniger flüssigen Brei um.

durch entstehen nun Hohlräume, welche man bei der Section weder geschlossen und mit einer eiterig-käsigen, meistens kleine isslich-gelbe breiweiche Bröckchen enthaltenden Flüssigkeit gelt findet, oder welche mit einem Bronchus in offener Verbindung hen und ihren Inhalt, der sich ja freilich von der Wand aus in r Regel immer wieder erneuert, mehr oder weniger vollständig tleert haben. Die Wandungen der Höhlen zeigen je nach den ständen, in welchen sie sich befinden, ein verschiedenes Aushen. Schreitet der Zerstörungsprocess weiter vorwärts, so erheinen dieselben von gelben, käsigen, zerfallenden Massen gedet, in denen man häufig Tuberkel finden kann, oder es hängen ch in besonders acut verlaufenen Fällen kleinere und grössere sig gewordene Lungenstücke, nur noch an einer kleineren Stelle tsitzend als abgestorbene, necrotische Massen in die Höhlen nein. Dies findet man manchmal in ganz kleinen Höhlen, so ss man annehmen muss, es sei hier durch demarkirende Absung eines käsig-necrotischen Stückes die Höhle überhaupt erst tstanden. Ist der Process zum Stillstand gekommen, so werden e Höhlen von derben fibrösen Bindegewebsmassen umgeben, deren berfläche eine schieferige Färbung zeigt, manchmal aber auch it Granulationen bedeckt ist. Es gibt sicherlich gänzlich ausheilte, nicht weiter sich vergrössernde, sondern allmählich etwas schrumpfende Cavernen, aber allerdings sind sie weit seltener s die anderen.

Die geschilderten, aus käsiger und käsig-eiteriger Ulceration rvorgegangenen Höhlen sind nicht die einzigen, welche man in n Lungen mit käsigen Processen findet, vielmehr können auch rch partielle Erweiterungen von Bronchien abnorme Höhlen in r Lunge gebildet werden (bronchiectatische Höhlen), an deren and tuberkulöse und käsige Processe und Ulcerationen sich entckeln können. Der alleinige Umstand, dass ein grösserer Bronus mit einer Lungenhöhle in Verbindung steht, beweist noch ht, dass sie aus einer Bronchiectasie hervorgegangen sei, da le eine gewisse Grösse überschreitende Höhle naturgemäss stets f einen grösseren Bronchus treffen muss. Den einzigen Aufnluss über die Herkunft solcher [illegible] kann das Verhalten der hleimhaut des betreffenden Br[illegible] Kann man dieselbe ch nur eine kleine Strecke w[illegible] Richtungen auf die

Wandungen der Höhle verfolgen oder sieht man an dieser hie und da an verschiedenen Stellen noch Reste von Schleimhaut, so ist der sichere Beweis geliefert, dass hier vorher eine Bronchiectasie bestand; ist dies dagegen nicht der Fall, so ist es aus dem Befunde in loco unmöglich eine Differentialdiagnose zu stellen. Eine glattwandige Beschaffenheit der Höhlen allein beweist natürlich gar nichts, da auch eine ulceröse Parenchymhöhle, wenn die Ulceration zum Stillstand gekommen ist, eine glatte Oberfläche besitzen kann. Dieser fehlt selbstverständlich der bei einfachen Bronchiectasien vorhandene Besatz von Flimmerepithel.

Liegen mehrere Höhlen nahe bei einander, so vereinigen sie sich allmählich und es kommt zur Bildung grösserer unregelmässiger buchtiger Hohlräume, an denen man durch die vorspringenden Septa noch die Zusammensetzung aus mehreren erkennt.

Nur ein Gebilde ist es, welches der Zerstörung einen grossen Widerstand entgegensetzt, nämlich die Aeste der Lungenarterie, die man oft als rundliche Stränge und noch wegsam mitten durch solche Höhlen hindurchziehen oder als Leisten an der Wand vorspringen sieht. Zuweilen bildet sich bei diesen eine aneurysmatische Ausbuchtung der Wand nach der Höhle hin, welche Veränderung natürlich die Haltbarkeit der Wandung sehr beeinträchtigt und zu Ruptur und unstillbaren Blutungen führen kann. Es gehen aber endlich auch die durch die Höhlen ziehenden Gefässe, nachdem sie vorher thrombosirt oder durch Endarteriitis obliterirt waren, zu Grunde und man findet dann oft nur noch kleine Stummel derselben an der Wandung hervorstehen, die sich durch ihre Härte und ihre graue Farbe in der Regel markiren. Sobald man sie an der Wandung einer Höhle sieht, kann es keinem Zweifel mehr unterliegen, dass dieselbe, so wie sie jetzt vorliegt, durch Ulceration entstanden ist. Auch aus solchen Gefässstummeln kann, wenn dieselben theilweise noch durchgängig sind, nach Zerstörung der Spitze eine tödtliche Blutung hervorgehen.

Die in den Cavernen vorhandenen käsig-eiterigen Inhaltsmassen, insbesondere die erwähnten festeren, weissgelben Bröckchen sind ganz besonders für die Bacillensuche geeignet, denn Bacillen sind hier in der Regel zu Milliarden vorhanden. Man findet aber auch gerade hier noch andere Schizomycetenformen, insbesondere in denjenigen Fällen, wo eine Zersetzung der Inhaltsmassen

der Höhlen eingetreten ist. Den höchsten Grad erreichen dieselben bei der sog. gangränösen Phthise, wo eine Fäulniss des Höhleninhalts entstanden ist, welche sich dann auch auf das umgebende Gewebe erstrecken kann; die Cavernen enthalten dann nicht mehr eiterig-käsige, sondern schmutzig grünlich-gelbe, necrotische Massen; die Wandungen sind fetzig, in jauchiger Auflösung.

Wir haben damit nun die wichtigsten Processe kennen gelernt, welche zu der gewöhnlichen Zerstörung der Lungen, zur **Lungenschwindsucht** (Phthisis pulmonum) führen. Obwohl ein Lungenschwund durch anatomisch wie ätiologisch sehr verschiedene Processe herbeigeführt werden kann, so hat man als Phthisis im engeren Sinne doch nur eine besondere Form der Zerstörung der Lunge begriffen, die man wohl auch als scrofulöse Phthise genauer charakterisiren könnte, denn sie ist diejenige Zerstörung, welche durch den Bacillus Kochii bewirkt wird. Zu dieser Phthise gehören also nicht die Zerstörungen durch zerfallende Geschwülste, die syphilitischen Indurationen, die durch Staubinhalation etc. erzeugten Affectionen, sondern nur das, was durch den Bacillus der Scrofulose bewirkt wird. Die durch ihn erzeugten Veränderungen können sehr verschiedenartige sein: käsige und fibröse Bronchitis, Pneumonie, Peribronchitis, Tuberkulose in allen ihren Formen — sie alle können dem Bacillus ihre Entstehung verdanken. Man würde sich nun sehr irren, wenn man glauben wollte, dass sich in jedem einzelnen Falle von Lungenschwindsucht nur ein einziger der beschriebenen Processe vorfinde, es sind vielmehr in den meisten Fällen mehrere, ja viele Processe gemeinsam vorhanden und es erhält dadurch das Bild etwas sehr wechselvolles; keine phthisische Lunge gleichet der anderen. Es können deshalb auch hier die einzelnen Bilder nicht weiter ausgeführt werden, mit Berücksichtigung des oben Gesagten wird man sich von der Natur jedes einzelnen Processes Rechenschaft geben und so auch das Ganze verstehen können. Es soll nur noch einmal daran erinnert werden, dass zwar in sehr vielen Fällen auch zu anfänglich einfach entzündlichen Processen Tuberkelbildung sich hinzugesellt, dass also schliesslich die Zerstörung des Gewebes durch beide Momente bedingt ist, dass man aber die allgemeine Benennung wie überall nach dem vorwiegenden Processe wählt und also von entzündlicher, pneumonischer Phthisis redet, wenn die entzündlichen, käsig-pneu-

monischen etc. Processe in den Vordergrund treten, von tuberkulöser Phthise, wenn sie gegenüber den tuberkulösen mehr zurücktreten. Das sind aber nur anatomische Unterschiede, ätiologisch gehören die Processe zusammen, wenngleich sich freilich in denjenigen Fällen, wo der Process zum Stillstand gekommen ist und die indurativen Veränderungen vorwiegen, die Aetiologie nicht immer mehr feststellen lässt. Doch versäume man auch in solchen Fällen nicht, nach Bacillen zu suchen, da sie sich offenbar, wenigstens in einzelnen Exemplaren, sehr lange erhalten. Uebrigens ist zu berücksichtigen, dass sicherlich durch gewisse Erkrankungen der Lungen, insbesondere die Staubinhalationskrankheiten, dem Bacillus ein günstiger Boden bereitet wird, wo er leichter haften kann, und dass deshalb keineswegs alle Veränderungen, welche man neben Bacillen in einer Lunge findet, als Folge der Bacillenansiedelung ohne weiteres betrachtet werden dürfen.

Ueber degenerative Processe in der Lunge ist nicht viel zu sagen. Fettige Degeneration des Epithels kommt bei zahlreichen Affectionen der Lunge selbst, ferner bei Phosphor- und Arsenikvergiftung vor. Amyloide Degeneration spielt nur eine untergeordnete Rolle. Zuweilen finden sich mikroskopisch kleine rundliche, geschichtete Concremente, welche Amyloidreaction geben (Corpora amylacea), deren Entstehung aus Blutungen von Friedreich behauptet wurde.

f) **Abnormitäten des Luftgehalts, Fremdkörper, Parasiten.** In Betreff des Luftgehalts der Lunge, deren Alveolen nicht mit pathologischen Producten erfüllt sind, hat man drei Zustände an der Leiche zu unterscheiden: Exspirationszustand, Zustand vollster Inspiration, Luftmangel. Die beiden letzten sind abnorm. Man findet die Lungen in vollem Inspirationszustand bei Ertrunkenen und vielen Erstickten, bei Tod an Lungenschlag (bei Ueberanstrengung), endlich im höchsten Grade (Alveolarectasie) bei sog. acutem Emphysem, wovon früher schon die Rede war.

Ein Mangel der Luft und in Folge dessen Collapsus der Alveolen, Atelectase, kann auf viererlei Weise entstehen: einmal dadurch, dass beim neugeborenen Kinde die Alveolen überhaupt nicht mit Luft sich gefüllt haben, fötale Atelectase, die bald auf einzelne Lobuli beschränkt, bald über grössere Strecken verbreitet ist; zweitens durch Druck von aussen her (Compressions-

Atelectase), wobei aber zugleich auch meistens die Blutgefässe comprimirt sind, weshalb diese Partien eine schmutzig graue Färbung zeigen. Sie besitzen meist beträchtliche Ausdehnung und finden sich am häufigsten bei länger bestehenden entzündlichen Exsudaten in den Pleurahöhlen. Die Unterscheidung einer solchen Compressions-Atelectase von einfachem Collapsus der Lunge wird durch den Blutgehalt der Theile ermöglicht, welcher im letzteren Falle nicht vermindert, ja selbst scheinbar vermehrt ist. Drittens kann die Atelectase bewirkt werden durch Verschluss der Bronchien (Verstopfungs-Atelectase), in welchem Falle, da die Blutgefässe dadurch nicht alterirt werden, durch Aneinanderrücken der Alveolarwandungen die Partien eine dunkelrothe, blaurothe Färbung annehmen. Diese Herde haben stets eine keilförmige Gestalt mit nach dem Bronchus zu gelegener Spitze und sind natürlich, sowie auch die in den anderen Fällen, zugleich verkleinert, so dass, wenn sie wie in der Regel an die Oberfläche stossen, sie hier tiefer liegen als ihre lufthaltige Umgebung. Besonders charakteristisch und für die Diagnose wichtig sind die lobulären Atelectasen, welche durch capilläre Bronchitis hervorgerufen werden. — Endlich kann auch durch mangelhafte Respiration bei grosser Prostration eine partielle Atelectase (marantische Atelectase) zu Stande kommen, natürlich immer nur in den untersten resp. hintersten Partien der Lungen. Da zugleich damit auch eine Senkung des Blutes nach diesen Theilen stattfindet, so entstehen jene als hypostatische bekannten Zustände, wo bei vermindertem oder selbst aufgehobenem Luftgehalte, das Gewebe sehr blutreich und von dunkel schwarzrother Farbe ist. Gerade zu diesen Zuständen, aber auch zu den Verstopfungselectasen gesellt sich sehr häufig eine nachträgliche Anfüllung der Alveolen mit Oedem, wodurch die vorher verkleinerten Theile wieder anschwellen und schliesslich ein der Milzpulpa ähnliches, weiches, blaurothes, luftleeres Gewebe bilden: Splenisation. Sehr gern entwickelt sich in dem splenisirten Gewebe sowie bei der Verstopfungsatelectase eine secundäre katarrhalische Pneumonie. Wird ein Lungenabschnitt dauernd für die Luft unzugängig und treten keine secundären exsudativen Processe auf, so verwachsen die Alveolarsepta mit einander, wodurch die sog. Collapsinduration und -Schrumpfung entsteht. —

Kein Mensch entgeht dem Schicksal, mit der Athmungsluft

zahlreiche Staubtheilchen, insbesondere Kohle in die Lunge einzuathmen. Dort werden sie in den Alveolen von Zellen aufgenommen, welche sich dadurch in „Staubzellen“ umwandeln und mit dem Staub beladen in die Lymphgefässe einwandern, um denselben nun theils in der Lunge selbst, besonders in der Umgebung der Lymphgefässe, also im peribronchialen, perivasculären und im interstitiellen Bindegewebe, theils in bronchialen Lymphdrüsen wieder abzulagern, wo die Staubpartikelchen meist wieder in Zellen liegend vorgefunden werden. Ein Theil derselben dringt wohl auch direct in die Lymphgefässe von den Alveolen aus ein. Geringere Mengen Staub bringen keinen erheblichen Schaden, grössere erzeugen die Staubinhalationskrankheiten (Pneumonoconiosen), welche sich theils in chronischen Bronchialkatarrhen, theils in productiven fibrösen Entzündungen äussern, von denen früher schon die Rede war. Dieselben disponiren zur bacillösen Lungenphthise. Besteht der Staub wesentlich aus Kohle, so heisst der Zustand Anthracosis, die Lunge sieht schwarz aus; Siderosis wird durch Eisenstaub bedingt, die Lunge hat eine zinnoberrothe (Eisenoxyd) oder schwarze Farbe. Durch Staub von Steinen verschiedener Art entsteht die Chalicosis (Schleiferlunge).

Von Parasiten sind die wichtigsten, die verschiedenen Schizomycetenformen schon erwähnt; auf abgestorbenen Lungentheilen (in Gangränherden z. B.) kommen verschiedene Schimmelpilze als zufällige Bewohner gelegentlich vor (Pneumomycosis aspergillina, mucorina etc.). Pathogen ist von den Fadenpilzen allein der Strahlenpilz (Actinomyces), welcher in der menschlichen Lunge Abscesse erzeugt, in deren Inhalt kleine strohgelbe Körner schwimmen, welche ganz aus dem Pilz bestehen, der unter dem Mikroskop sich aus kleinen von einem Centrum radienförmig ausstrahlenden Fäden bestehend erweist, welche am Rande des Knötchens kolbenförmige Verdickungen zeigen. Von thierischen Parasiten kommen beim Menschen sehr selten Cysticerken, etwas häufiger Echinococcen vor, welche zuweilen zu Abscessbildung und Perforation führen. Ueber ihre Erkennung ist schon beim Gehirn das Nöthige mitgetheilt.

β. Die Erkrankungen der Bronchien.

Die wichtigsten Affectionen der Bronchien sind die entzündlichen. Es war nicht zu vermeiden, dass schon vorher eine grosse Zahl derselben, welche in innigster Verbindung mit ähnlichen Affectionen des Lungenparenchyms stehen, erwähnt wurden, insbesondere die käsige und fibröse Bronchitis und Peribronchitis, es erübrigt daher jetzt nur noch eine kurze Besprechung der mehr selbständig auftretenden oder weitere Besonderheiten darbietenden Affectionen. Da sind zunächst die gewöhnlichen exsudativen Entzündungen zu erwähnen, sowohl die einfach catarrhalischen als die eiterigen Entzündungen (Bronchitis catarrhalis, B. purulenta). Die catarrhalische Form beruht in einer mit Schwellung und Röthung der Schleimhaut einhergehenden vermehrten Schleimsecretion und serösen Exsudation, die eiterige in einer noch stärkeren Röthung und Schwellung verbunden mit grau- oder weissgelbem, schleimig eiterigem oder rein gelbem, eiterigem Secret resp. Exsudat, welches selbst grössere Bronchien fast ganz ausfüllen kann. Es fehlt in diesen Formen niemals eine Infiltration der Schleimhaut mit kleinen Zellen. Am bedenklichsten ist diese eiterige Entzündung, wenn sie die kleinsten Bronchien ergreift (Bronchitis capillaris), wie das bei Kindern so häufig ist, weil dadurch dieselbe Wirkung hervorgebracht wird, wie durch Pneumonie. Da man diese kleinsten Bronchien nicht leicht mit der Scheere verfolgen kann, so muss man durch Druck an den Schnittflächen den Inhalt derselben zu erkennen suchen. In gewisser Entfernung von einander hervorquellende kleinste Eitertröpfchen zeigen die eiterige capilläre Bronchitis an. Der Verbindung dieser Entzündungsform mit lobulären Atelectasen sowie katarrhalischer Bronchopneumonie ist schon früher Erwähnung gethan worden.

In solchen Fällen, wo der Entzündungserreger putride Eigenschaften besitzt, oder wo in schon vorhandenes katarrhalisches Exsudat nachträglich Fäulnisserreger gelangen, nimmt die eiterige Entzündung einen fauligen, gangränösen Charakter an (Bronchitis putrida, gangraenosa). Gerade dabei kann es auch zu einer Vereiterung, Verjauchung der Bronchialwand und zu einem Uebergreifen der eiterig-jauchigen Processe auf das peribronchiale und alveoläre Gewebe kommen (Lungengangrän).

Die sogenannte chronische katarrhalische Entzündung (Bronchitis chronica catarrhalis), wie sie z. B. neben Emphysem in der Regel gefunden und als Ursache vieler Bronchiectasien alsbald erwähnt werden wird, ist ihrem Wesen nach eine productive Entzündung, denn sie führt zu einer beträchtlichen Verdickung der Schleimhaut, an der besonders die bekannten fibrös-elastischen und musculösen Längs- und Querzüge auffällig stark hervortreten, vor allem an den Theilungsstellen, so dass dadurch hier oft förmliche Stenosen bewirkt werden können. Zwischen diesen stark vorspringenden Faserzügen, welche manchmal ganz aus hypertrophischer Muskulatur bestehen (Arbeitshypertrophie), erleidet die Bronchialwand zuweilen eine Ausbuchtung, so dass kleinste Divertikel gebildet werden.

Es wäre endlich noch jener Fälle zu gedenken, wo ohne fibrinöse Pneumonie eine fibrinöse Bronchitis besteht, die sich dann meistens an Kehlkopfcroup anschliesst. Man findet die grösseren Bronchien ausgekleidet mit oft 2 Mm. dicken, ziemlich derben, fibrinösen Pseudomembranen, welche für sich betrachtet Röhren bilden und als solche auch aus den Bronchien entfernt werden können. In den kleineren Bronchien geht das fibrinöse Exsudat meist in einfach katarrhalisches über. Am seltensten sind diejenigen Fälle, wo fibrinöse Bronchitis allein vorhanden ist und es sind dies meist chronisch verlaufene Fälle, bei welchen sich öfter periodisch eine fibrinöse Exsudation einstellen kann.

Häufig und in mancherlei Beziehung wichtig ist die tuberculöse Bronchitis. In ganz frischen Fällen sieht man kleinste, oft nur als graue Pünktchen oder Fleckchen dem unbewaffneten Auge erscheinende Tuberkel in der Schleimhaut der Bronchien, meistens des oberen Lappens. Zu warnen ist hierbei vor der Verwechselung der kleinen Knorpelplättchen, welche sich in den kleineren Bronchien finden, mit Tuberkeln. Grössere und besonders verkäste Knötchen erhält man nicht zu Gesicht, da dieselben sehr schnell und in der Regel schon ehe eine ausgedehntere Käsebildung zustande gekommen ist, zerfallen. An ihrer Stelle entstehen flache, mit ausgebuchteten Rändern und graugelblichem Grunde versehene sog. Lenticulärgeschwüre, welche auf stark gerötheter Schleimhaut leicht, auf blässerer oft sehr schwer erkannt werden können. Man gelangt oft am besten zum Ziele, wenn man etwas Blut über die

Fläche überstreicht, welches sich in den Rändern der Geschwüre festsetzt und dieselben dadurch deutlicher hervortreten lässt. Die Geschwüre vergrössern sich sowohl nach der Tiefe wie nach der Fläche durch stets neue Tuberkeleruptionen und können schliesslich zur Perforation der Bronchialwand und zur Betheiligung des umgebenden, meist schon entzündeten Lungengewebes an der Ulceration führen.

Fast stets ist die Tuberkulose der Bronchien eine secundäre. Wenn man in Betracht zieht, dass die Geschwüre in der Regel nur in solchen Bronchien auftreten, durch welche Caverneninhalt beim Ausgehustetwerden hindurchgeht, dass, je näher der Caverne um so stärker die Affection ist, dass in den grösseren Bronchien häufig nur diejenige Seite erkrankt ist, an welcher die von den Cavernen kommenden Bronchien einmünden, so kann kaum ein Zweifel darüber bestehen, dass die Bacillen, welche man hier wie bei allen tuberculösen Processen findet, von den vorbeistreichenden Sputa aus in die Schleimhaut gelangt sind.

Ebenfalls eine wichtige Rolle spielen die Erweiterungen der Bronchien (Bronchiectasien). Dieselben kommen bald in grösserer Ausdehnung und mehr gleichmässig (cylindrische Ectasie) oder ungleichmässig und auf kleinere Strecken beschränkt vor (sackige Ectasien). Dieselben sind entweder secundäre, vicariirende, wenn aus irgend einem Grunde benachbarte Bronchien oder die zu ihnen selbst gehörigen Alveolen undurchgängig sind, oder wenn schrumpfendes peribronchiales und interstitielles fibröses Gewebe einen excentrischen Zug auf ihre Wand ausübt, oder sie sind unabhängig von dem übrigen Parenchym aus einer chronischen Bronchitis hervorgegangen, durch welche das Bronchialgewebe nachgiebiger gegen den Luftdruck gemacht wird. Sie sind ganz mit Schleimhaut ausgekleidet, welche einen zusammenhängenden Besatz von Flimmerzellen trägt. Besonders die sackigen sind zu Stagnationen, fauligen Zersetzungen und daran sich anschliessenden fauligen Entzündungen (Bronchitis putrida), desgleichen zu Retention und Eindickung resp. Verkäsung des Secretes bei Entzündung disponirt, andererseits sitzen auch hier gern jene oben beschriebenen tuberculösen Geschwüre, durch welche sehr bald die Bronchiectasien in ulceröse Höhlen umgewandelt werden. In solchen Fällen kann die Tuberkulose hier primär sein.

Selbständige Geschwülste der Bronchien sind sehr selten; zuweilen gehen kleine Ecchondrosen von den Knorpelringen aus; auch primäre Carcinome kommen vor; bei reichlicher Metastasenbildung in der Lunge finden sich öfter auch Knötchen in der Bronchialschleimhaut.

Die wichtigsten Fremdkörper wurden gelegentlich schon erwähnt, es sei daher nur der bei Asthma bronchiale im Sputum vorkommenden sog. Asthmakrystalle (farbloser Octaëder), welche mit den früher erwähnten Leukämiekrystallen übereinstimmen, noch gedacht.

γ. Die Veränderungen der Lungengefässe.

Den letzten wichtigen Bestandtheil des Lungenparenchyms bilden die Gefässe. Es ist schon zahlreicher Veränderungen derselben gedacht worden, so der Ectasie der Capillaren in Folge von Stauung bei Klappenfehlern des linken Herzens als Grundlage der braunen Induration, eine Ectasie, welche bis in die grössten Zweige und selbst den Stamm der Lungenarterie zu verfolgen ist; so der fettigen Degeneration der Intima der Arterien, die sich durch das Auftreten unregelmässiger hellgelber Flecken oder selbst kleiner Substanzverluste an der inneren Oberfläche derselben documentirt, als prädisponirendes Moment für hämorrhagische Infarcte; so der allerdings nicht immer mehr nachweisbaren Embolien, als Ursache der embolischen Infarcte und metastatischen Abscesse; so der Fettembolien, so der Aneurysmen, welche sich manchmal in Cavernen bilden und durch Ruptur den Verblutungstod herbeiführen können, so der Endarteriitis der kleinen Arterien in der Nachbarschaft chronisch entzündlicher Herde, durch welche ein vollkommener Verschluss ihres Lumens bewirkt werden kann, so endlich des Vorkommens von miliaren Tuberkeln und grösseren tuberculösen Entzündungsherden in der Intima von Lungenvenen, seltener von Lungenarterien. Es wäre daher jetzt nur noch Einiges über die nicht zur Infarctbildung oder Abscessbildung Veranlassung gebenden Embolien besonders der grösseren Aeste zu erwähnen. Ist die Verstopfung nicht total gewesen, reitet z. B. der Embolus auf der vorspringenden Kante an der Theilungsstelle und reicht er nur eine Strecke weit in das Lumen der beiden Aeste hinein, so macht er, ohne grosse Störungen herbeizuführen, die bekannten Metamorpho-

sen durch; er entfärbt sich von aussen nach innen zu immer mehr, wird dabei trockener, fester und kleiner und beginnt der Wandung zu adhäriren, indem von dieser gefässhaltiges Granulationsgewebe hervorsprosst, welches schliesslich gänzlich an die Stelle des Gerinnsels tritt (Thrombenorganisation) und sich selbst in eine oft nur dünne, sehr fest sitzende, derbe bindegewebige Masse verwandelt, welche durch Hämatoidin, den einzigen Rest des Embolus, eine rothgelbe oder ockergelbe Farbe besitzen kann. Man kann durch Zerzupfen eines Stückchens sehr leicht das klumpige oder in schönen rhombischen Tafeln und Säulen krystallisirte Pigment isoliren. Verstopft der Embolus das Lumen der grössten Aeste ganz, so wird in der Regel das Leben nicht lange bestehen können; ist der Ast kleiner, so folgt oft gar keine Störung; die zuerst vorhandene völlige Verschliessung kann durch die Organisation des Embolus wieder theilweise aufgehoben werden. Es kann aber auch, wie früher geschildert, ein hämorrhagischer Infarct, Gangrän etc. die Folge sein. Da die Emboli an dem Orte ihrer Entstehung schon verschiedene Veränderungen (Entfärbung) erlitten haben können, ehe sie in die Lunge kamen, so können sie natürlich hier von vornherein schon, ehe sie adhäriren, mehr oder weniger entfärbt sein.

Was die wichtige Frage nach dem Orte ihrer Bildung betrifft, so muss man zuerst immer auf das rechte Herz recurriren und hier eventuell noch einmal genau das Herzohr und die Recessus zwischen den Trabekeln durchsuchen. Ist hier die Ursache nicht zu finden, so muss man weiter nach den Venen zurückgehen und da sind es denn ausser den Venen der unteren Extremitäten vorzugsweise diejenigen des kleinen Beckens, die periprostatischen und periuterinen sowie perivaginalen Venengeflechte, von denen aus Emboli in die Lungen gelangen können. In frischen Fällen wird eine Uebereinstimmung in der Beschaffenheit der Emboli in der Lunge und der Thromben an dem Orte der vermutheten Entstehung jener diese Annahme ihres Zusammenhanges stützen.

Ausser den von Thromben stammenden Embolis können auch noch andere Dinge z. B. Geschwulststückchen (in kleineren Gefässen), Echinococcenblasen (in den Hauptästen) Verstopfungen bedingen. Letztere sind meist tödtlich, aus ersteren können secundäre Geschwülste hervorgehen.

δ. Die Veränderungen der bronchialen Lymphdrüsen.

Die bronchialen Lymphdrüsen sind vielen pathologischen Veränderungen unterworfen, bald primären, bald secundären, zu Lungenaffectionen sich hinzugesellenden. Eine der häufigsten und eine selten fehlende ist die schwarze Pigmentirung, welche bald nur partiell, bald total ist; manchmal so, dass der an den Schnittflächen ausgedrückte Saft wie Tinte aussieht. Im grossen und ganzen steht die Pigmentirung dieser Drüsen in Uebereinstimmung mit derjenigen des Lungenparenchyms, ist aber in der Regel relativ stärker. Auch andere Staubpartikel, sowie in der Lunge entstandenes Blutpigment, desgleichen rothe Blutkörperchen selbst (aus Lungenhämorrhagien) können durch die Lymphgefässe den Drüsen zugeführt werden.

Nächstdem betheiligen sich die Drüsen an fast allen entzündlichen Vorgängen in der Lunge durch Schwellung und oft Röthung; die Schnittflächen sind succulent, das Gewebe sehr weich; bei phthisischen Zuständen in der Lunge fehlen käsige Veränderungen in den Drüsen selten, die oft sehr deutlich an den isolirt stehenden oder die Ränder bildenden grauen Knötchen als tuberculöse erkannt werden können. Es kommen jedoch auch sehr viele Fälle vor, besonders bei Kindern, wo offenbar die käsigen (sog. scrofulösen) Veränderungen in den Drüsen älter sind als diejenigen in der Lunge, ja es können die letzteren ganz fehlen. Die dann in den Drüsen etwa gefundenen Bacillen resp. ihr oder ihre Stammbacillen müssen ohne Schaden anzurichten die Lunge passirt haben. Bei weitem am häufigsten an den Bronchialdrüsen finden sich dann auch jene schon bei der Lunge erwähnten, zu relativer Heilung führenden Incrustationsprocesse an den käsigen Massen, die erst zur Bildung kreideartiger, dann steinharter Kalkmassen führen, welche schliesslich an die Stellen ganzer Drüsen treten können und nur noch von der verdickten bindegewebigen Kapsel umgeben sind. Einfach fibröse Indurationen sind häufig, besonders im Anschluss an reichliche Staubablagerungen.

Sarcomatöse und carcinomatöse Veränderungen kommen ebenfalls vor. Jene sind in den meisten Fällen, diese immer secundär. Die bronchialen Drüsen gehören zu den Lieblingssitzen des malignen Lymphadenoms (Adenie).

9. Untersuchung der Rippenpleura und der hinteren Abschnitte der Rippen.

Für gewöhnlich wird man wohl kaum Veranlassung haben, die Costalpleura noch besonders zu untersuchen; in einzelnen Fällen wird ihre Untersuchung mit derjenigen der Lunge verbunden, nämlich dann, wenn man dieselbe zugleich mit den Lungen abgezogen hat. Dies muss, wie früher erwähnt wurde, geschehen, wenn ausgedehnte und feste Verwachsungen vorhanden sind; es geschieht mit Vortheil, wenn eine chronische fibrinöse oder eiterige Pleuritis besteht, weil man dann am besten die Ausdehnung des Pleurasackes, ihre Einwirkung auf die Lunge etc. bemessen kann. Es ist dann in der Regel, um ein vollständig übersichtliches Präparat zu erzielen, auch nöthig, die entsprechende Zwerchfellshälfte im Zusammenhang mit zu entfernen. Es geschieht dies am besten mit der Scheere, weil man damit am leichtesten Verletzungen der anliegenden Bauchorgane vermeidet.

Die an der Rippenpleura vorkommenden Veränderungen sind im wesentlichen natürlich nicht von denjenigen der Lungenpleura verschieden, doch zeigen sie manche Eigenthümlichkeiten, die mit Veränderungen ihrer Nachbarorgane zusammenhängen, ebenso wie die Lungenpleura durch ihre Beziehungen zur Lunge Besonderheiten darbot. Ich erinnere hier an die schon früher erwähnte Eruption von Krebsknötchen bei Carcinoma mammae, welche wenigstens in der Regel zuerst an der Rippenpleura auftritt, ferner an die Entzündungen, Ulcerationen und Perforationen bei Caries, Fracturen der Rippen, bei äusseren Verwundungen etc. Von Interesse ist oft die Localisation der Tuberkel auf der Rippenpleura. Bei ausgebreiteter Eruption stehen dieselben an den Zwischenrippenräumen oft dichtgedrängt, über den Rippen nur spärlicher; auch finden sich dort in der Regel die zusammenhängenden käsigen Massen, welche in manchen Fällen von chronischer Tuberkulose gebildet werden. Hier finden sich ferner schon normal grössere Mengen von Fett in der subserösen Schicht, welche öfter durch Hyperplasie zu schmalen, langen, intercostalen Lipomen sich umwandeln. Endlich will ich noch erwähnen, dass in alten pleuritischen Schwarten, besonders an der Costalpleura ausgedehnte Verkalkungen vorkommen können, welche platte, höckerige [redacted]

harte Massen bilden, sog. Pleuraknochen, und dass als angeborene Eigenthümlichkeit kleine, hirsekorn- bis erbsengrosse Lymphdrüschen in der Costalpleura vorkommen, welche selbst pendulirend mit einem dünnen Stiele an der Oberfläche befestigt sein können.

Mit der Untersuchung der Costalpleura kann man sogleich diejenige der hinteren Rippenabschnitte verbinden, in Bezug auf welche das früher von den vorderen Theilen der Rippen Gesagte gilt.

10. Untersuchung der Halsorgane.

a. Sectionsmethode.

Ueber die Untersuchung der Halsorgane gibt das Regulativ (§ 20) für die Gerichtsärzte folgende Vorschriften, die auch für nicht gerichtliche Fälle Geltung haben.

„Die Untersuchung des Halses kann je nach der Eigenthümlichkeit des Falles vor oder nach der Oeffnung der Brust oder der Herausnahme der Lungen veranstaltet werden. Auch ist es den Obducenten anheimgegeben, die Untersuchung des Kehlkopfes und der Luftröhre von derjenigen der übrigen Theile zu trennen, wenn derselben eine besondere Wichtigkeit beizulegen ist, wie es z. B. bei Ertrunkenen oder Erhängten der Fall ist.“

„In der Regel empfiehlt es sich zunächst die grossen Gefässe und die Nervenstämme zu untersuchen, nächstdem den Kehlkopf und die Luftröhre durch einen Schnitt von vorn her zu öffnen und den Inhalt desselben zu prüfen. Wo letzterer Betrachtung ein grösserer Werth beizulegen ist, da ist dieselbe vor Herausnahme der Lungen anzustellen und dabei zugleich ein vorsichtiger Druck auf die Lungen auszuüben, um zu sehen, ob und welche Flüssigkeiten u. s. w. dabei in die Luftröhre aufsteigen.“

Wo Verletzungen des Kehlkopfes oder der Luftröhre stattgefunden haben, oder wichtige Veränderungen derselben vermuthet werden, da ist jedesmal die Oeffnung der Luftwege erst nach der Herausnahme derselben vorzunehmen, die im Zusammenhang mit den übrigen Organen auf folgende Weise geschieht. Man sticht das Knorpelmesser am linken Kieferwinkel, immer dicht am Knochen bleibend, bis in die Mundhöhle hinein und schneidet dann in sägenden Zügen, immer genau dem Knochen folgend, nach dem Kinn und von da bis zu dem rechten Kieferwinkel. Besonders in der Nähe des Kinnes muss der Messergriff stark gesenkt werden, weil die Spitze sonst leicht in die Zungenmuskulatur geräth, statt den

Genioglossus durchzuschneiden. Ist die Zunge von dem Unterkiefer allerseits abgetrennt, dann zieht man dieselbe unter dem Kieferbogen mit der linken Hand hervor, sticht mit dem Messer an der Grenze von hartem und weichem Gaumen in diesen ein und löst ihn nach rechts und links ab. Nachdem man darauf die hintere Pharynxwand möglichst weit oben durchtrennt, auch die Tonsillen seitlich umschnitten hat, löst man unter einem kräftigen Zuge an der Zunge den Pharynx und Oesophagus von der Wirbelsäule und tiefen Halsmuskulatur los, indem man abwechselnd von beiden Seiten mit senkrecht auf die Wirbelsäule gerichteten Schnitten das lockere retropharyngeale und -oesophageale Gewebe durchtrennt. Am Eingange in die Brusthöhle müssen die Armgefässe durch einen besonderen von dem Sternalende der Clavicula nach aussen und hinten geführten Schnitt durchtrennt werden. Man kann nun entweder vor dem Bogen der Aorta den Oesophagus und die Bronchien durchschneiden, um die Aorta später im ganzen zu untersuchen, oder man löst diese mit dem Oesophagus zusammen bis zum Zwerchfell von der Wirbelsäule los und untersucht dann die auf diese Weise leicht zugänglichen Theile, ohne ihren Zusammenhang mit den zugehörigen Theilen in der Bauchhöhle zu stören. Diese Methode sollte man immer anwenden, wenn eine wichtigere Affection des Oesophagus vermuthet wird, wobei es oft (bei Vergiftungen, Krebs etc.) wünschenswerth ist, nicht nur den Oesophagus selbst, sondern auch seine Verbindung mit dem Magen intact zu erhalten.

In allen Fällen, wo es sich um Eruirung besonderer Beziehungen zwischen Erkrankungen der tieferliegenden Organe des Halses und der Brusthöhle zu den oberflächlicheren (besonders Lunge und Herz) handelt oder doch handeln könnte, ist es vortheilhaft, sämmtliche Hals- und Brustorgane im Zusammenhange aus der Leiche zu entfernen und die weitere Zergliederung erst später vorzunehmen, nachdem die topographischen Verhältnisse nach allen Richtungen sicher gestellt sind.

b. Untersuchung der einzelnen Theile.

1. Untersuchung der grossen Gefässe und Nerven des Halses.

a) Abgesehen von den schon erwähnten gerichtsärztlich wichtigen Zerreissungen der Intima der Carotiden und von den Blu-

tungen unter der Intima bei Erhenkten und Erdrosselten sind an den grossen Halsgefässen, besonders den Carotiden wegen ihrer Beziehungen zu den Circulationsverhältnissen im Gehirne, die Verengerungen resp. Verschliessungen des Lumens am wichtigsten. Erstere werden durch chronisch entzündliche Processe, besonders verkalkte Wucherungen der Intima (ähnlich den an den Herzklappen vorkommenden) bewirkt, letztere durch grosse Emboli, in welchen man manchmal die bis dahin vergeblich gesuchte Ursache eines plötzlichen Todes finden wird. Von den Veränderungen an den Venen will ich nur an die Erweiterung bei manchen Herzfehlern, Aneurysmen des Aortenbogens etc., sowie an die in dem oberen Theile der Jugularis interna bei entzündlicher Thrombose des Sinus transversus vorkommende Thrombophlebitis erinnern.

b) Unter den grossen Nervenstämmen ist der Sympathicus von allgemeinerem Interesse, besonders seine drei Halsganglien, von denen das mittlere häufig fehlt. Zur Untersuchung wählt man in der Regel das grösste und leicht auffindbare Ganglion cervicale supremum. Dasselbe liegt in der Gegend der Querfortsätze des 2. und 3. Halswirbels auf den tiefen Halsmuskeln hinter der Carotis interna und dem Nervus vagus, welche gute Anhaltspunkte bei der Aufsuchung geben.

Die meisten pathologischen Veränderungen, welche bisher hier gefunden wurden, bezogen sich auf solche, die von den Gefässen ausgingen: Hämorrhagien, in verschiedenen mit Delirien verlaufenden Krankheiten, bei Hitzschlag; varicöse Ectasie der Gefässe bei einseitiger Hyperhidrosis; ferner wurden beobachtet Verfettung Remak'scher Nervenfasern bei hectischen Krankheiten und bei Pneumonien, die mit Delirien verliefen; stärkere Pigmentirung der Ganglienzellen bei allen cachectischen Krankheiten sowie im Alter.

Auch am Nervus vagus werden Hämorrhagien beobachtet bei hämorrhagischen Pocken, bei Hitzschlag (Köster); secundäre Veränderungen, besonders atrophische, können durch Geschwülste etc. in der Nachbarschaft bewirkt werden. Da durch Druck von Ge-Geschwülsten, Aneurysmen etc. auf die Kehlkopfäste des Vagus häufig wichtige Störungen am Kehlkopfe (Lähmungen verschiedener Muskeln mit Verfettung derselben) hervorgerufen werden, so kann es von Interesse sein, die genannten Aeste in ihrem Verlaufe zu verfolgen. Es mag daher daran erinnert werden, dass der N. laryngeus superior an der Innenseite der Carotis interna von oben her

zum Kehlkopfe gelangt und mit seinem inneren Aste in Begleitung der Art. laryngea die Membrana hyothyreoidea durchbohrt, während der andere sich in äusseren Muskeln verästelt. Der N. laryngeus inferior s. recurrens ist links länger als rechts, umschlingt rechts die Art. subclavia dextra, links den Arcus aortae und verläuft beiderseits zwischen Trachea und Oesophagus nach oben, um die inneren Kehlkopfmuskeln zu versorgen.

2. Untersuchung der Mundhöhle und des Pharynx.

Zur Untersuchung der Mundhöhle und des Pharynx legt man die Halsorgane so vor sich, dass Pharynx und Oesophagus oben liegen, ersterer dem Obducenten zugewandt, und schneidet nun den weichen Gaumen entweder an der Seite des Zäpfchens durch oder trennt ihn, was sich zur Erhaltung des Gaumens mehr empfiehlt, nach vorn von der linken Tonsille durch einen Schnitt, welcher durch die seitliche Pharynxwand direct in den Oesophagus hineingeht, den man an seiner linken (von dem Obducenten aus rechten) Seite sogleich mit aufschneiden kann. Man erhält auf diese Weise eine bessere Uebersicht über die Schleimhaut des weichen Gaumens und ihr Verhältniss zu den beiden Tonsillen. Die Tonsillen selbst werden der Länge nach eingeschnitten.

Sehr wechselnd ist die Färbung der Pharynx- und Gaumenschleimhaut; bald blass-grau, bald hellroth, bald dunkelblauroth (Cyanose bei Erstickungstod etc.). Mit den dunkelen Färbungen ist meistens auch eine geringere oder bedeutendere Schwellung der Schleimhaut verbunden, die jedoch auch ohne Färbung vorkommen kann, wobei dann die Schleimhaut oft eine etwas gelbliche Farbe zeigt (Oedem). Sowohl Röthung wie Schwellung sind nach dem Tode in der Regel bedeutend geringer, als sie während des Lebens waren.

Als Reste in der Regel von syphilitischen (doch auch von lupösen) Geschwüren findet man Stenosen sowohl des Isthmus faucium als auch des Cavum pharyngo-nasale durch die Retraction ausgedehnter in der Schleimhaut sitzender Narben, die sich bekanntlich ja gerade bei Syphilis durch ihr grosses Retractionsvermögen auszeichnen. Solche Narben von geringerer Ausdehnung und strahliger Form sitzen am häufigsten an der Oberfläche der Tonsillen und beeinträchtigen auch deren Grösse mehr oder weniger.

Verwundungen der Zungenränder, den Zähnen entsprechend, kommen bei Krämpfen, besonders epileptischen vor und können, wenn sie an der Leiche gefunden werden, wichtige Anhaltspunkte für die Beurtheilung der dem Tode vorausgegangenen krankhaften Symptome gewähren.

Die wichtigsten Veränderungen der Pharynx- und Mundhöhlenschleimhaut sind die entzündlichen in ihren verschiedenen Formen.

Die einfache katarrhalische Angina und Pharyngitis zeichnet sich durch die dunkle Röthung und Schwellung der Schleimhaut und dicken, zähen, schleimigen Belag derselben aus und ist sehr häufig mit beträchtlicher Schwellung der Follikulargebilde verbunden. In höheren Graden der Entzündung ist der Schleim durch dicken graugelben Eiter vertreten. Bei der sog. chronischen Form der katarrhalischen Entzündung, die in Wirklichkeit eine productive Entzündung ist, bieten die Follikularschwellungen die hervorstechendsten Veränderungen (Pharyngitis granulosa). Die Tonsille betheiligt sich bei allen diesen Processen durch starke Schwellung und Ausfüllung ihrer Taschen mit einer weichen, gelblichen, eiterähnlichen Masse, die sich mikroskopisch aus abgestossenen Epithelien, Schleim, fettigem Detritus und Schizomyceten zusammengesetzt erweist. Bei der chronischen Entzündung ist sie von viel derberer Consistenz, häufig ganz oder partiell schieferig gefärbt und in den Taschen finden sich stinkende, gelbgraue, oft auch mehr oder weniger verkalkte Pfröpfe. In gleicher Weise wie die Tonsillen nehmen auch die Follikel des Zungengrundes an der Entzündung durch Schwellung Antheil.

Als noch höhere Grade von Entzündung sind die als Croup und Diphtherie bezeichneten Affectionen aufzufassen. Da die Bezeichnung Croup ursprünglich eine rein klinische ist, so ist es, um Missverständnisse zu vermeiden, besser, sich dieses Ausdrucks für anatomische Veränderungen gar nicht zu bedienen, sondern für die gewöhnlich als croupöse bezeichneten Veränderungen die Bezeichnung fibrinös zu benutzen, da das Wesen dieser Entzündungen darin besteht, dass an der Oberfläche der betreffenden Schleimhaut aus einem gerinnenden Eiweisskörper bestehende Massen exsudirt werden, die als zusammenhängende, leicht ablösbare Membranen der Oberfläche aufliegen. Neben der Exsudation ist zugleich eine Veränderung des Epithels vorhanden, welche für das Zustande-

kommen der Gerinnung des Exsudates nothwendig zu sein scheint. Diese Veränderung kann in einer Congulationsnecrose und fibrinoiden Umwandlung bestehen, so dass also das Epithel sich an der Bildung der Pseudomembran betheiligt, es genügt aber auch einfache Entfernung resp. Abtödtung. Regelmässig ist auch die Schleimhaut selbst verändert. Sie erscheint nach Entfernung der Membranen geschwollen und von tief dunkelrother Färbung, oft von zahlreichen Hämorrhagien durchsetzt und auf Schnitten, die man mit einem guten Doppelmesser auch vom frischen Präparate nehmen kann, wird man niemals, besonders wenn man mit Essigsäure aufhellt, eine zellige Infiltration der Schleimhaut, ja selbst tieferer Schichten vermissen. Solche Entzündungen kommen am Gaumen und Pharynx vor; besonders oft wird man an der hinteren Gaumenoberfläche, am Zäpfchen und vor allem in den Sinus pyriformes solche leicht und ohne Verletzung der Schleimhaut abhebbaren Membranen finden. Freilich findet sich sehr häufig zugleich an anderen Stellen, vor allem auf den Tonsillen, jene Form der Entzündung, welche man als diphtherische bezeichnet und welche dadurch charakterisirt ist, dass nicht nur eine Oberflächenexsudation und Necrose des Epithels stattfindet, sondern dass die auch hier erscheinende oberflächliche Haut der Schleimhaut fest anhaftet, welche selbst bis in verschiedene Tiefe hinein sich im Zustande der Necrose und fibrinoiden Degeneration befindet, wie man oft schon makroskopisch an der opaken grauen Farbe erkennt. (Man soll deshalb an verschiedenen Stellen senkrechte Einschnitte in die Schleimhaut machen.) In Folge dieser Schleimhautnecrose ist eine Heilung nur unter Bildung von Geschwüren nach Abstossung der necrotisirten Theile möglich. Diese Geschwüre zeigen oft wieder von neuem einen diphtherisch infiltrirten, graugelblichen Grund (Ulcera diphtherica).

Bei der mikroskopischen Untersuchung der diphtherischen Massen wird man niemals grosse Mengen von niederen Organismen vermissen, von welchen die aus einzelnen gleich grossen, scharf contourirten und regelmässig dicht aneinandergelagerten Kugeln bestehenden Mikrococcenballen, welche oft deutlich, besonders bei schwächerer Vergrösserung, eine bräunliche Färbung zeigen, den constantesten Befund bilden. Wenn man einigemal solche Mikrococcencolonien gesehen hat, kann man sie kaum [redacted]

massen, Fettkörnchen etc. verwechseln und wer das nicht glaubt, hat gewiss niemals diphtherische Massen untersucht oder ist überhaupt nicht im Stande, mikroskopische Untersuchungen zu machen. Ein sicherer Beweis für die parasitäre Natur der Körnchen kann durch die schon früher angegebene Methode des Kochens in Eisessig, dann in Alkohol absol. und Aether (ana) und wiederum Einlegen in Eisessig und Glycerin, sowie durch die Färbung mit basischen Anilinfarben geführt werden.

Obgleich man solche Mikrococcen auch im Innern der Schleimhaut gefunden hat, so ist der Nachweis doch nicht mit Sicherheit erbracht, dass sie die Ursache der Erkrankung sind.

Als Grundlage für die Schizomyceten findet man in den Pseudomembranen eine seltener aus feineren, in der Regel aus dickeren, starren, glänzenden Fäden bestehende fibrinöse Masse, welche ein dichtes Netzwerk bildet, das oft Aehnlichkeit mit osteoidem Gewebe besitzt.

Die an senkrechten Durchschnitten von sorgfältig gehärteten und eingebetteten Schleimhäuten vorgenommene genauere mikroskopische Untersuchung ergibt zunächst gerade für die Gaumen- und Rachenschleimhaut die bemerkenswerthe Thatsache, dass die Nichtablösbarkeit der Pseudomembran keineswegs ein ganz sicheres Kriterium für eine vorhandene Schleimhautnecrose, also diphtherische Veränderung abgibt. An allen Schleimhäuten, welche keine Glashaut als oberste Grenze der eigentlichen Mucosa besitzen, kann sich nach Zerstörung des Epithels die fibrinöse Pseudomembran so fest mit den nun blossliegenden Bindegewebsmassen verfilzen, dass sie nicht leicht losgelöst werden kann. Ist wirkliche Necrose vorhanden, so zeigt sich dieselbe zunächst durch die Nichtfärbbarkeit der Zellkerne an; ausserdem sieht man die Zellen zu scholligen, glänzenden Massen umgewandelt, das Bindegewebe gequollen, hyalin-fibrinoid degenerirt, desgleichen insbesondere die Gefässwandungen oft in grosser Ausdehnung in Hyalin umgewandelt. Bei der Färbung mit Pikrolithioncarmin nimmt die ganze necrotische hyalin-fibrinoide Masse wie das Exsudatfibrin auf der Oberfläche eine gelbliche Färbung an.

Die Diphtherie des Gaumens und Rachens kann durch verschiedene Ursachen erzeugt werden. Als secundäre Affection und als Effect des betreffenden Infectionsstoffes findet sie sich sehr

häufig bei Scharlach, seltener bei Variola und anderen acuten Infectionskrankheiten. Als primäre Affection findet sie sich bei einer, vorzugsweise Kinder ergreifenden Infectionskrankheit, welche vielfach ebenfalls Diphtherie genannt wird. Um die dadurch entstehende Verwirrung, welche auch nicht gehoben wird, wenn man diese Krankheit Diphtherie, die sie so häufig begleitende, aber auch sonst vorkommende Entzündungsform Diphtheritis*) nennt, zu vermeiden, nenne ich mit Senator diese Infectionskrankheit Synanche. Sie ist eine zunächst locale Affection des Rachens und Gaumens, bewirkt zwar in der Regel eine Diphtherie dieser Theile, aber keineswegs immer, da oft genug nur oberflächliche fibrinöse oder selbst nur katarrhalische Veränderungen vorhanden sind. Ob es nur eine solche Infectionskrankheit, welche wesentlich als Diphtherie des Rachens erscheint, gibt, oder mehrere, das steht noch dahin. Es ist möglich, dass die Synanche ein an Scharlach oder einer sonstigen Infectionskrankheit erkranktes Individuum ergreift.

Der Zerfall der diphtherisch gewordenen Schleimhaut geht oft so rapide vor sich, dass eine förmliche Gangrän, mit höchst übelem Geruch, graugrüner Färbung und fetziger Beschaffenheit der Oberfläche verbunden, eintritt (sog. gangränöse Diphtherie) und zwar sind dies diejenigen Fälle, welche zu den allergrössten Veränderungen an dem Pharynx und den Fauces (Tonsillen) führen, da sich hierbei eine intensive Entzündung in der Tiefe der Schleimhaut hinzuzugesellen pflegt. Meiner Meinung nach handelt es sich hier um das secundäre Hinzukommen einer septischen Infection, wie sie sich auch zur ulcerösen Lungenphthise hinzugesellen kann, indem Fäulnisserreger in den abgestorbenen Massen sich ansiedeln.

Die gerade bei den gangränösen Diphtherien sich einstellende aber auch selbständig vorkommende Entzündung der tiefsten Schichten der Schleimhaut, der Submucosa und des benachbarten Bindegewebes wird wegen ihrer Uebereinstimmung mit den erysipelatösen und phlegmonösen Entzündungen der äusseren Haut als

---

*) Diphtheritis ist überhaupt ein schlechtes Wort. Pleuritis heisst Entzündung der Pleura, Nephritis Entzündung der Niere, danach würde Diphtheritis eine Entzündung der Diphthera, der Pseudomembran heissen, und das hat doch keinen Sinn.

erysipelatöse oder phlegmonöse (Angina und Pharyngitis erysipelatosa oder phlegmonosa) bezeichnet. Sie charakterisirt sich vor allem durch die gewaltigen Schwellungen, welche die ergriffenen Theile erleiden, besonders die Tonsillen, welche Taubeneigrösse und selbst mehr erreichen können. Auf Durchschnitten sieht man in den Anfangsstadien der Affection nur eine trübe, etwas graugelbe Flüssigkeit die Maschenräume der Gewebe erfüllen, in der man unter dem Mikroskope schon eine grosse Zahl von Eiterkörperchen erkennt. In späteren Stadien wird die Flüssigkeit immer mehr gelb, immer trüber, kurzum immer mehr Eiter, der sich besonders in den Tonsillen zu Abscessen sammeln und nach aussen entleeren kann. Wenn die Affection ihren Hauptsitz an der hinteren Pharynxwand hat, so kann sich ein sog. Retropharyngealabscess bilden. Diese Form der Entzündung ist meistens eine infectiöse, sie kommt besonders bei Milzbrand, Erysipel, Diphtherie etc. vor.

Es wäre jetzt noch der syphilitischen und tuberculösen Veränderungen zu gedenken. Die frischeren syphilitischen Affectionen, die sog. Plaques muqueuses wird man, wie leicht verständlich, bei den Sectionen seltener antreffen; sie zeigen den bekannten speckigen Grund der Schankergeschwüre. In der Regel findet man nur die Residuen solcher Geschwüre in Gestalt von Narben, von denen vorher schon erwähnt wurde, dass sie zu verschiedenen Verunstaltungen der Theile, besonders Stenosen führen. Es soll hier noch auf die narbigen Veränderungen am Zungengrunde aufmerksam gemacht werden, die oft für die Stellung der Diagnose von Wichtigkeit sein können. Wenn man den Zungengrund auffallend abgeglättet, die Follikel verschwunden, die Schleimhaut verdickt und grauweiss gefärbt findet, so kann man, besonders wenn noch ähnliche narbige Veränderungen auch am Gaumen vorhanden sind, mit einiger Wahrscheinlichkeit auf früher bestandene Syphilis schliessen. Ausserdem kommen in der Muskulatur der Zunge auch noch grössere, gelbe Gummositäten resp. daraus hervorgegangene Narben in seltenen Fällen vor. Als Ausgang syphilitischer Affectionen der Knochen des harten Gaumens sind die Perforationen desselben zu erwähnen, die bald ganz klein, bald für einen Finger durchgängig oder noch grösser sind und deren Vorhandensein, wenn Wolfsrachen (Fissura palati) ausgeschlossen werden kann, fast mit Sicherheit auf Syphilis zu beziehen ist.

Die tuberculösen Veränderungen des Pharynx und der Mundhöhle sind im allgemeinen seltener als die syphilitischen, doch kommen sowohl disseminirte graue Tuberkel als auch tuberculöse Ulcerationen vor, die sich durch ihre unregelmässigen, wie ausgefressenen Ränder und die in Grund und Rändern sitzenden, schon käsig gewordenen oder noch frischen grauen Knötchen als solche ausweisen. Gerade diese Geschwüre sind zuweilen mit hypertrophischen Vorgängen in der Umgebung vergesellschaftet, so dass die Ränder derselben papillöse Wucherungen zeigen. Besondere Erwähnung verdient das gelegentliche Vorkommen von tuberculösen Geschwüren und disseminirter Tuberkulose auf und in der Zunge (den Lymphgefässen folgend). Die Pharynx- und Gaumentuberkulose ist fast ausnahmslos secundär zur Larynx- resp. Lungenphthise hinzugekommen.

Von sonstigen specifischen Entzündungen sind Lupus und Lepra zu erwähnen, welche in ähnlicher Form wie an der äusseren Haut auch an der Schleimhaut der Mundhöhle, des Gaumens etc. vorkommen. Besonders der Lupus kann durch ausgedehnte Narbenbildung zu grossen Verunstaltungen der Theile führen.

Cystengeschwülste kommen an verschiedenen Stellen vor; am bekanntesten ist die unter der Zunge in der Nähe des Frenulum sitzende Ranula, welche als eine Retentionsgeschwulst des Ausführungsganges der Blandin-Nuhn'schen Zungendrüse zu betrachten ist, doch kommen auch ähnliche cystische oder ampulläre Erweiterungen an den Ausführungsgängen der Submaxillaris und Sublingualis vor. — Eine eigenthümliche Geschwulstbildung findet sich an der Zunge als Macroglossie, die im wesentlichen als Lymphangiom angesehen werden kann. Wie diese beiden, so sind auch die Carcinome (Cancroide) der Zunge mehr Gegenstand chirurgischer Betrachtung. Die letzteren haben oft ihren Ursprung an Stellen, wo die Zunge an Zähnen anliegt, verbreiten sich aber nach hinten und vorn, oft in grosser Ausdehnung. Ausser diesen sind von bösartigen Geschwülsten noch die zuweilen vorkommenden weichen Carcinome der Tonsille zu bemerken. Sarcomatöse Geschwülste findet man nicht so ganz selten an den Zahnfortsätzen, wo sie als Epulis bezeichnet werden; es sind meistens Riesenzellensarcome.

In Betreff der am Gaumen und im Pharynx vorkommenden Soorbildung wird auf den Oesophagus verwiesen.

An den Zähnen kommt als häufigste Veränderung die sog. Caries vor, ein Zerstörungsprocess, bei dem die Zahnsubstanz zunächst erweicht, dann abbröckelt, so dass unregelmässige, meist höhlenartige Defecte entstehen. Wahrscheinlich spielen Schizomyceten, von welchen man stets eine grosse Anzahl in den cariösen Höhlen findet, eine Rolle. Durch die Zahncaries kann eine Entzündung erregt werden, welche bald eine einfache Periostitis alveolaris ist, manchmal aber zur Eiterung führt (Parulis), ja selbst zur Caries des Alveolarfortsatzes. Die Eiterung kann sich bis zur Wange erstrecken. Durch Perforation entstehen die sog. Zahnfisteln. — Selten gehen von Zähnen Geschwülste aus Zahnsubstanz (Odontome) aus. — Häufig setzen sich Concremente (Zahnstein) in grosser Menge an.

3. Untersuchung des Oesophagus.

Wenn der Oesophagus noch nicht nach der vorher angegebenen Methode eröffnet worden ist, so schneidet man ihn nun von seiner linken (von dem Obducenten aus betrachtet der rechten) Seite mit einer Scheere auf und schlägt ihn dann auseinander.

a. Allgemeine Verhältnisse.

Am Oesophagus kommen sowohl Vergrösserungen (Erweiterungen) wie Verkleinerungen (Verengerungen) vor. Die Erweiterungen sind totale oder partielle; erstere meist Folge von Stenosirung der Cardia; häufig ist eine Hypertrophie der Wand, besonders der Muscularis damit verbunden. Manchmal wird bei der Section eine Erweiterung durch eine Lähmung der Muskulatur vorgetäuscht; der Mangel jeglicher Ursache und die Paralyse der Muskelhaut lässt Irrthümer vermeiden. Die partiellen Dilatationen finden sich oberhalb von Stenosen des Oesophagus selbst, seien diese durch Geschwülste oder durch Narben bedingt. Während die bis jetzt genannten Erweiterungen das Rohr in seiner ganzen Circumferenz betreffen, gibt es auch andere, welche Erweiterung kleinerer Theile darstellen, Divertikel, von welchen man zwei Formen unterscheidet: Pulsionsdivertikel, welche vorzugsweise an der Grenze von Pharynx und Oesophagus sitzen, eine sackförmige Gestalt haben,

gewöhnlich zwischen Oesophagus und Wirbelsäule gelegen sind und eine beträchtliche Grösse erreichen können. Sie sind zum Theil angeboren, können aber auch erworben werden durch partielle Herabsetzung des Muskelwiderstandes. Die Tractionsdivertikel sitzen meist an der vorderen Wand in der Nähe der Theilungsstelle der Luftröhre, sind in der Regel nur klein, trichterförmig und durch den Zug schrumpfender Lymphdrüsen etc. entstanden.

Die Verengerungen sind fast nur partiell und entweder wirkliche Stenosen (durch Narben oder Krebsgeschwülste), welche in der Regel entweder dicht über der Cardia oder der Bifurcationsstelle der Trachea oder dem Ringknorpel entsprechend sitzen, oder sind Verengerungen des Rohres ohne besondere Erkrankungen z. B. unterhalb beträchtlicher Stenosen.

Die Farbe der Schleimhaut ist in der grössten Mehrzahl der Fälle eine blassgraue oder, wenn sie mit icterischem Mageninhalt in Berührung war, graugelbe; selbst bei den stärksten Hyperämien des Pharynx schliesst die Röthe mit dem Anfange des Oesophagus meist scharf ab. Eine mehr weissliche Farbe wird durch stärkere Epithelabsonderung erzeugt, eine braune mit Erweichung verbundene ist im unteren Theile postmortal durch den Magensaft entstanden (braune Erweichung).

b. Die einzelnen Erkrankungen.

Entzündungen des Oesophagus sind nicht von grosser Bedeutung; die einfachen sind mit stärkerer Desquamation des Epithels verbunden. Fibrinöse und diphtherische Entzündungen sind selten, doch kommen sie zuweilen vor, besonders bei Scarlatina und Variola (hämorrhagica). Sie könnten leicht mit Soor (s. gleich) verwechselt werden.

Relativ häufig findet man Verletzungen des Oesophagus theils durch absichtlich oder unabsichtlich eingeführte feste Körper (auch Schlundsonde) theils durch ätzende flüssige Stoffe. In letzterer Beziehung sind die Vergiftungen besonders wichtig, welche allerdings im Oesophagus oft nur geringe Spuren hinterlassen, da die Flüssigkeiten zu schnell hindurchpassiren. Die Schleimhaut ist bei geringer Affection durch Säuren grau oder gelblich gefärbt, hart, gerunzelt, durch Alkalien bräunlich gefärbt und zunächst auch hart, später aber weich (von der postmortalen braun[redacted]

Erweichung durch die Reaction zu unterscheiden); in höheren Graden wird durch beide Stoffe die ganze Schleimhaut in eine braune oder schwarze Masse verwandelt. Ist der Tod nicht sofort eingetreten, so ist der verschorfte Theil oft durch eiterige Entzündung abgestossen worden und es haben sich Narben gebildet, die bald mehr bald weniger ausgedehnte und hochgradige Stenosen bewirken.

Selten sind im Oesophagus specifische Entzündungen, doch sind solche syphilitischer und tuberculöser Art beobachtet worden. Tuberkulöse Geschwüre entstehen von anliegenden käsigen Lymphdrüsen aus, welche perforirten oder schliessen sich an Pharynxgeschwüre an. Ich habe auch hier Bacillen gefunden.

Von Geschwülsten kommen im Oesophagus zuweilen varicöse Erweiterungen von Venen besonders in den unteren Theilen (Venensteine), sehr selten Lipome, Myome, Fibrome vor; wichtig sind allein die Carcinome, welche in überwiegender Menge an drei Stellen sitzen, am oberen Ende hinter dem Kehlkopf, der Theilungsstelle der Luftröhre entsprechend, über der Cardia, also an Stellen, wo eigenthümliche mechanische Verhältnisse obwalten. An den genannten drei Stellen kommen die Krebse in von unten nach oben abnehmender Häufigkeit vor. Die Krebsbildung geht meist von einer umschriebenen Stelle aus und pflegt nach oben oder unten sich rascher zu verbreiten als nach den Seiten, so dass ringförmige Geschwülste nicht häufig sind. Ihrer Zusammensetzung nach sind die Geschwülste fast stets sog. Cancroide (Hornkrebse), die in der Regel bald ulceriren und schliesslich zu Perforationen des Oesophagus in Trachea, Pleura, Pericardium etc. führen können. — Verbindungen zwischen Oesophagus und Trachea (Oesophagotrachealfisteln) kommen auch angeboren vor.

Als parasitäre Affection kommt am Oesophagus der Soor (Mycosis oidica) vor, dessen Kenntniss besonders auch deswegen von Wichtigkeit ist, weil er gelegentlich leicht mit pseudomembranösen Entzündungen, besonders fibrinösen verwechselt werden könnte. Der Soor, welcher auch schon am Pharynx vorkommt, ist besonders bei Kindern (Päppelkindern) und cachectischen Erwachsenen zu finden und besteht in einer weichen, weisslichen, leicht von der Oberfläche entfernbaren Haut, die sich makroskopisch oft nur durch ihre Weichheit von fibrinösen Pseudomembranen unter-

heidet, mikroskopisch aber (an Zupfpräparaten) leicht ihre Zusammensetzung aus den oberflächlichen (verhornten) und mittleren Epithellagen der Schleimhaut und aus zahlreichen feinen, gegliederten Pilzfäden (Saccharomyces [Oidium] albicans), welche zahlreiche längliche Conidien abgeschnürt haben, erkennen lässt. Selten dringen die Pilze tiefer, selbst in die Schleimhaut ein, doch zeigt diese sich häufig entzündlich verändert.

4. Untersuchung des Kehlkopfes und der Trachea.

Man belässt zur Eröffnung dieser Theile die Halsorgane in derselben Lage wie bei der Eröffnung des Oesophagus und schneidet, nachdem man vorher einen Blick in das Innere des Kehlkopfes geworfen hat, um den Stand der Stimmbänder zu untersuchen, mit einer Scheere genau in der Mitte der hinteren (an der Trachea muskulösen) Wand auf, wobei man den linken Schnittrand des Oesophagus, um denselben zu schonen, mit dem Daumen der linken Hand kräftig nach der (vom Obducenten aus) linken Seite herüberzieht. Nun legt man die Organe auf die zusammengelegten vier Finger beider Hände und zieht mit beiden Daumen an den Hörnern des Schildknorpels den Kehlkopf auseinander. Auf diese Weise kann man dessen Inneres vollkommen überschauen, ohne mit den Fingern seine Schleimhaut berührt zu haben. Sollten die Knorpel verknöchert sein, so bleibt nichts anderes übrig, als dieselben durch kräftiges Auseinanderbiegen zu zerbrechen.

a. Allgemeine Verhältnisse.

Von grösster Wichtigkeit besonders bei Kindern sind die Grössenveränderungen, welche die Schleimhaut sowohl der Stimmbänder selbst wie der Lig. aryepiglottica durch ödematöse Schwellungen erleidet (Oedema laryngis, Oe. circa glottidem). Man darf bei der Beurtheilung dieses Zustandes niemals vergessen, dass post mortem ödematöse Schwellungen sehr viel geringfügiger erscheinen, als sie es im Leben waren, ja dass oft kaum eine Spur davon noch zu sehen ist, wo vorher eine lebensgefährliche Schwellung vorhanden war. Einigermassen kann man sich nach dem Spannungsgrade der Schleimhaut richten; ist dieselbe nicht glatt, sondern in zahlreiche Runzeln gelegt, so kann man daraus schliessen, dass sie kurz vorher stärker ausgedehnt war und diese Ausdehnung kann nur durch

Oedem bewirkt gewesen sein. Das Oedem ist fast immer entzündlicher Natur und bald secundär bei Erkrankungen des Larynx und Pharynx, bald primär, wenigstens in Bezug auf den Kehlkopf, denn auch dann ist es meist secundär, durch Fortleitung von erysipelatösen und phlegmonösen Processen im Gesicht, entstanden.

In Bezug auf die Gestalt der Theile ist neben unwesentlichen durch Druck von aussen oder durch Verkalkung von Knorpelringen, durch Narben etc. bewirkten Gestaltsveränderungen der Trachea (oft säbelscheidenartig) als besonders wichtig die sog. suffocatorische Stellung des Kehldeckels hervorzuheben. Während derselbe für gewöhnlich eine ganz flache Wölbung zeigt, ist der bei allen suffocatorischen Todesarten sehr stark, oft vollständig halbrinnenförmig gekrümmt.

Ebenfalls von grosser Wichtigkeit ist die Farbe resp. der Blutgehalt der oberen Respirationsorgane besonders für den Gerichtsarzt, dem die etwa vorhandene grüne oder grünbraune Färbung je nach der Intensität Aufschluss über die Zeit des Todes gibt, den die cyanotische Färbung auf den Tod durch Erstickung hinweist etc. Es ist aber auch hier dasselbe, was eben von dem Oedem gesagt wurde, zu beherzigen, nämlich dass die Färbung und Blutfüllung post mortem durchaus nicht immer eine genaue Vorstellung von den im Leben bestandenen Verhältnissen gewähren kann, so dass sehr häufig, besonders bei Kindern die geringfügigen bei der Obduction gefundenen Veränderungen der Kehlkopfschleimhaut, besonders der Stimmbänder, durchaus keine ausreichende Erklärung für die heftigen im Leben beobachteten Symptome gewähren.

b. Die einzelnen Erkrankungen.

Während am Pharynx Entzündungen mit haftenden fibrinösen Pseudomembranen und mit Infiltration der Schleimhaut häufiger sind als solche mit locker aufliegenden Pseudomembranen, so ist es bei dem Kehlkopf und der Trachea umgekehrt. Röhrenförmige Ausgüsse des Kehlkopfinnern und der Trachea sind häufig genug, noch häufiger die Auflagerung kleiner fibrinöser Membranen auf verschiedenen Stellen der Schleimhautoberfläche. Die Dicke der Membranen variirt beträchtlich; an den dünneren derselben sieht man zuweilen schon mit blossem Auge eine netzförmige Be-

schaffenheit, die bei Vergrösserung noch viel deutlicher hervortritt. Diese eigenthümliche Anordnung der Membranen wird durch die Schleimdrüsen bedingt, indem einer jeden Masche der Ausführungsgang einer solchen Drüse entspricht, deren hervorquellender Schleim die Bildung einer Membran an dieser Stelle verhinderte.

Die fibrinösen Membranen setzen sich oft weit bis in die Bronchien hinein fort, ohne ihre Beschaffenheit zu ändern; in der Regel aber gehen sie, indem sie immer weicher, immer weniger zusammenhängend werden, allmählich in ein rein katarrhalisches schleimig-eiteriges Secret über. Nicht selten greift der Process bis in das Lungenparenchym hinein und es entsteht eine Pneumonie, aber nicht, wie man aus der fälschlichen Bezeichnung der croupösen Pneumonie schliessen sollte, eine solche fibrinöse, sondern stets eine katarrhalische Bronchopneumonie.

Wenn auch seltener, so kommen doch nicht ungewöhnlich auch diphtherische Erkrankungen in Kehlkopf- und Trachea vor. Man wird nicht nur am Kehldeckel, sondern auch tiefer im Kehlkopf und in der Trachea zuweilen Membranen finden, welche nur mit grosser Gewalt sich entfernen lassen und unter denen die Schleimhaut in eine graue necrotische Masse verwandelt erscheint. Am häufigsten sieht man in der Trachea diese diphtherischen Veränderungen in der Nähe von Tracheotomiewunden, deren häufige diphtherische Infection ja allgemein bekannt ist. Die bei vielen Infectionskrankheiten, besonders acuten Exanthemen vorkommenden Entzündungen des Larynx und der Trachea nehmen oft einen diphtherischen Charakter an. Besonders bei Variola kommen kleinere diphtherische Herde in der Trachea (meist über den Knorpelringen) vor, die oft fälschlich für Pockenpusteln gehalten worden sind. Gerade zu den diphtherischen Affectionen des Larynx und der Trachea, aber auch zu den auf den Pharynx beschränkten gesellen sich leicht durch Einathmen kleiner Partikel der diphtherischen Massen entstandene Pneumonien, welche meist katarrhalische Bronchopneumonien sind, aber, wenn die diphtherischen Massen zugleich Fäulnissstoffe enthielten, auch einen gangränösen Charakter annehmen können. Die fibrinösen und diphtherischen Entzündungen kommen hier fast stets im Anschluss an ähnliche Veränderungen am Rachen vor, doch kann auch der Rachen frei [redacted] die Entzündungsursache eine ander[redacted]

einer besonderen vorzugsweise als fibrinöse Laryngotracheitis auftretenden Krankheit (genuiner Croup) ist noch nicht genügend sichergestellt.

Das Vorkommen einer meist vom Pharynx fortgeleiteten phlegmonösen Entzündung am Kehlkopfeingang braucht nur erwähnt zu werden, da ihre Charaktere genau mit denjenigen derselben Affection des Pharynx übereinstimmen. Sie ist schon vorher als Ursache des Oedema laryngis erwähnt worden.

Productive chronische Entzündungen sind sehr häufig und geben je nach ihrem Grade und ihrer Dauer einen verschiedenen Befund. Ein den leichteren Graden zukommender Befund, ein solcher, der sich in der Regel auf ausgiebige Benutzung des Stimmorganes zurückführen lässt (Sänger, Ausrufer etc.) ist eine bläulichweisse Färbung und Verdickung der Stimmbänder, oft nur an ihrem hinteren Ansatz. Man kann leicht mit der Pincette ein ziemlich derbes Häutchen entfernen, welches fast allein die Verdickung und bläulichweisse Färbung bewirkte, da unter demselben die Schleimhaut ganz intact erscheint. Die mikroskopische Untersuchung zeigt dasselbe lediglich aus stark verhornten Epithelzellen zusammengesetzt; es liegt also eine einfache Verdickung des Epithelüberzuges, eine Art Pachydermie vor. Weiterhin aber verdickt sich auch die Schleimhaut selbst, nicht nur der Stimmbänder, sondern auch der Seitenwandung und nimmt eine weisslich graue Farbe und stärkere Resistenz an. Nach lange bestandenem Keuchhusten findet man zuweilen auch bei Kindern schon solche Veränderungen. Die Schleimdrüsen betheiligen sich an diesen sog. chronischen Katarrhen sehr lebhaft, sie vergrössern sich sehr oft, ihre Ausführungsgänge erweitern sich und es können endlich vollständige cystenartige Bildungen aus ihnen hervorgehen.

Von der grössten Wichtigkeit und zugleich grössten Häufigkeit sind die verschiedenen geschwürigen Processe des Kehlkopfes, welche im wesentlichen specifischen Affectionen ihren Ursprung verdanken. Sie finden sich hauptsächlich bei Lungenphthisis, bei Typhus und bei Syphilis. Die syphilitischen sitzen am häufigsten an den Rändern des Kehldeckels, den sie in grosser Ausdehnung zerstören können, doch kommen sie auch weiter unten im Kehlkopf, seltener in der Trachea vor. Sie zeichnen sich durch ihren gelben, speckigen Grund und ihre gewulsteten Ränder aus,

an welchen öfters eine polypöse Wucherung der Schleimhaut sich zeigt. Die tuberculösen und typhösen Geschwüre haben ihren Lieblingssitz in der Nähe des hinteren Ansatzes der Stimmbänder, von wo aus sie beide gern weitere Veränderungen an den Knorpeln erzeugen. Die Typhusgeschwüre sind nach Rokitansky aus brandigem Zerfall (Decubitalnecrose) hervorgegangen, von brandigen missfarbigen Rändern begrenzt; neuerdings wurden von Eppinger echte typhöse, aus markiger Schwellung hervorgegangene, sowie von specifischen Typhusbacillen erzeugte (diphtherische) Geschwüre beschrieben, deren Natur noch genauerer Feststellung bedarf. Die tuberkulösen Geschwüre sind nicht auf die oben genannte Stelle beschränkt, sondern kommen von der inneren Fläche des Kehldeckels an bis in die Trachea hinein an jeder beliebigen Stelle vor. Sie sind oft, besonders am Kehldeckel so flach und wie auch die Umgebung so blass, dass man sie kaum sieht, andere Male haben sie das gewöhnliche Aussehen tuberkulöser Schleimhautgeschwüre, verdickte gelbliche Ränder von unregelmässig zackiger Gestalt, unregelmässigen, wie angefressenen Grund, in dem man wie in den Rändern graue oder gelbliche Knötchen sieht. Durch Confluenz entstehen grössere Geschwüre, zwischen welchen oft nur kleine Schleimhautreste übrig bleiben, welche dann häufig stark hyperämisch, auch hämorrhagisch und zuweilen hyperplastisch vergrössert sind. Selten sieht man für sich allein bei der Section submiliare Tuberkel in der Kehlkopfschleimhaut, häufiger schon sind sie neben Geschwüren zu sehen. Sie sitzen stets subepithelial, enthalten meist Riesenzellen und bilden immer den Ausgangspunkt der Geschwüre, in deren Grund und Rändern man sie mikroskopisch in Granulationsgewebe eingebettet ebenfalls findet, so dass diese auch anatomisch als tuberkulöse zu betrachten sind, deren Aetiologie durch den Befund von Bacillen klargestellt wird. Daneben mögen gelegentlich durch Retention von Secret hinter geschwollenen Schleimhautfalten und Zersetzung desselben kleine septische Geschwürchen (Schottelius) erzeugt werden können. Die Kehlkopftuberkulose ist fast stets eine secundäre, wahrscheinlich durch von der Lunge stammende bacillenhaltige Sputa erzeugte, doch habe ich selbst auch primäre Tuberkulose gesehen.

Zu den typhösen wie tuberkulösen Geschwüren, besonders der Stimmbänder, gesellt sich sehr häufig eine eiterige Entzündung des

Perichondriums vom Aryknorpel (Perichondritis arytaenoidea), die jedoch auch ohne Geschwüre z. B. bei der phlegmonösen Laryngitis vorkommt. Durch den gebildeten Eiter wird das Periost vom Knorpel abgehoben, dieser dadurch seiner Ernährung ganz oder zum Theil beraubt und necrotisch. In der Regel bricht der Abscess nach dem Kehlkopf zu durch und man findet dann hier eine kleinere oder grössere Oeffnung, durch welche man in eine Höhle gelangt, in deren Grunde der necrotische Knorpel blossliegt. Bei längerer Dauer der Affection löst sich dann der ganze Aryknorpel oder ein Theil desselben los, wird oft entfernt, und man findet dann an seiner Stelle nur eine etwa kirschkerngrosse Höhle. Es kann sich übrigens der Process mit allen Consequenzen zuweilen auch auf die anderen Kehlkopfknorpel erstrecken.

In der Trachea prävaliren die tuberkulösen Geschwüre, welche bald als kleinste kaum erkennbare Lenticulärgeschwüre, bald als grosse zusammenhängende Ulcerationen auftreten. Auch kommt eine der Perichondritis arytaenoidea ähnliche Affection bei tiefgreifenden Geschwüren häufig hinzu, nämlich eine Perichondritis trachealis, welche wie dort zu meist partieller Necrose eines oder mehrerer Knorpelringe führt, die man dann als unbedeckte, weissliche Massen im Grunde der Geschwüre liegen oder an ihren Rändern vorstehen sieht.

Wie im Kehlkopf so kommen auch in der Trachea neben tuberkulösen Geschwüren oder auch ohne diese submiliare Tuberkel vor, die hier in der Regel von äusserster Kleinheit und ganz grau durchscheinend gefunden werden. Man kann jedoch leicht einer Täuschung unterliegen, indem genau dasselbe Bild wie bei Miliartuberkulose dadurch hervorgebracht werden kann, dass bei Katarrh besonders der Schleimdrüsen beim Auseinanderbiegen der Organe durch den Druck auf die Schleimdrüsen an jedem Ausführungsgange ein kleines graues, grösstentheils aus abgestossenen Epithelzellen bestehendes Tröpfchen erscheint. Ueberstreichen mit dem Finger über die Oberfläche der Schleimhaut wird vor Verwechselung schützen.

Aehnlich wie beim Pharynx kommen auch in der Trachea und noch häufiger in dem Larynx vernarbte Geschwüre, Narben vor, welche in ihrer Mehrzahl, besonders wenn die Narbenzüge eine strahlige Gestalt haben, sehr dick sind, stark vorspringen und

beträchtliche Verunstaltungen bewirkt haben, auf Syphilis zu beziehen sind. Seltener sind lupöse Narben, lepröse kommen in den Lepraländern vor.

Von Neoplasmen des Kehlkopfes haben Wichtigkeit die Polypchen, welche sich auf den oder in der Nähe der Stimmbänder vorfinden, oft mehrfach gelappt sind und eine verschiedene Consistenz vom Gallertigweichen bis Fibrösen besitzen. Nächstdem sind noch die gelegentlich zu beobachtenden Carcinome zu erwähnen, welche häufig papillöse Wucherungen bilden und wesentlich Plattenepithelkrebse (Cancroide) sind. Secundär kann durch Uebergreifen von Oesophaguskrebsen, sehr selten metastatisch Carcinombildung entstehen. Noch seltener wie im Kehlkopf sind primäre und matastatische Krebse in der Trachea, auf welche aber Oesophaguskrebse häufig übergreifen. Die Trachea hat eine Besonderheit in erbsen- bis kirschgrossen mit dünnem Stiel an der äusseren Wand sitzenden cystischen Geschwülsten, die aus Schleimdrüsen hervorgegangen sind, wie man aus der an der Schleimhaut vorhandenen, oft für eine grössere Sonde durchgängigen Oeffnung erkennt. Manchmal überwiegt eine adenomatöse Neubildung von Drüsengewebe, manchmal eine Ausdehnung der Ausführungsgänge. Diese Adenome können multipel sein. Kleine Ecchondrosen der Trachealknorpel kommen zuweilen multipel vor.

Anhang.

Untersuchung der Sputa.

Wenngleich man die Sputa in der Regel nur am Lebenden untersucht, so will ich zur Vervollständigung der Angaben über die mikroskopische Technik doch nicht unterlassen, ihrer auch hier zu gedenken, um so weniger, als man sie ja auch noch von der Leiche gewinnen kann und es nur empfohlen werden kann, jede Gelegenheit zur Untersuchung derselben an der Leiche zu benutzen, weil man sich dadurch am besten über die Beziehungen zwischen der verschiedenen Beschaffenheit der Sputa und Veränderungen der sie liefernden Organe unterrichten kann.

Schon makroskopisch zeigen die Sputa viele Verschiedenheiten und es ist nöthig, sie zunächst mit blossem Auge zu betrachten, um sich die passenden Stellen zur mikroskopischen Untersuchung aufsuchen zu können. Um dies zu erleichtern, breite man sie auf

einer Glasplatte aus, die man nun nach Belieben über eine weisse oder eine schwarze Unterlage zur Erkennung etwaiger dunkler resp. heller gefärbter Bestandtheile der Sputa legen kann. Man schneidet mit der Scheere die zur Untersuchung gewählten Theile heraus oder holt sie mit Pincette und Nadel hervor und drückt sie direct mit dem Deckglas auseinander, oder setzt Wasser oder Kochsalzlösung zu oder endlich — und das ist besonders empfehlenswerth — man fertigt Deckglastrockenpräparate an.

Fast regelmässig enthalten die Sputa Bestandtheile der Mundhöhle: die bekannten grossen verhornten Epithelplatten, oft mit Schizomyceten besetzt, Schleimkörperchen, Speisereste der verschiedensten Art. Wurde das Sputum unter Würgen entleert, so können auch aus dem Magen stammende Stoffe in ihm enthalten sein. Bei vorhandenem Tonsillarkatarrh können sich die früher erwähnten, manchmal asshaft stinkenden, weisslichen oder grauen Pfröpfe aus den Tonsillartaschen beimischen, welche man an dem grossen Gehalt an Plattenepithelien erkennt.

Die häufigsten Sputa, die katarrhalischen, sind entweder durchsichtig, glasig — Sputa cruda, schleimige Sputa — oder trüb, mehr oder weniger undurchsichtig, grau oder gelblich — Sputa cocta, schleimig eiterige oder eiterige Sputa. Je trüber, desto mehr Leukocyten pflegen vorhanden zu sein. Ausserdem finden sich verschiedene Formen von Epithelzellen, Plattenepithelien wie Cylinderepithelien. Letztere sind, wenn sie in irgendwie beträchtlicher Menge vorhanden sind, stets pathologisch, erstere nur, wenn sie in sehr grosser Zahl oder in unverhornten Formen (Mundkatarrh, Pharynxkatarrh) sich vorfinden. Die Cylinderzellen haben ihre Flimmern öfter verloren, sie können zu Becherzellen umgewandelt und verfettet sein. Für die acuten Catarrhe sind kleine abgerundete, Leukocyten nicht unähnliche, aber mit Wimpern besetzte (also Flimmer-) Zellen charakteristisch. Eine dritte Epithelform, welche auch schon im einfachen katarrhalischen Bronchialsputa vorkommt, sind rundliche platte Zellen mit grossem bläschenförmigen Kern und Kernkörperchen, wie sie den Epithelzellen zukommen. Diese Zellen stammen aus den Lungenalveolen resp. den respirirenden Bronchiolen und können bei allen möglichen entzündlichen Lungenaffectionen gefunden werden, haben also keine specifische diagnostische Bedeutung. Sie enthalten häufig eckige schwarze Kohlen-

partikelchen oder sonstige Staubtheilchen, Fettkörnchen oder Myelintropfen (blasse, häufig unregelmässig concentrisch geschichtete rundliche Klümpchen). Diese Zellen sind am reichlichsten vorhanden, wenn stärkere acut entzündliche Veränderungen in den Lungenalveolen sitzen. Bei der fibrinösen Pneumonie sind sie in den Anfangsstadien mit rothen Blutkörperchen gemischt (zwetschenbrühfarbene Sputa). Kleine fibrinöse Gerinnsel, welche bei derselben Affection vorkommen, stammen aus den kleinen Bronchien (fibrinöse Bronchitis). Für sich allein kommen die fibrinösen Ausgüsse der Bronchien und der Luftröhre bei chronischer fibrinöser Bronchitis oder Croup der Luftröhre und Bronchien vor. Neuerdings sind von mehreren Seiten bei Bronchiolitis mit Asthma in zähem glasigem Sputum eigenthümliche bandartige Gebilde beschrieben worden, von verschiedener Dicke, spiralig gewunden und längsgestreift, theilweise mit einem hellglänzenden Centralfaden, theilweise deutlich röhrenförmig. Curschmann hält diese Massen für Exsudate aus den Bronchiolen verschiedener Grösse, die Centralfäden (Curschmann'sche Spiralen) für solche der kleinsten. Häufig waren dabei jene schon öfter erwähnten Charcot-Neumann'schen Krystalle vorhanden, welche besonders Leyden in den Sputa von Asthmatikern (Asthmakrystalle) gefunden hat.

Alveolarepithel mit gelbbraunem Pigment, seltener mit Hämatoidinkrystallen, findet sich besonders bei brauner Induration in dem Sputum.

In dem Sputum von Phthisikern mit Cavernen finden sich neben luftleeren, schnell zu Boden sinkenden gelben Eitermassen weissliche Pfröpfe, welche ganz besonders zur Untersuchung sich eignen, da sie einmal eine Unzahl von Bacillen zu enthalten pflegen, dann aber auch oft die Zeichen der Zerstörung des Lungenparenchyms — elastische Fasern — einschliessen. Sobald man diese im Sputum findet, ist eine progressive Zerstörung der Lunge vorhanden, sei es durch Phthise, Gangrän oder Abscedirung. Man erkennt dieselben an ihrem geschwungenen Verlauf, den dichotomischen Theilungen, der starken Lichtbrechung, der Resistenz gegen Essigsäure und verdünnte Kalilauge. Man verwendet zur Untersuchung am besten die letztere, entweder direct, indem man ein Stück Sputum darin zerzupft oder so, dass man Sputum mit dünner Kalilauge erwärmt und dann in einem Spitzglase sedimentiren lässt.

Mit einer Glasröhre kann man nun leicht die zu Boden gefallenen elastischen Fasern herausnehmen. Besonders bei bestehender Lungengangrän sind meistens zahlreiche Fettsäurenadeln, gelegentlich auch Leucin und Tyrosin vorhanden. Lange Fettkrystalle könnten mit elastischen Fasern verwechselt werden, sie schmelzen aber bei Erwärmung zu Fetttröpfchen zusammen.

Von Parasiten trifft man selten aus der Lunge oder aus der Leber stammende geschrumpfte Echinococcusblasen; bei Gangrän trifft man manchmal verschiedene Schimmelpilze, Sarcina, sonst gerade hier eine grosse Menge von Fäulnisspilzen, welche oft mit Fettkrystallen zu kleinen weisslichen oder grünlichen Bröckchen vereinigt sind. Die Untersuchung der Koch'schen Tuberkelbacillen geschieht in früher geschilderter Weise an Deckglastrockenpräparaten, desgleichen die Untersuchung auf die elliptischen Pneumoniecoccen, die Keuchhustenpilze und sonstige schon entdeckten oder noch zu entdeckenden pathogenen Organismen.

5. Untersuchung der Submaxillardrüsen.

Das Innere des Parenchyms der Submaxillar- und Sublingualdrüsen wird durch einen Längsschnitt der Untersuchung zugänglich gemacht. Diese Drüsen zeigen selten wichtige pathologische Veränderungen. Abgesehen von den echten und infectiösen Granulationsgeschwülsten (Gummata), welche zuweilen hier entstehen, ist die einzige relativ häufiger beobachtete Veränderung die interstitielle eiterige Entzündung (Adenitis apostematosa), wie sie als sog. metastatische bei acuten Infectionskrankheiten, z. B. Typhus, Sephthämie etc. vorkommt. Sie ist einseitig oder doppelseitig. Die Drüsen erscheinen vergrössert und die einzelnen Drüsenläppchen durch breite graue (frisches Stadium) oder gelbe Streifen (späteres, eiteriges Stadium) von einander getrennt, in ihnen selbst entstehen von den Ausführungsgängen aus Abscesse. Da das Drüsenparenchym in der Regel stark geröthet ist, so entsteht dadurch ein sehr charakteristisches buntes Bild. Im weiteren Fortschreiten bilden sich grössere Eiterherde auch um die Drüsen (Periadenitis apostematosa) und es kann schliesslich ein grösserer oder kleinerer Drüsenabschnitt gänzlich vereitern. In besonders heftigen Fällen von phlegmonöser Angina oder Diphtheria

aucium kann durch Fortleitung eine ähnliche Affection der Submaxillardrüsen entstehen, deren eiterige oder selbst gangränöse Entzündung die Grundlage der sog. Angina Ludwigi bildet. — Von den Erweiterungen der Ausführungsgänge war schon früher die Rede. Als ihre Ursache werden zuweilen Concremente (Speichelsteine) gefunden. Vergleiche das über die Parotis Gesagte (S. 122).

6. Untersuchung der Schilddrüse.

Die Schilddrüse besteht aus zwei seitlichen Lappen, welche durch ein an Grösse sehr verschiedenes Zwischenstück (Isthmus), welches vor der Luftröhre liegt und von welchem häufig ein sich zuspitzender, an Grösse wechselnder Lappen nach oben geht (Proc. pyramidalis), verbunden werden. Die Höhe der Seitenlappen beträgt 5—7 Ctm., ihre Breite 3—4, ihre Dicke 1,5—2,5 Ctm. Das Gesammtgewicht schwankt zwischen 30 und 60 Grm.

In jeden Lappen der Schilddrüse macht man einen längsgerichteten Eröffnungsschnitt. Ihre wichtigsten und häufigsten Erkrankungen sind die Vergrösserungen, die unter dem gemeinsamen Namen der Strumen (Kröpfe) begriffen werden und bald nur einen, bald beide Lappen, häufig auch den als Processus pyramidalis bekannten mittleren Fortsatz und selbst manchmal diesen allein betreffen.

Wenn man die gelegentlich beobachteten Sarcome und Carcinome, die als Struma sarcomatosa und carcinomatosa bezeichnet werden, ausscheidet, so bleiben als Strumen im engeren Sinne Vergrösserungen übrig, welche bald von dem Drüsengewebe selbst, bald von dem interstitiellen, bald von den Gefässen ausgehen. Von dem eigentlichen Drüsenparenchym gehen aus die Struma parenchymatosa s. hyperplastica, welche in einer einfachen Hyperplasie der Drüsenbläschen beruht und welche man nach neuerer Nomenclatur als Adenom bezeichnet. Sie charakterisirt sich makroskopisch durch die gleichmässig bräunlichrothe Farbe und etwas körnig erscheinende Schnittfläche. Häufig und überhaupt am häufigsten ist die Struma gelatinosa oder colloides, welche darin besteht, dass die Drüsenbläschen, und zwar in der Regel neugebildete, durch eine durchscheinende, meist etwas gelbliche oder bräunliche Masse ausgedehnt werden.

deshalb in geringeren Graden an der Schnittfläche stecknadelkopf- bis hirsekorngrosse, perlähnliche Colloidklümpchen vorspringen, während in höheren Graden kirschkerngrosse und grössere Colloidklumpen gefunden werden. Die Degeneration betrifft ebenso wie die Adenombildung bald die gesammte Drüse, bald einzelne Theile derselben und es sind dann oft die letzteren durch eine förmliche Bindegewebskapsel von der Umgebung abgetrennt (Struma nodosa).

In engem Anschluss an diese Form steht eine andere, welche mit Bildung von Cysten verbunden ist (daher Str. cystica), die ebenfalls aus den Drüsenbläschen dadurch entstehen, dass eine weiche oder selbst ganz flüssige Masse dieselben ausfüllt. Diese Flüssigkeit hat häufig eine braunrothe Farbe in Folge von Hämorrhagien (Str. haemorrhag.).

Die mikroskopische Untersuchung aller dieser Kropfformen wird nach den allgemeinen Regeln vorgenommen. Für den Gallertkropf ist es sehr empfehlenswerth, kleine Stücke zu kochen und Schnitte dann mit Pikrolithioncarmin zu färben. Die durch das Kochen fest gewordene Gallertmasse nimmt eine citronengelbe Färbung an, die Kerne der die Cystchen auskleidenden, sehr kleinen platten Epithelzellen färben sich schön roth.

Wesentlich von dem interstitiellen Gewebe gehen aus die als Str. fibrosa (Faserkropf) und Str. ossea bezeichneten Formen. Unter zunehmender Bildung eines fibrösen resp. knöchernen (verkalkten) Gewebes geht das eigentliche Parenchym zu Grunde und es bleibt nur eine derbe faserige oder gar knöcherne Masse übrig. Es kommen jedoch sämmtliche erwähnten Formen von Strumen in den verschiedensten Combinationen nebeneinander vor, so dass selten ein Kropf aussieht wie der andere.

Endlich sei auch noch der von den Gefässen ausgehende (Gefäss-) Kropf erwähnt, der entweder auf Erweiterung der arteriellen Gefässe (Str. aneurysmatica) oder der venösen (Str. varicosa) beruht, welche letztere Form sehr häufig sich zu anderen hinzugesellt. Zuweilen sind umschriebene cavernöse Angiome vorhanden. Durch eine amyloide Degeneration der Gefässe entsteht die Str. amyloidea, die ebenfalls in Form von eingekapselten Knoten vorkommen kann.

Es kommen zuweilen kleinere (bis kirschengrosse) Geschwülstchen von derselben Zusammensetzung wie die eigentlichen Strumen,

sog. Nebenstrumen vor, welche nach Virchow aus angeborenen versprengten Partikeln der Drüsensubstanz sich entwickeln; es müsste jedoch nach Cohnheim's neuerlicher Beobachtung von angeblicher Metastasirung eines Kropfes die Frage, ob es sich dabei nicht doch zuweilen um veränderte Lymphdrüsen handelt, von neuem untersucht werden.

Wie in den meisten Drüsen kommen auch in der Schilddrüse gelegentlich Tuberkel vor, selten auch ähnliche eiterige interstitielle Entzündungen (Thyreoiditis), wie sie vorher von den Speicheldrüsen beschrieben wurden. Wenn diese in einer strumösen Drüse Platz greifen, nennt man sie wohl auch Strumitis.

7. Untersuchung der Lymphdrüsen des Halses.

Die pathologischen Veränderungen der Halslymphdrüsen stimmen im wesentlichen mit denjenigen der bronchialen und mediastinalen überein und bedürfen deshalb keiner besonderen eingehenden Auseinandersetzung. Sie sind Lieblingssitze sowohl secundärer wie anscheinend primärer scrofulös-tuberkulöser Affectionen sowie der Lymphadenome.

Die oberen Halsdrüsen nehmen häufig an den Entzündungen der Mundhöhle, des Gaumens und Rachens, besonders bei der Diphtherie Theil, wobei sie bald einfache Schwellung, bald Eiterung, bald Necrose zeigen. Sie eignen sich besonders dazu, um bei diesen Affectionen die Anwesenheit von Schizomyceten zu untersuchen, da man leicht aus ihrem Saft Deckglastrockenpräparate herstellen kann. Die submaxillaren Lymphdrüsen sind häufig krebsig (von Lippencancroiden aus), die linken supraclavicularen werden zuweilen bei Carcin. ventriculi krebsig gefunden.

11. Untersuchung der tiefen Halsmuskulatur und der Halswirbelsäule.

Es erübrigt nun noch der tiefen Halsmuskulatur sowie der Halswirbelsäule einen Blick zu gönnen. Die wichtigsten der hier vorkommenden Veränderungen sind die durch Caries der Wirbelsäule erzeugten. Ein geringer Grad von cariöser Zerstörung wird sich oft kaum erkennen lassen, höhere Grade führen zu sog.

Retropharyngealabscessen, die sich verschieden weit an der vorderen Fläche der Wirbelsäule nach unten und in die Muskulatur hinein erstrecken können. Durch die tuberkulöse Caries der Halswirbelsäule kann eine Meningitis tuberculosa nicht nur spinalis, sondern auch cerebralis erzeugt werden.

12. Die sog. Athemprobe bei neugeborenen Kindern.

Da es nicht bloss in gerichtlichen Fällen von Interesse sein kann, zu untersuchen, ob ein neugeborenes Kind in oder nach der Geburt geathmet habe, so werden hier noch nach dem Regulativ (§ 24) die Veränderungen erwähnt, welche der oben auseinandergesetzte regelmässige Gang der Obduction durch die sog. Athemprobe erleidet.

Zuerst muss mit der Untersuchung der Brust- und Bauchhöhle (nicht mit der des Kopfes) begonnen werden. Nach Inspection der Bauchhöhle (besonders Stand des Zwerchfells) wird (also noch vor Oeffnung der Brusthöhle) die Luftröhre oberhalb des Brustbeins einfach unterbunden. Darauf wird in der gewöhnlichen Weise das Brustbein mit den Rippenknorpeln entfernt und die Inspection der Brustorgane sowie die Untersuchung des Herzens in situ vorgenommen. Nun wird der Kehlkopf und der Theil der Luftröhre oberhalb der Ligatur durch einen Längsschnitt eröffnet und sein etwaiger Inhalt, sowie die Beschaffenheit seiner Wandungen festgestellt. „Oberhalb der Ligatur ist dann die Luftröhre zu durchschneiden und in Verbindung mit den gesammten Brustorganen herauszunehmen. Nach Beseitigung der Thymusdrüse und des Herzens“ (deren innere Untersuchung jetzt vorgenommen wird) „ist die Lunge in einem geräumigen mit reinem kalten Wasser gefüllten Gefäss auf ihre Schwimmfähigkeit zu prüfen. Der untere Theil der Luftröhre und ihre Verzweigungen sind zu öffnen und namentlich in Bezug auf ihren Inhalt zu untersuchen. In beide Lungen sind Einschnitte zu machen, wobei auf etwa wahrzunehmendes knisterndes Geräusch, sowie auf Menge und Beschaffenheit des bei gelindem Druck auf diese Schnittflächen hervorquellenden Blutes zu achten ist. Die Lungen sind auch unterhalb des Wasserspiegels einzuschneiden, um zu beobachten, ob Luftbläschen aus den Schnittflächen emporsteigen. Beide Lungen sind zunächst in ihre einzelnen

appen, sodann noch in einzelne Stückchen zu zerschneiden und le insgesammt auf ihre Schwimmfähigkeit zu prüfen; der Schlund t zu öffnen und sein Inhalt festzustellen. Endlich ist falls sich er Verdacht ergibt, dass die Lunge wegen Anfüllung ihrer Räume it krankhaften (Hepatisation) oder fremden (Kindsschleim, Kindsech) Stoffen Luft aufzunehmen nicht im Stande war, eine mikroskopische Untersuchung derselben vorzunehmen."

b. Section der Bauchhöhle.

Die eigentliche Section der Organe der Bauchhöhle (die Inspection derselben s. S. 140) wird entsprechend dem früher aufgestellten Grundsatze, dass kein Theil entfernt werden soll, durch dessen Herausnahme die spätere Untersuchung anderer Theile beeinträchtigt wird, in den gewöhnlichen Fällen in folgender Reihenfolge vorgenommen: Nachdem das Peritoneum der vorderen Bauchwand untersucht worden ist, wird untersucht resp. herausgeschnitten 1) Netz, 2) Milz, 3) linke dann rechte Nebenniere und Niere, 4) Harnblase, 5) Geschlechtstheile (beim Mann Vorsteherdrüse und Samenbläschen, Hoden, Ruthe mit Harnröhre; beim Weibe Scheide, Uterus, Parametrien, Tuben, Ovarien), 6) Mastdarm, 7) Zwölffingerdarm und Magen, 8) Ligamentum hepatoduodenale (Ductus choledochus, Pfortader), 9) Gallenblase und Leber, 10) Bauchspeicheldrüse, 11) Gekröse, 12) Dünndarm und Dickdarm, 13) die grossen Blutgefässe vor der Wirbelsäule mit den retroperitonealen Lymphdrüsen.

Es ist selbstverständlich, dass nach Lage des besonderen Falles Abweichungen von dieser Reihenfolge vorgenommen werden können, da oft vorgenommen werden müssen; man wird dann aber eben immer überlegen müssen, auf welche Weise die wichtigsten Veränderungen am besten untersucht werden können und eventuell von zwei Uebeln das kleinere wählen. Besonders in vielen Fällen von chronisch-adhäsiver Peritonitis, von krebsiger Synechie der Därme etc. wird es vortheilhaft sein, den gesammten Inhalt der Bauchhöhle auf einmal zu entfernen, weil man dann auch von hinten her seine Untersuchungen anstellen kann. Am häufigsten

wird man noch in die Lage kommen, den Darm, besonders wenn er durch Gase oder flüssigen Inhalt stark ausgedehnt ist, sogleich bei Beginn der Section der Bauchhöhle von seinem Mesenterium loszutrennen, wenn man ihn auch nicht sofort eröffnet, denn derselbe ist oft für die genaue Untersuchung der äusseren Verhältnisse der Beckenorgane, der Nieren, Ureteren, retroperitonealen Lymphdrüsen etc. im höchsten Maasse störend. Für die Gerichtsärzte ist eine Abweichung von dem gewöhnlichen Gang der Section vorgeschrieben, wenn es sich um einen Fall von Vergiftung handelt, wo die Untersuchung, wie später noch genauer angegeben werden wird, mit dem Magen zu beginnen hat, aber auch Nichtgerichtsärzte werden insbesondere bei Perforationen des Magens oder Darmes sich mit dem perforirten Organ am besten zuerst beschäftigen.

1. Untersuchung des Peritoneums und der vorderen Bauchwand.

Das Peritoneum der vorderen Bauchwand zeigt häufig Veränderungen entzündlicher Natur. Dieselben sind bald acute, die an der starken Röthung (zum grossen Theile Vascularisation), welche häufig einen hämorrhagischen Charakter hat, sowie an den mehr oder weniger reichlichen Auflagerungen von fibrinös-eiterigen Massen erkannt werden (Peritonitis fibrino-purulenta); bald sind es chronische, welche entweder bloss mit Verdickung der Membran einhergehen oder häufiger mit Verwachsungen zwischen dem parietalen und dem visceralen Peritoneum (Peritonitis chronica adhaesiva) verbunden sind. Diese Verwachsungen (und die Entzündung überhaupt) können allgemeine oder partielle sein. Sehr häufig zeigt das Peritoneum sowohl, wie die Adhäsionen eine fleckige schwärzliche Färbung, welche auch bei der nicht adhäsiven Entzündung vorkommt und von umgewandeltem Blutroth herrührt.

Eine besondere Form von chronischer Entzündung, welche man schon lange als partielle der Excavatio recto-uterina resp. recto-vesicalis kannte (s. da), ist in neuerer Zeit auch einigemal an dem Peritoneum der vorderen Bauchwand gefunden worden, eine Entzündung nämlich, welche ganz mit der als Pachymeningitis chron. int. haemorrhagica beschriebenen übereinstimmt und also als Pe-

ritonitis chron. haemorrhagica bezeichnet werden kann. Sie kann wie dort grosse Blutungen in die neugebildeten Pseudomembranen (Haematoma peritonei) zur Folge haben.

Wenn neben einer partiellen adhäsiven Peritonitis eine durch die Adhäsionen umgrenzte, eiterige oder gar jauchige Entzündung besteht, kann das Peritoneum ulceriren (Peritonitis ulcerosa) und die Entzündung sich in dem subperitonealen Gewebe weithin erstrecken. Am häufigsten gehen solche Perforationen zwar in der Nähe des Beckens vor sich, doch finden sie sich auch höher oben, z. B. von der Gallenblase oder dem Darme ausgehend.

Sehr häufig ist die Tuberkulose des Bauchfells, die bald eine reine sog. disseminirte Miliartuberkulose, häufiger mit Entzündung verbunden ist (tuberculöse Entzündung), entweder mit frischer, welche dann, wie schon bei der Betrachtung des abnormen Inhaltes der Bauchhöhle erwähnt wurde, meistens eine hämorrhagische ist, oder mit chronischer, adhäsiver, wo dann die Tuberkel auch in grosser Menge in den Adhäsionen sitzen. Häufig sind dieselben, besonders bei der chronischen Form, wo sie auch eine beträchtlichere Grösse (in der Regel bis erbsengross) erreichen, von einem schwärzlichen Hofe umgeben, welcher aus Schwefeleisen besteht, das sich unter der Einwirkung der schwefelhaltigen Darmgase aus Blutpigment gebildet hat.

Aehnlich wie die Tuberkulose treten auch gelegentlich andere Geschwülste, besonders Carcinome auf, also bald als disseminirte Carcinose, bald als carcinomatöse Entzündung. Von dem subperitonealen Gewebe gehen zuweilen Geschwülste aus (Lipome, Sarcome), welche sich in die Bauchhöhle vorwölben und selbst beträchtliche Grösse erreichen können. Während des Lebens können diese leicht mit Ovarialgeschwülsten verwechselt werden.

2. Untersuchung des Netzes.

Lage und Farbe (Blutgehalt) des Netzes sind schon bei der Inspection der Bauchhöhle berücksichtigt worden, es sind also jetzt nur noch die besonderen Veränderungen nachzusehen, zu welchem Zwecke man dasselbe vom Colon transversum abtrennt. Das Netz, welches normaler Weise eine reichliche Menge Fett enthält, das in sehr charakteristischer Weise in Form kleinerer und grösserer

Träubchen längs der kleineren und grösseren Blutgefässe angeordnet ist, nimmt an allen atrophischen Zuständen des Gesammtkörpers Theil und zwar vorzugsweise durch Atrophie des Fettgewebes, welches fast gänzlich verschwinden kann. Es gibt aber auch eine Atrophie der Bindegewebsbalken selbst, wobei sie sich oft so verdünnen, dass kleinere oder grössere abnorme Lücken im Netz entstehen. Eine Verdickung der Bindegewebsbalken wird durch chronisch entzündliche Processe (Omentitis chronica fibrosa) hervorgerufen, welche oft nur partiell sind und dann zu narbenartig schrumpfenden partiellen weisslichen Verdickungen (Oment. fibr. retrahens) oder zu strangförmigen Adhäsionen (Oment. adhaesiva) einzelner Theile des Netzes untereinander oder mit benachbarten Theilen führen können. Durch diese Adhäsionen werden Ringe gebildet, in welche Darmschlingen hineingerathen und eingeklemmt werden können. Sind die chronisch entzündlichen Processe über grössere Strecken verbreitet, so zieht sich, wenn keine Adhäsionen mit anderen Theilen entstanden sind, das gesammte Netz oft zu einem dicken, derben, grauweissen, fibrösen, vor dem Colon gelegenen Strange zusammen. Bei der eiterigen Entzündung erscheint das Netz intensiv geröthet, opak, mit eiterig fibrinösen Massen bedeckt. Es nimmt ferner an den tuberculösen und carcinomatösen Entzündungen des Peritoneums in hervorragender Weise Antheil und ist gerade in diesen Fällen oft in einen dicken brettartigen Strang (durch Retraction) verwandelt. Auf Durchschnitten lässt sich dann oft erkennen, dass die grösste Menge der Tuberkel oder Carcinomknötchen auf der Oberfläche sitzt, während in der Mitte das gelbe Fett zu Tage kommt. Uebrigens kommen sowohl die Tuberkel wie Carcinome und andere Geschwulstarten auch ohne Entzündung im Omentum vor und besonders für die Tuberkel ist bei allgemeiner Miliartuberkulose das Omentum ein Lieblingssitz. Es ist jedoch nicht immer leicht, die Tuberkelknötchen von feinsten Fettträubchen zu unterscheiden, zumal wenn diese atrophisch sind und dadurch ihre gelbe Farbe in eine mehr graue übergegangen ist. Bei der Differenzialdiagnose kann schon etwas der Sitz der Gebilde leiten, da, wie schon oben gesagt, die Fettträubchen stets zu den Seiten der Gefässe sitzen, während die Tuberkel ganz unabhängig von diesen mitten in dem bindegewebigen Maschenwerk sitzen können. Ferner sind die Tuberkel stets rund

und meist deutlich kugelig, während die Fettträubchen länglich und platt zu sein pflegen; endlich sind die kleinsten Tuberkel, obgleich auch sie durchscheinend sind, doch niemals so durchsichtig wie die Fettträubchen. Sobald die Tuberkel miliar geworden sind, kann ein Irrthum nicht mehr stattfinden.

Gelegentlich werden am Omentum kleine Lipome gefunden und eine oder selbst mehrere Echinococcusblasen.

Das Netz ist ganz vorzüglich geeignet, um die an ihm ablaufenden pathologischen Veränderungen schnell (frisch) mikroskopisch zu untersuchen, da es genügt, ein kleines, möglichst fettloses Stückchen desselben in Wasser oder nach vorheriger Färbung mit Haematoxylin, Anilin etc. in Glycerin oder Kali acet. auszubreiten, um die schönsten Präparate zu erhalten. So kann man sich z. B. hier sehr schnell und gut von dem Vorhandensein (auch in den Gefässen) gelbbrauner rhombischer und nadelförmiger Krystalle bei todtfaulgeborenen Früchten, sowie bei icterischen Neugeborenen überzeugen; so kann man bei acuten Entzündungen eine Anhäufung von sehr lebhaft sich färbenden Granulationszellen, besonders in den grösseren Balken um die Gefässe, besonders die Venen herum sehr leicht constatiren. In gleicher Weise erhält man die schönsten Präparate von kleinen Tuberkeln, Carcinomen oder sonstigen Geschwulstknötchen bei der disseminirten Form der betreffenden Erkrankung.

Die Erkennung der Geschwülste wird nach früheren Angaben leicht sein; nur in Bezug auf die Tuberkel sei erwähnt, dass Riesenzellen innerhalb derselben bald fehlen, bald vorhanden sind und dass in der Regel nicht ein so deutliches Reticulum wie an anderen Orten gefunden wird, sondern dass besonders bei den kleinsten Knötchen die durch die ziemlich grossen Zellen auseinandergedrängten Fasern des Netzgewebes die Grundlage des Tuberkels bilden. Wenn bei der makroskopischen Betrachtung darauf hingewiesen wurde, dass die Tuberkel abseits von den Gefässen sitzen können, so soll damit doch nicht gesagt sein, dass sie nicht auch neben Gefässen sich bilden können, da man gerade bei der mikroskopischen Untersuchung sich sehr leicht überzeugen kann, dass die Fettzellen unter Verlust ihres Fettes in Wucherung gerathen und dass an Stelle vieler Fettträubchen Tuberkel entstanden sind.

Gerade die kleinen Netztuberkel sind besonders geeignet, um die Frage des Vorkommens von Bacillen in jungen Tuberkeln und an Orten, welche gar keine Verbindung mit der äusseren Luft haben, zu untersuchen. Es gehört Uebung, Geduld und ein guter Apparat dazu, um die oft sehr spärlichen, ja vielleicht nur in einem Exemplar vorhandenen Bacillen zu finden, aber sie sind zu finden, wenngleich ich zugebe, dass ich selbst sie nicht in allen Tuberkeln bis jetzt gefunden habe.

Noch eine andere, für die allgemeine pathologische Histologie sehr wichtige Beobachtung kann man leicht bei Tuberkelbildung in dem Netz, aber auch bei rein entzündlichen Affectionen machen, nämlich dass die Endothelzellen, welche bekanntlich alle Bälkchen des Netzes umkleiden, dicker werden und körniges Protoplasma enthalten, dass ihre Kerne sich vermehren, so dass schliesslich grosse vielkernige Riesenzellen daraus hervorgehen. Ob diese sich zu Tuberkeln weiter entwickeln können, scheint mir zweifelhaft und kann jedenfalls nicht so ohne weiteres erkannt werden. Bei den entzündlichen Processen habe ich eine Entwickelung von Eiterkörperchen aus den gewucherten Endothelzellen nicht finden können, vielmehr scheinen mir die stets auftretenden zahlreichen Fetttröpfchen darauf hinzudeuten, dass sie durch fettige Degeneration zu Grunde gehen.

3. Untersuchung der Milz.

Nach der Untersuchung des Netzes schreitet man zur Herausnahme der Milz, zu deren Aufsuchen man mit der linken Hand dem Magen folgt, hinter dessen Fundus sie liegt, durch leicht trennbares Gewebe mit demselben verbunden. Man fasst sie in die volle Hand und zieht sie nach vorn, um die Gefässe an dem Hilus zu durchschneiden, wobei man auf deren Blutgehalt und sonstige Beschaffenheit (Verkalkung, aneurysmatische Erweiterungen etc.) zu achten hat. Ist, was häufig genug vorkommt, die Milz durch feste Adhäsionen mit dem Zwerchfell verwachsen, so muss man dieselben sehr vorsichtig zu lösen suchen, da sonst leicht die Kapsel der Milz sich ablöst und zurückbleibt. In dem Lig. gastrolineale finden sich nicht selten eine oder mehrere rund-

liche erbsen- bis kirschgrosse Nebenmilzen (Lienes succenturiati, accessorii), welche meistens dieselben pathologischen Veränderungen wie die Hauptmilz zeigen.

a. Aeussere Untersuchung.

1. Allgemeine Verhältnisse.

a) Die Lage der Milz kann natürlich secundär durch Geschwülste etc. verändert werden, aber es kommt auch (sehr selten) eine primäre Lageveränderung vor (Wandermilz), wobei die Milz nach unten zu herabgerückt ist. Ihre Gefässe zeigen in diesen Fällen normalen Ursprung resp. Einmündung, sind aber ebenso wie die Milzbänder sehr stark verlängert, zuweilen um ihre Axe gedreht, obliterirt etc. Von dem möglichen Eintritte der Milz in die linke Pleurahöhle bei Hernia diaphragmatica ist schon früher die Rede gewesen.

b) Die Grössenverhältnisse der Milz sind oft von höchster Wichtigkeit und grösstem Interesse und sollten deshalb stets genau bestimmt werden. Bei der wechselnden Gestalt gibt aber die Bestimmung des Volumens sicherere Anhaltspunkte als das Ausmaass der Durchmesser. Das Volumen beträgt bei normalen erwachsenen Menschen im Mittel 221,5 Ccm.; die Länge 12—14 Ctm., die Breite 8—9 Ctm., die Dicke 3—4 Ctm.; das Gewicht schwankt zwischen 150 und 250 Grm.

Um bei der Ausmessung durch Verschiebung des weichen Organes keine Fehler zu begehen, verfährt man auf folgende Weise. Man legt die Milz auf ein Brettchen (oder den Tisch), stellt an das eine Ende des zu messenden Durchmessers senkrecht ein Skalpell, legt an dieses den horizontal in der Richtung des Durchmessers gehaltenen Massstab an und liest nun am anderen Ende direkt die Länge ab. Um die Dicke zu bestimmen kann man entweder ein Skalpell an der dicksten Stelle einstossen und mit dem Finger die Stelle markiren, bis zu welcher es in das Parenchym eindrang, oder man setzt in ähnlicher Weise, wie vorher das Skalpell so nun den Massstab an die Seite und bezeichnet durch das horizontal über die dickste Stelle der Milz gelegte Skalpell direkt die Dicke derselben. Diese Methode sollte bei allen Organen, wo es auf genauere Messung ankommt, angewandt werden.

Die Milz kann abnormer Weise verkleinert oder vergrössert sein; ersteres ist relativ seltener als letzteres. Da die Verkleinerung in der Regel auf einer Atrophie der Pulpa beruht, so ist die verkleinerte Milz zugleich derb, zäh, sehr häufig auch mit verdickter Kapsel versehen. Man findet sie bei alten Leuten und bei solchen Individuen, welche unter allgemeiner Atrophie zu Grunde gegangen sind. Die Vergrösserungen können das normale Mass um das doppelte, das drei- bis vierfache und noch mehr überschreiten. Sie finden sich zunächst im Gegensatze z. B. von Phosphorvergiftung, wobei nie Milzschwellung vorkommt, bei allen acuten Infectionskrankheiten (Ileotyphus, exanthemat. T., Recurrens, Pyämie etc.) als frische weiche Schwellungen mit dünner gespannter Kapsel; ferner als chronischer und festerer Tumor (Fieberkuchen) bei Intermittens, ebenso bei Leukämie und Lymphadenom; nicht unbeträchtliche Vergrösserungen verbunden mit teigiger Consistenz bedingt die Amyloidentartung, geringere, in der Regel derbe Anschwellungen, die Stauung des Blutes bei Leber-, Lungen- und Herzkrankheiten. Als seltenere Ursache für Vergrösserung der Milz sind Geschwülste und Echinococcen zu nennen.

c) Die Gestalt der Milz zeigt zahlreiche, aber im ganzen doch nur unwichtige Abweichungen. Als angeborene Anomalie kommen zahlreichere und tiefere Einschnitte an dem vorderen schon normal gekerbten Rande vor. Am häufigsten wird die Gestalt verändert durch Herderkrankungen (Infarcte, Geschwülste, Echinococcen), welche meist Hervorragungen an der Oberfläche bedingen; andererseits entstehen zuweilen Einziehungen, ja vollständige Abschnürungen einzelner Theile (Lappung) in Folge von Narben, die selbst wieder verschiedene Ursachen (verheilte Infarcte, Syphilis, Traumen) haben können.

d) Die Farbe der Oberfläche ist zum grössten Theile abhängig von der Dicke der Kapsel; je dicker diese, desto weniger scheint das Parenchym durch, desto weisser oder grauer die Färbung. Bei dünner Kapsel lässt die Farbe des durchscheinenden Parenchyms einen Schluss auf seinen Blutgehalt zu. Wichtiger als die Färbung der Oberfläche im ganzen sind besondere Färbungen einzelner Herde, die über den Charakter derselben oft schon Aufschluss geben können. Die hämorrhagischen Infarcte z. B. erscheinen, wenn sie noch frisch sind, als dunkelblauschwarze Herde, wenn sie älter

werden (sog. Fibrinkeile) nimmt das Centrum eine immer mehr gelbliche Färbung an, während an der Peripherie sich ein schmaler dunkelrother Hof präsentirt, ein Bild, welches auch die anämischen Infarcte darbieten.

e) Die Consistenz der Milz ist grösstem Wechsel unterworfen; sie hängt einmal ab von dem Zustande des Parenchyms, zweitens aber von demjenigen der Kapsel. Ist diese prall gespannt (acute Schwellungen), so wird die Consistenz eine festere sein, als wenn die Kapsel schlaff ist, z. B. bei Abschwellung vorher vergrösserter Milzen; auch die Dicke der Kapsel wird oft von grossem Einflusse auf die Consistenz des Organes sein. Andererseits bedingt der Zustand des Parenchyms Verschiedenheiten der Consistenz im ganzen in der Weise, dass alte chronische Schwellungen (Intermittens, Stauungsmilz) fester sind, acute (Typhus etc.) dagegen weicher.

2. Untersuchung der Milzkapsel.

Wenn ich nun zur Betrachtung der Einzelheiten übergehe, so ist die Kapsel anlangend zu bemerken, dass dieselbe glatt, dünn und durchscheinend sein soll. Es sind jedoch Verdickungen derselben ein sehr häufiger Befund und zwar sowohl partielle wie allgemeine (Perisplenitis chronica fibrosa). Dieselben können einen beträchtlichen Grad erreichen (mehrere Millimeter) und sind dann oft mit einer sehr starken Sklerose des Gewebes verbunden, so dass knorpelharte, homogene, weissliche Massen gebildet werden (Perisplenitis cartilaginea), die allerdings in der Regel nur einen Theil des Organes bedecken. Durch Verkalkung solcher verdickter Stellen entstehen förmliche Kalkplatten. Sehr häufig sind Verdickungen geringeren Grades, die in Form von Knötchen oder netzförmigen Zügen auftreten. Die Unregelmässigkeit der Knötchen und ihr, auch bei den kleinsten, trübes graues Aussehen lässt sie von Tuberkeln, die hier wie an allen serösen Häuten ebenfalls vorkommen, unschwer unterscheiden. Zuweilen finden sich statt der Knötchen kleine zottige Wucherungen, die sich manchmal auf früher bestandene und zerrissene Adhäsionen zurückführen lassen. Solche Adhäsionen in grösserer oder geringerer Ausdehnung (Perisplenitis chronica adhaesiva), bald in Form kurzer derber Verwachsungen, bald in Form langer dünner Bindegewebs[illegible]

kommen, wie schon früher erwähnt, besonders mit dem Zwerchfell häufiger vor. An die fibröse Perisplenitis schliesst sich gern eine fibröse Splenitis der obersten Milzschichten an, welche sich in einer nach innen zu abnehmenden Verdickung der Trabekel zeigt. Eiterige Entzündungen (Perisplenitis purulenta) finden sich hier wie am übrigen Bauchfell bald als Theilerscheinung allgemeiner Peritonitis, bald local, durch Milzaffectionen hervorgerufen. Besondere Veränderungen der Kapsel über Herderkrankungen der Milz z. B. Erweichung und Necrose über erweichten Infarcten oder Abscessen, welche meist an der trüben gelblichen Färbung zu erkennen sind, bedürfen keiner weiteren Besprechung; sie geben zuweilen Veranlassung zu Rupturen, die jedoch auch ohne Kapselveränderungen durch Traumen oder seltener durch übermässige acute Schwellungen entstehen können.

b. Innere Untersuchung.

Die Untersuchung des Milzparenchyms geschieht auf einem grossen in der Längsrichtung geführten und bis zum Hilus fortgesetzten Hauptschnitte, zu dem nöthigenfalls noch beliebig viele kleine hinzukommen können.

1. Allgemeine Verhältnisse.

Hier ist von der grössten Wichtigkeit der Blutgehalt, welcher von den Gerichtsärzten stets beschrieben werden muss. Derselbe wird einmal bestimmt aus der Menge des auf der Schnittfläche aus den grösseren Gefässen austretenden Blutes, dann aus der Farbe des Parenchyms, welche ja in der Milz wegen der eigenthümlichen Kreislaufsverhältnisse mehr wie bei jedem anderen Organe von der Blutmenge abhängig ist. Die normale Färbung der Milz ist ein dunkeles Roth, bei Kindern dunkeler und mehr bläulich als bei Erwachsenen. Von da kommen nun alle möglichen Variationen in aufsteigender wie absteigender Richtung vor: vom hellen Grauroth und Hellbräunlichroth bis Schwarzroth.

Neben den von der Blutmenge abhängigen Färbungen finden sich auch solche, welche durch besondere Farbstoffe hervorgebracht werden. Dahin gehören die bräunlichen Töne, welche durch Hämatoidin, die gelblichen, welche durch Icterus (Bilirubin bei Neuge-

borenen) und endlich die schieferigen, welche durch eine schwarze Modification des Blutfarbstoffes (Melanin) oder durch Kohle erzeugt werden. Endlich kann durch gewisse pathologische Veränderungen, so besonders durch die Hyperplasie des faserigen Grundgewebes bei chronischen Schwellungen (Intermittens, Leukämie) eine fast graue Farbe bedingt sein.

Bei der Berurtheilung der Veränderungen des Parenchyms hat man stets seine 3 Bestandtheile, die Pulpa, die Follikel und die Septa (Trabekel) auseinanderzuhalten, weil alle für sich besondere Veränderungen darbieten können. Es gibt an allen Dreien Vergrösserungen, eine pulpöse Hyperplasie, eine folliculäre und eine bindegewebige, die natürlich sich gegenseitig nicht ausschliessen, sondern mit einander vereinigt vorkommen können. Die Follikel sind in der Regel mohnkorn- bis höchstens stecknadelkopfgross, die Trabekel, da wo sie von der Kapsel oder den grösseren Gefässen ausgehen etwas dicker, grösstentheils aber soeben als feine graue Linien zu sehen. Eine allgemeine Hyperplasie des Balkenwerkes ist vorzugsweise bei Stauungszuständen zu beobachten, eine partielle der oberflächlichen Lagen bei chronischer Perisplenitis. Die Follikel zeigen sowohl an Grösse wie an Zahl viele individuelle Verschiedenheiten und stimmen in ihren Vergrösserungen oft mit anderen lymphoiden Apparaten überein. Bei den acuten Schwellungen der Pulpa ist die Schnittfläche nicht glatt, sondern die Pulpa quillt überall hervor und legt sich über die Follikel und Septa herüber, so dass diese mehr oder weniger verdeckt werden. Die Unebenheit der Schnittfläche zeigt aber auch dann noch eine gewisse Regelmässigkeit, indem man einzelne halberbsengrosse Höcker unterscheiden kann, von denen jeder dem Verbreitungsbezirk eines Penicillus arteriarum entspricht. Der wichtigste von den drei Bestandtheilen ist ohne Zweifel die Pulpa, da die hauptsächlichsten der gewöhnlich sogenannten Milztumoren (Hyperplasiae lienis) auf Vergrösserung der Pulpa beruhen. Man hat deshalb auf die Milzpulpa sowohl bei der makroskopischen wie bei der mikroskopischen Untersuchung das Hauptaugenmerk zu richten.

Da es sich bei einer grossen Zahl der Pulpaerkrankungen um locker in ihrem Maschenwerk liegende abnorme Zellen oder sonstige Körper handelt, so hat man bei der mikroskopischen Untersuchung zunächst immer den durch Abstreichen oder durch Zerzupfen eines kleiner

Gewebsstückchens gewonnenen Saft zu berücksichtigen, welchen man mit Kochsalzlösung oder je nach Bedürfniss mit einer anderen Zusatzflüssigkeit zubereitet; auch Deckglastrockenpräparate sind für Zellen- wie für Schizomycetenuntersuchungen mit Vortheil zu verwerthen. Wegen der Weichheit des Milzparenchyms sind Schnitte mit dem Rasir- oder Doppelmesser von dem frischen Organe nur in den seltensten Fällen zu gewinnen, eher schon mit dem Gefriermikrotom, besonders wenn man die Stückchen vorher 1 bis 2 Tage in Müller'sche Flüssigkeit gelegt hatte. Für gewöhnlich wird es sich, besonders des Reichthums des Milzgewebes an rothen Blutkörperchen wegen, empfehlen, eine Härtung mit oft zu wechselnder Müller'scher Flüssigkeit und Nachhärtung in Alkohol vorzunehmen. Nachher können noch die verschiedenen Einbettungsmethoden benutzt werden. Färbung mit Pikrolithioncarmin ist besonders zu empfehlen.

2. Die einzelnen Erkrankungen.

a) Nachdem von den **Missbildungen** bereits die Lage- und Gestaltveränderungen sowie das Vorkommen von Nebenmilzen erwähnt wurde, ist hier nur noch anzuführen, dass die Milz vollständig fehlen kann (Agenesie), ohne dass dadurch erhebliche Störungen bedingt würden.

b) **Circulationsstörungen.** Bei die Oligämie der Milz, welche bei allgemeiner acuter oder chronischer Oligämie nicht fehlt und an der blassen, hellrothen, graurothen Färbung, der Runzelung der Kapsel und dem Hervortreten der Tuberkel erkannt wird, ist besonders zu beachten, dass in der Regel keine auf regenerative Blutbildung hinweisenden Veränderungen in der Pulpa vorhanden sind, sondern nur einzelne kernhaltige rothe Blutkörperchen, welche aus dem Körperblut stammen.

Von Hyperämien ist zunächst die Stauungshyperämie zu nennen, welche sowohl bei allgemeiner Venenblutstauung als auch bei Strömungshindernissen im Pfortaderkreislauf (Lebercirrhose etc.) auftritt. Die Stauungsmilz ist in der Regel etwas vergrössert, hart, Pulpa dunkelschwarzroth, Schnittfläche glatt, Kapsel, Trabekel und Gefässwandungen verdickt (cyanotische Induration). Die Muskulatur der Arterien soll hypertrophisch sein. —

Eine congestive Hyperämie findet man im Anfangsstadium der acuten Milzschwellungen, besonders bei Infectionskrankheiten; dieselbe geht aber so unmittelbar in entzündliche Hyperämie und entzündliche Hyperplasie über, dass sie auch in der Beschreibung nicht davon getrennt werden kann. Siehe unter c).

Embolien mit ihren Folgen werden in der mit Endarterien versehenen Milz häufiger als in irgend einem anderen Organe gefunden. Der Effect der Embolien ist verschieden, je nachdem es sich um einfache oder um infectiöse Emboli handelt. Letztere bewirken die alsbald noch genauer zu erörternden metastatischen Abscesse, jene können sowohl hämorrhagische wie anämische Infarcte erzeugen. Welche von beiden Infarctarten eintritt, das hängt nach Litten davon ab, ob in den infarcirten Theil eine Kapselarterie einmündet oder nicht; im ersteren Falle kann ein hämorrhagischer Infarct entstehen, indem von dieser Collateralarterie zwar Blut in den Theil hinein, aber nicht hinausgetrieben werden kann, so dass dasselbe sich anhäufen muss. Die embolischen Infarcte können eine sehr verschiedene Grösse haben; sie sind bald kaum erbsengross, in der Regel grösser, kirschgross, nussgross, zuweilen nehmen sie die Hälfte der Milz ein. Sie springen an der Oberfläche wie an der Schnittfläche über ihre Umgebung vor, haben im allgemeinen eine keilförmige Gestalt mit nach dem Hilus gerichteter Spitze und eine sehr derbe Consistenz. Die Färbung ist verschieden: die rein anämischen Infarcte sehen opak gelb, lehmartig aus, höchstens dass in der Peripherie ein dunkelrother Saum vorhanden ist, die hämorrhagischen Infarcte haben je nach ihrem Alter eine dunkelschwarzrothe, gelbrothe oder schliesslich auch rein weissgelbe Farbe, indem der vorhandene Blutfarbstoff mehr und mehr verschwindet oder in körniges Pigment sich umwandelt, welches den Infarcten oft eine orangegelbe, rostrothe, meist fleckige Färbung verleiht. Es kommen verschiedene Mischformen der beiden Infarctarten vor. Die weissgelben Infarcte nannte man früher Fibrinkeile; es sind in Wirklichkeit, wie die mikroskopische Untersuchung zeigt, umschriebene Gewebsnecrosen, bei welchen die Kerne ihre Färbbarkeit verlieren, die Zellen sich in schollige Massen umwandeln (Coagulationsnecrose).

Verfettung der Zellen trifft man in der Regel nur in der Peripherie der Herde. Tritt die Infarcirung in einer Amyloidmilz ein,

so kann man in den Infarcten bei Sagomilz die amyloiden Follikel sehr schön noch nachweisen.

In der Umgebung der Infarcte entsteht eine granulirende Entzündung, welche, während die necrotische Masse erweicht und immer mehr resorbirt wird, schliesslich eine schmale, zuweilen kleine Kalkkörnchen enthaltende Narbe bewirkt, an der oft nur die orangegelbe Färbung durch das Hämatoidin noch an die hämorrhagische Natur des abgelaufenen Processes erinnert. An der Stelle der Narbe ist stets eine Vertiefung an der Oberfläche vorhanden. Wenn der Infarct gross ist, hält die Granulationsbildung meistens nicht gleichen Schritt mit der Resorption des Infarctes und man trifft daher an der Stelle des letzteren eine mit einer weichen, gelblichen, gelbröthlichen, bräunlichen Masse gefüllte Höhle.

Bei den Embolien der Arterien entwickeln sich auch Thrombosen in den Venen, welche gelegentlich auch noch bei anderen Affectionen (z. B. entzündlichen Infarcten) vorkommen. Auch Varicen werden gefunden. Aus Thromben in solchen kleinen Varicen können Venensteine (Phlebolithen) hervorgehen: harte, kugelige, weissliche Concremente, welche gerade in der Milz öfters gefunden werden.

Blutungen werden ausser durch Embolien durch Verletzungen und Rupturen des Organes erzeugt; sie können Todesursache sein. Kleine, als dunkelrothe Fleckchen erscheinende Hämorrhagien kommen bei Infectionskrankheiten, hämorrhagischer Diathese verschiedener Art vor.

c) **Entzündungen.** Acute Entzündungen mit Ausgang in Eiterung (Splenitis apostematosa) sind nicht häufig. Sie finden sich secundär bei eiterigen oder jauchigen Entzündungen in der Nachbarschaft, am häufigsten in Folge von maligner Embolie, als metastatische Abscesse. Hämorrhagisch-necrotische Veränderungen sind hierbei mit den eiterigen innig verbunden, der Eiter ist deshalb häufig von schmutzig röthlich-gelber Färbung. Die Herde sind meistens kleiner wie die durch gutartige Emboli erzeugten und bedingen öfters eiterige Peritonitis nach vorgängiger Necrose oder selbst Perforation der Kapsel. In der Regel enthält der Eiter zahlreiche Mikroorganismen. Man vergleiche übrigens das bei den metastatischen Abscessen der Lunge Gesagte.

Ganz ähnliche necrotisch-eiterige Herde können bei gewissen

Infectionskrankheiten entstehen, die Eiterung ist dann aber secundär, die Necrose wahrscheinlich Folge der Splenitis (s. nachher). Selten fanden sich Abscesse von unbekannter Herkunft, welche aber manchmal beträchtliche Grösse erreichten.

Die grösste Bedeutung unter den Milzentzündungen nehmen die productiven in Anspruch. Eine zellig-hyperplastische Splenitis ist die Grundlage der sog. acuten Milztumoren. Die Milzen sind geschwollen, die Kapsel prall gespannt, die Pulpa erscheint auf dem Durchschnitt lebhaft roth, anfänglich dunkler, später etwas heller, sie ist weich, quillt vor, die Follikel, welche nur manchmal ebenfalls vergrössert sind (bes. bei Scharlach, Recurrens), überdeckend. Wenn auch im Beginn der Schwellung, wie aus der dunkelrothen Färbung hervorgeht, eine Anhäufung von Blut (congestive Hyperämie) eine Rolle spielt, so tritt doch bald eine wirkliche Hyperplasie, d. h. eine Vermehrung auch der zelligen Elemente, besonders der frei in der Pulpa liegenden, ein, wie man schon an dem Zellenreichthum des in grosser Menge von der Schnittfläche abschabbaren Pulpasaftes zu erkennen vermag. Es sind neben den farblosen Blutkörperchen vorzugsweise die eigentlichen Pulpazellen (grössere mit einem deutlichen runden Kern versehene Gebilde) vermehrt, von denen viele durch Vermehrung der Kerne zu grossen vielkernigen Zellen (besonders in Typhusmilzen) herangewachsen sind. Gleichfalls oft in sehr reichlicher Menge vorhanden sind auch jene sogenannten blutkörperchenhaltigen Zellen, die ja auch schon in normalen, besonders jugendlichen Milzen in geringer Menge gefunden werden, bei Hyperplasien (besonders Typhus) aber oft in enormen Mengen auftreten. Später, wenn die Affection zurückgeht, wandeln sich dieselben in pigmenthaltige Zellen um. Ein Theil der farblosen Zellen enthält regelmässig mehr oder weniger zahlreiche Fettkörnchen (fettige Degeneration). Man findet dieselben nicht bloss in der Pulpa selbst, sondern zugleich mit abgestossenen und verfetteten Endothelien der cavernösen Milzvenen auch in dem Blut der Hauptmilzvenen.

Die Ursachen der acuten Milzschwellungen sind Verunreinigungen des Blutes, hauptsächlich solche infectiöser Natur. Fast alle acuten Infectionskrankheiten erzeugen auch acute Milzschwellungen, die einen regelmässiger und stärker, die anderen weniger regelmässig, so dass man geradezu aus der Anwesenheit einer

acuten Milzschwellung einen Wahrscheinlichkeitsschluss auf infectiöse Ursache machen kann. Dementsprechend lassen sich gerade in der hyperplastischen Milz bei vielen Infectionskrankheiten grosse Massen von Parasiten (Milzbrandbacillen, Recurrensspirochaeten, septische und variolöse Mikrococcen etc.) nach den bekannten Methoden auffinden. — Ausser den Infectionsstoffen sind es auch noch gewisse Zerfallsproducte der Blutkörperchen, welche z. B. bei Hämoglobinämie eine Milzschwellung bedingen (spodogene Schwellungen, Ponfick, von σποδός, Schlacke).

Bei einer Reihe von Infectionskrankheiten, besonders bei Recurrens, Abdominaltyphus, seltener bei Scharlach, Diphtherie, Pneumonie, findet man zuweilen in den hyperplastischen Milzen auch noch besondere Herderkrankungen, welche in jeder Beziehung mit den früher beschriebenen Infarcten und den bald zu beschreibenden Abscessen übereinstimmen, ohne dass bis jetzt eine embolische Entstehung nachgewiesen wäre. Ich halte wenigstens einen Theil für anämische, durch den entzündlichen Process selbst hervorgerufene Necrosen. Bei ihnen tritt besonders gern eine Erweichung und selbst Perforation ein. Bei Recurrens kommen ausserdem Erweichungen in den durch Verfettung gelblich gefärbten und vergrösserten Follikeln vor (entzündliche Schmelzung, Ponfick).

Als fibröse productive also chronische Splenitis ist die schon erwähnte Narbenbildung bei Infarkten, die Verdickung der Trabekel bei Perisplenitis anzusehen. Sie kommt ausserdem vorzugsweise bei chronischen Infectionskrankheiten vor und bedingt die sogenannten chronischen Milztumoren. Das beste Beispiel liefert die Intermittens, bei welcher die Milz oft eine enorme Vergrösserung (Ochsenmilz) zeigt, dabei eine feste derbe Consistenz und eine heller oder dunkler bräunliche oder schiefrige Färbung besitzt. Die Septa sind verdickt und treten als graue Streifen überall deutlich hervor. Mikroskopisch zeigt sich eine Verdickung und faserige Umwandlung des Reticulums, wodurch die Maschen desselben mehr und mehr verengt werden, so dass die Structur der Pulpa gänzlich zu Grunde geht, da für die freien Pulpazellen und die Blutkörperchen der Platz mehr und mehr verengt wird. Die schwärzliche resp. bräunliche Färbung rührt, wie schon einfache Zupfpräparate zeigen, von Pigment her, welches in Zellen eingeschlossen ist.

Ebenfalls als chronisch entzündlich sind viele leukämischen Milzen anzusehen, welche sich durch ihre Derbheit und rothgraue Farbe auszeichnen. Im Anfangsstadium der Leukämie ist nur eine Hyperplasie der Pulpa vorhanden und zwar eine zellige wie bei den übrigen hyperplastisch-entzündlichen Tumoren; dem entsprechend ist das Parenchym weich, dunkelroth. Erst später kommt eine fibröse Umwandlung des Pulpagewebes zu Stande, die wohl kaum anders denn als entzündliche aufgefasst werden kann. In vielen, wenn auch nicht in allen Fällen, gesellt sich zu der Hyperplasie der Pulpa eine ebensolche der Follikel, welche Hirsekorn-, Erbsengrösse und mehr erreichen können, meistens eine länglich-ovale, öfters kartenherzförmige Gestalt und eine opake, weissliche Färbung besitzen. Die Pulpa zeigt in den älteren Fällen häufig eine bräunliche Färbung, welche von der Bildung von Pigmentkörnchen herrührt. Niemals wird in den leukämischen Milzen eine grosse Menge von farblosen, octaedrischen Krystallen vermisst, deren chemische Zusammensetzung noch nicht genau bekannt ist. Im Milzvenenblute ist eine sehr grosse Menge von farblosen Blutkörperchen vorhanden, von denen viele den Charakter der Milzpulpazellen an sich tragen.

Ganz ähnliche Veränderungen wie bei der Leukämie finden sich auch noch bei einer anderen Affektion, welche man als Pseudoleukämie, weil die Leukocytose wenn auch nicht die Anämie fehlt, oder als Adenie, malignes Lymphom, Lymphosarcom, malignes Lymphadenom bezeichnet hat. Die Milz verändert sich sowohl primär wie secundär, nachdem zuerst Lymphdrüsen, besonders am Halse eine lymphadenomatöse Hyperplasie erlitten haben. Bald ist mehr die Pulpa verändert (Splenadenom), bald mehr die Follikel (Lymphadenom), welche selbst bis zu Kirschen- und Wallnussgrösse anschwellen können. Die vergrösserten Follikel haben bald weichere bald härtere Consistenz, in letzterem Falle findet man sie aus Spindelzellen und faserigem Gewebe zusammengesetzt. Aehnlich sind die Veränderungen in der Pulpa. Die grossen Follikelknoten zeigen zuweilen im Centrum gelbliche von Verfettung herrührende Färbung.

Auch die Syphilis bewirkt zuweilen fibröse interstitielle Splenitis (Cirrhose) daneben aber auch gelegentlich gummöse Neubildungen, welche also schon in das Gebiet der

d) **specifischen Entzündungen** gehören. Sie sind wie in anderen Organen meist mit fibröser Entzündung verbunden, indem in Schwielen die gummösen, gelben Massen liegen.

Viel häufiger sind dagegen die tuberculösen Veränderungen. Primäre Tuberculose ist, wenn sie überhaupt vorkommt, jedenfalls höchst selten, wohingegen secundäre Tuberkeleruptionen in der Milz zu den häufigsten Erscheinungen secundärer Tuberkelbildung überhaupt gehören. Man kann 2 Formen der Tuberculose unterscheiden; bei der einen, der häufigsten, treten die Tuberkel ganz disseminirt auf und zeichnen sich durch ihre Kleinheit aus; die allerwenigsten erreichen miliare Grösse und nur an diesen sieht man auch centrale Trübung und gelbliche Färbung als Zeichen der beginnenden Verkäsung. Die meisten Tuberkel sind ganz klein, dafür aber auch oft zu Tausenden auf einer Schnittfläche vorhanden und grau durchscheinend. Bei geringerer Zahl von Tuberkeln ist ihre Unterscheidung von den Follikeln der Milz nicht immer leicht. Der Tuberkel ist etwas Fremdes, gleichsam Eingelagertes und deshalb nicht so innig mit der Umgebung verbunden: er springt in Folge dessen kugelig auf der Schnittfläche vor und ist leicht als Ganzes herauszuheben, während die Follikel im Niveau der Schnittfläche liegen und beim Versuche sie auszulösen zerfallen, gleichsam zerfliessen (daher die alte Bezeichnung Bläschen). Bei der mikroskopischen Untersuchung findet man in dem Follikel immer ein grösseres arterielles Gefäss, in den Tuberkeln nicht. Die Tuberkel können überall in der Milz sich bilden, in Follikeln, in der Pulpa, in Trabekeln; sie enthalten häufig ungemein grosse und zahlreiche epithelioide und Riesenzellen, auch Bacillen fehlen nicht.

Die zweite Form findet sich vorzugsweise bei jugendlichen Individuen (scrofulösen Kindern) und zeichnet sich durch die Grösse der oft deutlich als Conglomerate erkennbaren Knoten aus, welche stets mehr oder weniger verkäst sind. Schon durch die Kapsel sieht man hierbei einzelne hirsekorn- bis erbsengrosse (und selbst noch grössere) gelbe, deutlich aus kleineren Knötchen zusammengesetzte Knoten durchschimmern, die auf dem Durchschnitte sich durch das ganze Parenchym zerstreut erweisen, aber viel weniger zahlreich sind als jene feinsten Knötchen der ersten Form. Gerade bei diesen Knötchen sieht man, sowohl wenn sie unter der Kapsel liegen (hier allerdings besonders deutlich), als auch im Innern

des Parenchyms schmale hellrothe Höfe, die von hyperämischen Blutgefässen gebildet werden (collaterale Hyperämie). Der mikroskopische Befund ist ähnlich wie bei den vorigen, nur manchmal ist mehr eine käsige Splenitis als eine eigentliche Tuberkelbildung vorhanden.

e) **Geschwülste.** Nachdem die leukämischen und besonders die malignen aleukämischen Lymph- und Splenadenombildungen, welche von vielen zu den Geschwülsten gezählt werden, bereits besprochen sind, bleiben nur noch wenige zu erwähnen. Zunächst Hyperplasien in Knotenform, sehr selten, welche man als Splenadenoma nodosum bezeichnen könnte. Fibrome, Sarcome kommen selten primär, letztere schon häufiger secundär vor; Carcinome nur secundär. Sonst sind gelegentlich Angiome und Dermoide beobachtet worden; auch andere Cysten, zum Theil aus abgeschnürten Varicen, kommen vor.

f) Unter den **regressiven Ernährungsstörungen** ist zunächst die Atrophie zu erwähnen. Sie kann alle Theile betreffen, doch ist in der Regel diejenige der Pulpa am häufigsten und grössten. Häufig treten durch diese Pulpaatrophie die Septa deutlicher und stärker hervor, als dies bei normalen Milzen der Fall ist und man könnte dann leicht geneigt sein, eine Hyperplasie derselben anzunehmen, die freilich auch neben einer Atrophie der Pulpa und Follikel vorkommt. Die atrophische Pulpa hat häufig ein braunrothes, oft rostfarbenes Aussehen und enthält oft braunrothe Pigmentkörnchen in Zellen eingeschlossen.

Die wichtigste unter allen regressiven Ernährungsstörungen der Milz ist die amyloide Degeneration, welche zu den ersten Erscheinungen der Amyloidcachexie gehört. Dieselbe tritt in zwei charakteristischen Formen auf, die sich makroskopisch leicht von einander unterscheiden lassen. Beiden Formen gemeinsam ist eine Vergrösserung des Organes von wechselnder Stärke und eine ganz eigenthümliche Veränderung der Consistenz. Die amyloiden Milzen sind derb und dabei unelastisch, so dass jeder Fingerdruck in seiner ganzen Stärke bestehen bleibt. Die Consistenzveränderung tritt bei der gleich zu erwähnenden zweiten Form stärker hervor, als bei der ersten. Diese am leichtesten zu erkennende Form ist die amyloide Degeneration der Follikel, welche mit oder ohne die gleiche Veränderung an den Arterien vorhanden sein kann. Auf

den Durchschnitten der Milz erscheinen dieselben als vergrösserte (bis über hirsekorngrosse) über die Umgebung mehr oder weniger vorspringende, glasig durchscheinende Körner, so dass sie die grösste Aehnlichkeit mit gekochtem Sago darbieten, weshalb diese Form als Sagomilz bezeichnet wird. Zuweilen sieht man inmitten dieser Masse einen kleinen grauen Punkt, welcher der Stelle des den Follikel tragenden Gefässes entspricht; um den Follikel ist nicht selten ein schmaler rother Hof (collaterale Hyperämie) zu bemerken. Die amyloiden Follikel bleiben erkennbar, auch wenn eine embolische Necrose in dem Theil entsteht.

Zur weiteren Constatirung der amyloiden Umwandlung dient die Reaction mit Jod. Während alle Eiweisskörper eine je nach der Stärke der Einwirkung dunklere oder hellere gelbe Färbung annehmen, wird die Amyloidmasse dunkelmahagoniroth, oft fast braun und hebt sich dadurch leicht von der Umgebung ab, besonders wenn man diese durch aufgegossene Essigsäure noch etwas durchsichtiger gemacht hat. Bei sehr geringer Veränderung muss man die mikroskopische Untersuchung zu Hülfe nehmen, die sich in der Regel ganz genügend an frischen mit dem Doppelmesser angefertigten Schnitten vornehmen lässt. Bei diesen ist die Amyloidmasse durch Jod weinroth gefärbt, die anderen Theile hellgelb. Ein vorzügliches Reagens ist das Methyl- oder Gentianaviolett, welches schon in dünner Lösung die nicht amyloiden Zellen (resp. Zellkerne) schön blau, die amyloiden Massen aber hellrosaroth färbt. Diese Farbe erhält sich beim Aufbewahren in Kali acceticum sehr gut, während die Jodfarbe sehr bald verschwindet. Die Untersuchung ergibt, dass wesentlich die Capillaren und das Reticulum der Follikel der Degeneration unterliegen; letzteres zeigt unregelmässig varicös verdickte Balken.

Die zweite Form ist in ihren Anfängen sehr schwer zu erkennen und selbst die Reactionen geben bei der makroskopischen Untersuchung nicht immer die genügende Auskunft. Es handelt sich bei ihr nämlich um eine amyloide Degeneration der Pulpa, welche bei vorgeschrittenen Fällen sich durch ihre glatte, mattglänzende Schnittfläche, ihre unelastische derbe Consistenz, ihre röthlichgraue Farbe und eigenthümlich durchscheinende Beschaffenheit auszeichnet. Nach Rokitansky heisst diese Form Speckmilz; Virchow nennt sie Schinkenmilz.

Die einfache Jodreaction lässt bei schwächerer Veränderung sehr häufig im Stiche und auch der Zusatz von Schwefelsäure, durch welche die jodgefärbten Amyloidmassen blau werden, gibt nur bei grosser Uebung und auch dann noch selten deutliche makroskopische Bilder. Man muss dann schon die mikroskopische Untersuchung zu Hülfe nehmen, welche bei dieser Form durch die vermehrte Consistenz der Pulpa erleichtert ist. An frischen, mit Anilinviolett gefärbten Schnitten wird man schnelle Auskunft über die Ausdehnung der Veränderung erhalten und zugleich erkennen, dass vorzugsweise die Wandungen der Pulpagefässe amyloid entartet sind. Eine genauere Untersuchung zeigt, dass auch das Reticulum der Pulpastränge sich an der Veränderung betheiligt, während die Pulpazellen wie die Follikelzellen frei zu bleiben scheinen.

Die beiden genannten Formen der Amyloiddegeneration können auch combinirt sein (allgemeine Amyloiddegeneration).

Als Pigmentdegeneration kann man diejenige Pigmentirung der Milz durch gelbes, gelbbraunes, schwarzbraunes Pigment bezeichnen, wobei dasselbe in der Milz selbst aus rothen Blutkörperchen gebildet wurde. Dies kommt vor bei hämorrhagischen Infarcten, nach acuten und bei chronischen Milzschwellungen (Intermittens, Leukämie, Syphilis). Es kann aber Pigment auch aus dem Blute abgelagert werden.

g) **Fremdkörper, Parasiten.** Experimentell ist sicher festgestellt, dass im Blut suspendirte kleine körperliche Elemente vorzugsweise in der Milz (auch in der Leber und dem Knochenmark) abgelagert werden. Danach könnte man das bei Melanämie in der Milz in grosser Menge vorhandene Pigment als aus dem Blute abgelagertes ansehen, entgegen der früheren Annahme, dass es in der Milz entstanden und von da ins Blut gelangt sei. Eine sichere Entscheidung ist noch nicht zu treffen. Aus dem Blute stammt dagegen sicher das Pigment, welches man bei Icterus und Hämoglobinämie in der Milz findet; dasselbe ist meistens diffus verbreitet, nur bei Icterus neonatorum finden sich überall dieselben Krystalle wie im Blute. Schon makroskopisch erkennt man hierbei eine gelblichrothe oder -braune, wie bei Methämoglobinämie eine chocoladenbraune, bei Melanämie eine schwärzliche Färbung. Nach Weigert ist Ablagerung von aus den Athmungsorganen stammenden Kohlenstäubchen die Ursache für die punktförmigen oder streifenförmigen schwärz-

lichen Pigmentirungen, welche man, wie lange bekannt, gar nicht so selten in den Milzen alter Leute findet. Die schwarzen Pigmentkörnchen liegen besonders in den Scheiden der kleinen Arterien, sowie um die Follikel herum.

Die den Schizomyceten angehörigen Parasiten der Milz wurden schon erwähnt; von grösseren thierischen Parasiten kommen selten Cysticerken, etwas häufiger Echinococcen vor, bald isolirt, bald zu mehreren. Die einzelnen Blasen können Faustgrösse und mehr erreichen, so dass oft nur kleine Reste von Milzparenchym übrig bleiben.

4. Untersuchung der Nieren und Nebennieren.

Von den Nieren und Nebennieren nimmt man erst die linke, dann die rechte zur Untersuchung heraus. Links wird zuerst die Flexura lienalis coli, soweit sie über der Niere liegt, abgetrennt, dann zieht man den Fundus des Magens sowie den Schwanz des Pancreas nach vorn, so dass man die Nebenniere in ihrer ganzen Grösse erblicken kann. Nachdem diese von vorn und oben umschnitten worden ist, führt man längs des äusseren convexen Randes der Niere einen langen Schnitt, macht sie mit der linken Hand von dem umgebenden Bindegewebe los, hebt sie kräftig in die Höhe und schneidet sie von unten her mit der Nebenniere zusammen heraus. Rechts liegt die Nebenniere fest an der unteren Fläche der Leber, weshalb sie erst nach Aufklappen derselben abpräparirt werden kann, und dicht neben der Vena cava inf., die sorgfältig vor Verletzung bewahrt werden soll. Sonst ist die Methode wie links, nur dass man das Abschneiden am besten oben beginnt. In allen Fällen, wo man Veränderungen der ableitenden Harnwege erwartet, die zu Hydronephrose hätten führen können, ebenso wie in allen Fällen, wo man über die Krankheit gänzlich im Unklaren ist, muss man vor dem Herausschneiden der Nieren die Ureteren auf ihre Grösse untersuchen, um eventuell die Niere mit Ureteren und Harnblase zusammen herausnehmen und den Ort sowie die Art der Verstopfung genau feststellen zu können. Den linken Ureter kann man leicht ohne weitere Präparation verfolgen; um zu dem rechten zu gelangen, muss man das Peritoneum da, wo es sich von der hinteren Bauchwand nach dem

Coecum und Colon ascendens umschlägt, durch einen Längsschnitt trennen, wobei man durch kräftiges Anziehen des Darmes Verletzungen der darunter liegenden Theile verhindert. Für gewöhnlich braucht von dem Ureter nur der obere Theil mit entfernt zu werden.

Die angegebene Sectionsmethode kann natürlich nur dann angewandt werden, wenn nicht Lageveränderungen der Nieren vorhanden sind, welche, wie wohl zu merken ist, nicht auch solche der Nebennieren bedingen. Dieselben sind entweder erworbene, dann ist die Niere nicht fixirt, ihre normal entspringenden Gefässe sind oft sehr verlängert, wodurch ihr freiere Beweglichkeit gestattet ist (Wanderniere, ren mobilis, am häufigsten rechts), oder sie sind angeboren, dann liegt die Niere fixirt an einem falschen Orte, oft am Eingange zum kleinen Becken (Dystopie). In den letzteren Fällen sind im Gegensatze zu den ersteren die Ursprünge der Nierengefässe ihrer Lage entsprechend verändert, sehr häufig statt je eines, mehrere Gefässe vorhanden. Zu den angeborenen Lageveränderungen gehört auch die mit der angeborenen Verwachsung der beiden Nieren zu einer einzigen (Hufeisenniere) stets verbundene Dislocation nach unten.

a. Untersuchung der Nebennieren.

Nachdem man zuerst die Nebennieren von aussen in Bezug auf ihre Grösse, Gestalt etc. untersucht, auch die Zustände des umgebenden Binde- und Fettgewebes beachtet hat, macht man, während das Organ platt auf dem Holzteller aufliegt, einen Durchschnitt in der grössten Längenausdehnung, mitten über die platte Fläche.

Die Nebennieren, neben welchen gelegentlich noch wieder kleine Nebennebennieren (accessorische Nn.) gefunden werden, sind bei Kindern weniger absolut als relativ sehr bedeutend grösser als bei Erwachsenen; ihr Gewicht verhält sich bei Neugeborenen zu demjenigen der Niere wie 1 : 3, beim Erwachsenen wie 1 : 28. Das absolute Gewicht schwankt zwischen 4,8 und 7,3. Sie haben eine platte, auf dem Querschnitt oft dreistrahlige, aber grossem Wechsel unterworfene Gestalt; die äussere Schicht, Rindensubstanz, ist bei Erwachsenen hellgelb, bei Kindern grauroth gefärbt, die innere, Marksubstanz, grau und die schmale dazwischen liegende inter-

mediäre Substanz braun; die Consistenz ist derb. Die intermediäre Substanz erweicht nach dem Tode sehr schnell, wodurch bei der Herausnahme leicht der Anschein entsteht, als enthalte die Drüse eine Höhle, woher der alte Name Capsula atrabiliaria stammt. Die Rindensubstanz verliert bei allen auszehrenden Krankheiten mit dem Fettgehalte ihre gelbe Farbe, sie wird grau, ist abgemagert. Die Abmagerung geschieht ungleichmässig, so dass zunächst noch kleine fetthaltige, also gelbe Stellen übrig sind, welche leicht für pathologische Gebilde genommen werden können.

Bei ausgebreiteter Amyloidentartung leidet auch die Nebenniere mit; sie ist grösser, von sehr derber Consistenz, auf Jodzusatz entsteht eine braune Färbung. Die Amyloidentartung sitzt wesentlich in der Rindensubstanz. Acute entzündliche Processe kommen selten vor; sie sind bald eiterig, bald hämorrhagisch; die Hämorrhagien können beträchtliche Grösse erreichen. In der Nebenniere kommen in ähnlicher Weise wie in der Thyreoidea bald partielle, knotige, bald über die ganze Drüse sich erstreckende hyperplastische Bildungen vor, die Virchow daher auch mit dem Namen der Strumen (Struma suprarenalis) belegt hat. Sie entstehen lediglich aus der Rindenschicht durch eine Wucherung des Drüsengewebes und zeigen deshalb auch meist dieselbe hellgelbe Färbung und also auch dieselbe Verfettung der Zellen wie jene. Es kommen zuweilen kleine Cystchen in denselben vor. — Ein anderer hyperplastischer Tumor geht aus der Marksubstanz hervor, hat meist mehrere Lappen und dieselbe graue Farbe wie jene; Virchow leitet ihre Entstehung von der bindegewebigen Grundsubstanz der (nervösen?) Marksubstanz ab und nennt sie deshalb Gliome.

Am meisten Interesse gewähren die käsigen Degenerationen der Nebennieren, welche meistens neben ähnlichen Erkrankungen anderer Organe, aber auch für sich allein vorkommen und bald nur eine, bald beide Drüsen betreffen. Man findet bald kleinere umschriebene käsige Knoten, bald eine gleichmässige käsige Umwandlung der Drüse, oft mit beträchtlicher Vergrösserung verbunden. Die käsigen Massen sind häufiger homogen, derb, zäh, seltener weich, bröckelig oder selbst eiterartig. Häufig liegen sie in fibröse Massen eingeschlossen, zuweilen tritt Verkalkung ein. Ihre Entstehung lässt sich bald auf wirkliche Tuberkelbildung zurückführen, indem man am Rande und in der Nähe der käsigen Massen

noch isolirte Knötchen beobachtet, bald ist ihre tuberkulöse Natur nicht mehr mit Sicherheit nachzuweisen. Nach Virchow's Meinung sind jedoch auch die letzteren aus echten Tuberkeln hervorgegangen. Ueber die Aetiologie wird die Bacillensuche Aufschluss geben können. In der Umgebung der so veränderten Drüsen finden sich oft Zeichen chronischer Entzündung (fibröse Verdickung des Bindegewebes). Diese erstrecken sich oft weit nach der Wirbelsäule hin, bis zum Ganglion coeliacum sympathici.

Gummöse Bildungen kommen in seltenen Fällen vor, ebenfalls ziemlich selten Sarcome, häufiger Carcinome. Letztere bald primär, meistens secundär (von Leber, Geschlechtsorganen, Magen etc. aus); sie können einseitig oder doppelseitig vorkommen.

Es ist bei Erwähnung gewisser brauner Färbungen der Haut schon auf den Zusammenhang zwischen diesen und den Degenerationen der Nebenniere hingewiesen (Morbus Addisonii), aber auch schon der mangelnden Constanz Erwähnung gethan worden. Am inconstantesten ist das Verhalten bei den carcinomatösen Degenerationen, am häufigsten ist noch ein Zusammenhang zwischen käsigen Degenerationen und Bronzed skin beobachtet. Allein auch hier ist keine absolute Constanz, denn es gibt käsige Degenerationen ohne Hautverfärbung und umgekehrt Hautverfärbung in ganz ähnlicher Weise wie bei Addison's Krankheit ohne käsige Degeneration, ja überhaupt ohne Veränderung der Nebenniere. Man hat deshalb die Ursache für die Hautfärbung mehr in Veränderungen der benachbarten sympathischen Nerven (Plexus solaris, Ganglion coeliacum) gesucht, weshalb man stets eine genaue Untersuchung der Nerven selbst sowie des sie umgebenden Bindegewebes vornehmen muss.

b. Untersuchung der Nieren.

An der Niere werden zuerst ihre beiden Kapseln (Fettkapsel und fibröse oder eigentliche Nierenkapsel), nachdem sie untersucht und durch einen seichten an dem convexen Rande der Niere geführten Schnitt durchtrennt wurden, abgezogen, dann wird das Organ von aussen betrachtet und endlich in dem Eröffnungsschnitte der Kapsel, welcher in das Parenchym etwas eindringen darf, in seiner Hauptdurchschnittsebene bis zum Becken durchschnitten, worauf man sowohl das Parenchym als die Kelche, das Becken

und den Ureter untersucht. Bei dem Schnitte durch die Niere fasst man dieselbe so in die linke Hand, dass die nach dem Hilus zurückgeschlagenen Kapseln mit diesem in die Gabel zwischen Daumen und die übrigen Finger zu liegen kommen. Nun durchschneidet man erst im Längsdurchmesser den mittleren Theil, dann, nachdem man die Niere um ihren Dickendurchmesser um 90° gedreht hat, im Breitendurchmesser erst das eine und endlich in ähnlicher Weise auch das andere Ende bis zum Hilus hin.

1. Untersuchung der Nierenkapseln.

Das Fettgewebe der äusseren Kapsel nimmt an den allgemeinen Veränderungen des Fettgewebes im Körper Theil und erleidet besonders auch eine schleimige Atrophie (s. beim Herzen). Bei fettleibigen Personen ist es sehr dick und kann dann leicht Täuschungen über die Grösse der Niere hervorrufen. Dies ist noch leichter möglich in den Fällen von localer Hyperplasie des Fettgewebes um die Niere, wie sie z. B. häufig gleichsam als Compensation bei Atrophie der Nieren auftritt. Die fibröse Kapsel ist gewöhnlich dünn und durchscheinend und leicht von der Oberfläche der Niere abzuziehen; sie besteht aus zwei Blättern, die sich zuweilen von einander trennen, so dass das innere auf der Niere sitzen bleibt. Bei chronischen Entzündungen der Niere verdickt sich diese Kapsel und wird zugleich adhärent, so dass beim Abziehen kleine Theile des Nierenparenchyms daran haften bleiben. Dieselbe Verdickung kann auch durch chronisch entzündliche Processe, welche in dem Gewebe um die Niere herum ablaufen (Perinephritis chron. fibrosa) erzeugt werden. Eine eiterige Entzündung um die Niere (Perinephritis apostematosa) kann sowohl von der Niere aus (durch Durchbruch von Abscessen etc.) als auch von benachbarten Organen aus (Psoasabscess, Caries der Wirbelsäule etc.) erzeugt werden.

Sowohl zwischen den beiden Blättern der fibrösen Kapsel, als auch zwischen Kapsel und Niere findet sich ab und zu eine versprengte Nebenniere, die man, wenn sie grösser ist, leicht an ihren Schichten als solche erkennen kann; kleinere sind, besonders wenn sie mehr im Parenchym liegen, leicht mit Lipomen zu verwechseln; nach Grawitz können Sarcome daraus hervorgehen.

2. Aeussere Untersuchung des Nierenparenchyms.

a. Allgemeine Verhältnisse.

1. Die Grösse der Niere beträgt normal 11—12 Ctm. in der Länge, 5—6 Ctm. in der Breite und 3—4 Ctm. in der Dicke, das Volumen im Mittel 135 Ccm., das Gewicht einer Niere im Mittel 150 Grm. (die linke ist stets 5—7 Grm. schwerer), dasjenige beider zusammen (nach Entfernung der Kapsel und des Hilusbindegewebes) bei Neugeborenen 23, Ende des 1. Jahres 62, bei Erwachsenen 320 bei Männern, 293 bei Frauen; dasselbe verhält sich zum Körpergewicht wie 1 : 200 (nach Henle 240); das Herzgewicht verhält sich zum Gewicht beider Nieren zwischen dem 20. und 35. Jahre nach Thoma im Mittel wie 1 : 1,1.

Eine Vergrösserung trifft man bei der acuten parenchymatösen und interstitiellen, besonders apostematösen sowie der Pyelo-Nephritis, bei Geschwulstbildungen, in geringem Grade bei Stauungshyperämien und endlich, wenigstens wenn man die Nieren im ganzen betrachtet, bei Hydronephrose. Sehr bemerkenswerth sind die vicariirenden, ohne weitere pathologischen Veränderungen einhergehenden Vergrösserungen einer Niere bei Atrophie der anderen.

Eine Verkleinerung der Niere kann sowohl durch entzündliche wie durch nicht entzündliche Atrophie bedingt werden; eine entzündliche Atrophie kann durch verschiedene Entzündungsformen herbeigeführt werden. Die Schrumpfung der Niere kann so beträchtlich werden, dass ihre Grösse nur noch die Hälfte und selbst noch weniger der normalen beträgt. Meistens ist dabei die Oberfläche nicht glatt (Atrophia glabra), sondern mehr oder weniger höckerig (Atr. granularis), wobei also die Verkleinerung ungleichmässig ist. Sind nur einzelne kleine Abschnitte des Parenchyms atrophisch, so bilden dieselben narbenartige, meist dunkler, als die Umgebung gefärbte Vertiefungen. Zur Beurtheilung der Atrophie ist es wichtig zu wissen, dass in normalen Nieren die Malpighischen Knäuel niemals dicht unter der Kapsel liegen, sondern immer durch eine gewisse Menge gewundener Kanäle von dieser getrennt bleiben, so dass man aus dem Befunde oberflächlich gelegener Glomeruli mit Sicherheit auf Atrophie schliessen kann.

2. Die Gestalt der Niere erleidet sowohl durch die Ver-

grösserungen wie durch die Atrophien, besonders die partiellen, sowie durch alle Herderkrankungen, mannigfache leicht erklärliche Veränderungen. Als einen Rest fötaler Bildung findet man häufig einzelne Abschnitte der Niere durch flachere oder tiefere Furchen umgrenzt: die fötalen Renculi, welche bei Neugeborenen sämmtlich noch durch tiefe Furchen von einander getrennt sind. Eine eigenthümliche Gestaltveränderung zeigen in der Regel die angeboren dislocirten Nieren, indem sie in der Richtung vom Hilus zur convexen Oberfläche abgeplattet sind und der Hilus also in die Mitte der einen Flachseite (meist nach oben) zu liegen kommt. Die Hufeisenniere wird später genauer geschildert werden.

3. Die Farbe der Nierenoberfläche hängt vom Blutgehalte besonders auch der Venensterne (Stellulae Verheinii), sowie von dem Zustande des Parenchyms, besonders der Epithelien der gewundenen Harnkanälchen, ab. Die gewöhnliche Farbe ist ein Graubräunlichroth, welches bei den so häufigen parenchymatösen Veränderungen in ein trübes Weissgrau und endlich Gelbgrau, ja Hellgelb übergehen kann. Eine eigenthümliche bald mehr gelbe, bald grüne oder schwärzliche, oft aber in diesen verschiedenen Nüancen fleckige Farbe wird durch chronischen Icterus erzeugt. Partielle Farbenveränderungen werden durch alle Herderkrankungen, Hämorrhagien, Infarcte, Abscesse, Tuberkel, Geschwülste hervorgebracht. Die Oberfläche der rechten Niere zeigt öfters partielle postmortale gallige Färbung, die der linken ebensolche grünlich-schiefrige Verwesungsfarbe (durch den angelagerten Darm).

4. Die Consistenz der Niere ist für gewöhnlich eine derbe, elastische; sie wird vermehrt bei Stauungen im Gefässsystem (Stauungsniere), bei allen Atrophien, den chronisch fibrösen productiven Processen, Amyloiddegeneration etc., vermindert vor allen Dingen bei den parenchymatösen Entzündungen, mögen sie sich im Stadium der trüben Schwellung oder der Verfettung befinden, ebenso bei den granulirenden productiven Entzündungen.

b. Die besonderen Veränderungen.

Ueber viele Herderkrankungen der Niere kann die äussere Betrachtung schon werthvolle Aufschlüsse geben. Es ist vorher schon der Glomeruli, die bei Atrophien an der Oberfläche sichtbar sind, gedacht worden; sehr häufig erscheinen dieselben als

kleine weissliche oder weisslichgelbe Pünktchen, was auf eine Verkalkung derselben schliessen lässt. Nächstdem ist der punktförmigen, über die ganze Oberfläche zerstreuten Hämorrhagien zu gedenken, welche als Ausdruck einer hämorrhagischen Nephritis erscheinen, die bald eine parenchymatös-degenerative, bald eine productive oder eiterige sein kann. Durch die Darmgase, welche am unteren Rande der linken Niere am häufigsten zur Einwirkung gelangen, erhalten die rothen Fleckchen eine schwarze Färbung, die durch ihr, auf eine auch im allgemeinen etwas schiefrig gefärbte Partie beschränktes Auftreten sich als postmortale documentiren, während eine gleichmässige Vertheilung solcher schwärzlicher Flecken über die gesammte Nierenoberfläche auf einen abgelaufenen hämorrhagischen Process schliessen lässt, bei dem das ergossene Blutpigment Umwandlung in dunklere Nüancen erlitten hat.

Sehr characteristische, aber mit den bei der Milz geschilderten im wesentlichen übereinstimmende Veränderungen bewirken die embolischen Infarcte, an welchen meistens der hyperämische Hof um die infarcirten Stellen in höchster Deutlichkeit zu sehen ist.

Die embolischen (metastatischen) Abscesse sind in der Niere, wegen der eigenthümlichen Gefässanordnung in der Regel in beträchtlicher Menge vorhanden, aber nur von geringer Grösse. Die ganze Oberfläche erscheint oft mit stecknadelknopf- bis hanfkorngrossen, etwas vorspringenden, gelben, ebenfalls von rothem Hofe umgebenen und oft von einer dünnen gefässhaltigen Schicht bedeckten Knötchen besät, die an einer oder mehreren Stellen zu kleinen Gruppen zusammenstehen, welche dann als ein grosser rother Fleck erscheinen, indem die kleinen gelben Knötchen zerstreut liegen und noch deutlich als solche zu erkennen sind. Manchmal bilden sich aber auch grössere, nun deutlich als Abscesse erscheinende Herde. Es dürfen übrigens nicht immer diese kleinen Eiterherdchen sofort auf Embolien bezogen werden, da dieselben Veränderungen auch durch die nicht embolische apostematöse interstitielle Nephritis, wie sie sich z. B. zu eiterigen oder diphtherischen Entzündungen der ableitenden Harnwege oft hinzugesellt (Pyelonephritis), erzeugt werden können. Auf dem Durchschnitte ist die Differenzialdiagnose nicht schwer. Von weiteren an der Oberfläche erscheinenden Herderkrankungen sind die Tuberkel zu erwähnen,

welche als in der Regel nicht prominirende, graue, submiliare oder miliare Knötchen erscheinen, gleichfalls häufig zu kleinen Gruppen vereinigt vorkommen und meistens durch ihre derbere Consistenz sich von jenen Abscesschen unterscheiden. Grössere Tuberkelknoten sind an der Oberfläche der Niere sehr selten.

Auch alle anderen an der Niere vorkommenden Geschwülste können natürlich unter Umständen schon an der Oberfläche zur Erscheinung kommen, es lassen sich darüber aber keine allgemeinen Angaben machen; dagegen ist noch einer besonderen Form von Geschwulstbildung zu gedenken, nämlich der Cysten, die jedenfalls von allen die häufigsten sind.

Man findet Cysten der verschiedensten Grössen, von solchen die man soeben sehen kann, bis zu solchen von Faustgrösse. Die kleineren, zugleich häufigsten kommen in der Regel multipel vor, jene ganz grossen wohl immer solitär. Die letzteren finden sich bei sonst ganz gesunden Nieren und sind deshalb wohl als angeborene zu betrachten. Ein sehr charakteristisches Aussehen bieten die sog. angeborenen Cystennieren (Hydrops renum cysticus), die man am häufigsten bei Neugeborenen (todtgeborenen oder doch in der ersten Lebenszeit gestorbenen) findet, ausnahmsweise aber auch bei Erwachsenen und in beiden Fällen immer doppelseitig. Die Nieren sind enorm vergrössert und man sieht an der Oberfläche nur dicht aneinanderliegende, bei Kindern stecknadelkopf- bis erbsen- oder kirschkerngrosse, bei Erwachsenen auch kirsch- und selbst wallnussgrosse mit klarem hellem, wässerigem, stets Harnbestandtheile, oft Eiweiss enthaltenden Inhalt gefüllte Cysten; von Nierenparenchym nichts oder höchstens nur noch Spuren; nur bei Erwachsenen noch etwas grössere Mengen.

Die übrigen kleinen multiplen Cysten sind erworbene; sie sind ebenfalls aus der Erweiterung und Confluenz von Harnkanälchen hervorgegangen und meistens durch productive Entzündungen erzeugt. Die kleineren enthalten oft eine festere colloide Masse, die grösseren meist eine dünne helle Flüssigkeit; manchmal besitzen einzelne Cysten einen bräunlichen, oft noch deutlich hämorrhagischen Inhalt, oder in seltenen Fällen auch gelbe, breiige, fettige Massen (zerfallende Blut- und Epithelmassen). Die Cysten besitzen sämmtlich eine dünne, mit Pflasterepithel ausgekleidete,

bindegewebige Wand, die bei den angeborenen ganz glatt ist, bei den erworbenen aber oft noch deutlich vorspringende Leisten als Reste der Scheidewände der Harnkanälchen enthält.

3. Innere Untersuchung des Nierenparenchyms.

a. Allgemeine Verhältnisse.

Nach Ausführung des grossen Längsschnittes durch die Nieren bedürfen zuerst die Grössenverhältnisse der beiden Nierensubstanzen (Substantia medullaris und corticalis) einer Berücksichtigung, weil sie für die Erkennung vieler Affectionen von grosser Wichtigkeit sind. Dies gilt besonders von der Rindenschicht, deren mittlere Breite beim Erwachsenen 5—6 Mm. beträgt. Verbreiterung der Rindensubstanz deutet auf frische entzündliche Processe meist parenchymatöser Natur, Verschmälerung auf Atrophie durch chronische Entzündung, Erniedrigung, oft bis zum vollständigen Verstreichen, der Papillen der Markkegel trifft man als mechanischen Effect abnormer Ausdehnung der Nierenkelche (Hydronephrose etc.). Merkwürdig ist, dass die inneren Theile der sog. Rindenschicht, welche sich als Septa Bertini zwischen die Markkegel einschieben, durchaus nicht immer die gleichen Veränderungen wie die eigentliche äussere Rindenschicht zeigen, dass sie z. B. häufig besonders starke Schwellung bei der parenchymatösen Entzündung oder umgekehrt geringe Verkleinerung bei der Atrophie der übrigen Rindentheile erkennen lassen.

Dann folgt die Betrachtung des Blutgehaltes und zwar sowohl des absoluten des ganzen Organes als auch des relativen der Rinden- und Marksubstanz. Grade bei manchen Formen der parenchymatösen Entzündung ist der scharfe Gegensatz zwischen der blassen, trüb grauen oder gelben Rindenschicht und der dunkelrothen Marksubstanz höchst charakteristisch und schon von ferne deutlich erkennbar. In der Rindensubstanz hat man noch zwischen dem Blutgehalte der Knäuel und demjenigen der übrigen Gefässe zu unterscheiden; erstere sind, wenn mit Blut gefüllt, als kleine rothe Pünktchen erkennbar; wenn leer, gar nicht, oder als blasse feinste Körnchen, besonders bei schief auffallendem Lichte an den Schnittflächen zu sehen.

Neben der durch den verschiedenen Blutgehalt

bung ist gerade bei der Niere die Eigenfarbe des Gewebes von der höchsten Wichtigkeit zur Beurtheilung des Zustandes der secernirenden Theile des Organes. Da die Hauptsecretionstheile in der Rinde liegen, so ist sie in dieser Beziehung auch am wichtigsten.

Man hat bekanntlich zwei Theile an der Nierenrinde zu unterscheiden, einmal die Markstrahlen (Pyramidenfortsätze), welche als graudurchscheinende Streifen etwas breiter an der Marksubstanz beginnen, allmählich sich verschmälernd bis gegen die Oberfläche hin laufen und nur von gerade verlaufenden Harnkanälchen gebildet werden; dann die Rindenpyramiden oder Labyrinthe, welche ausser den die Glomeruli tragenden Gefässen und diesen selbst, sämmtliche gewundenen Harnkanälchen und einen Theil der Henle'schen Schleifenschenkel enthalten. Diese Theile haben, abgesehen von der Blutfarbe, eine etwas mehr weisslichgraue Färbung als die Markstrahlen. Die Rindenpyramiden sind in Bezug auf Farbe die am häufigsten veränderten Theile, indem gerade in ihnen die parenchymatösen Entzündungen zuerst auftreten und oft allein verlaufen. Die Farbenveränderungen dieser Theile beruhen nun erstlich in einer Trübung, einem Undurchsichtigwerden des Gewebes, wie wenn es mit kochendem Wasser gebrüht wäre, wobei zugleich die einzelnen Windungen der Harnkanälchen als feinste Streifchen und Pünktchen deutlicher hervortreten, und zweitens in dem Auftreten einer verschieden intensiven und reinen gelben Färbung, die vom schwächsten Gelblichgrau bis zum intensivsten Citronen- oder Buttergelb vorkommt.

Die Markstrahlen erleiden weniger Veränderungen, doch findet sich auch hier eine mit Verbreiterung verbundene graue Trübung und, freilich seltener, eine gelbe Färbung in Form einzelner feiner Streifen.

Aehnliches Verhalten zeigen auch die Kanälchen in der Marksubstanz, von denen nur die in und zunächst der Papille gelegenen zuweilen noch besondere weisse, gelbe oder gelbrothe und braune Färbung (durch sog. Infarcte) darbieten Eine allgemeine, aber meistens an den Markkegeln und insbesondere ihren Papillen deutlichere gelbgrüne Färbung rührt von Icterus her.

Bei der Fäulniss des Organes erhält das gesammte Parenchym eine schmutzig dunkelrothe, später grünliche Färbung. Dabei ist das Gewebe weich, matsch, bei hohen Graden der Fäulniss von

kleinen Gasblasen durchsetzt, die besonders von aussen kleine Verfettungsherde oder Abscesschen vortäuschen könnten.

Bei der mikroskopischen Untersuchung der pathologischen Nieren spielt das Zerzupfen frischer Präparate im ganzen eine geringe Rolle, ebenso die Anfertigung von Schnitten mit dem Rasirmesser, obwohl es manchmal gelingt, von dem über den linken Zeigefinger gespannten Organe auch mit dem Rasirmesser schon brauchbare Schnitte zu erhalten. Dagegen ist das Doppelmesser für viele Fälle sehr gut verwendbar und besonders ist es für die Untersuchung von Verfettungen am Platze, die an gehärteten Präparaten nur sehr unvollständig untersucht werden können. Eine noch ausgiebigere Verwendung gestattet das Gefriermikrotom. Im allgemeinen wird man aber für feinere Untersuchungen zu den Härtungsmitteln greifen, welche für Einzelnes geradezu unentbehrlich sind. Das gilt besonders für den wichtigen Nachweis von eiweisshaltiger Flüssigkeit im Innern von Glomeruluskapseln, von Harnkanälchen u. s. w., der nur geliefert werden kann, wenn man das Eiweiss schnell zur Coagulation bringt. Das kann durch absoluten Alkohol geschehen, besser noch durch Kochen kleiner Parenchymwürfel. Im übrigen kommen die allgemeinen Methoden zur Verwendung. Erwähnen will ich nur noch, dass man zur Untersuchung von Veränderungen der Harnkanälchen im allgemeinen die Schnitte in der Richtung der geraden Kanälchen anfertigt, während das intertubuläre Gewebe besser an darauf senkrechten, also tangential zur Oberfläche der Niere gerichteten Schnitten untersucht werden kann. Erstere enthalten die Rindenarterien und Vasa recta der Marksubstanz wesentlich im Längsschnitt, letztere im Querschnitt. Beim Färben mit Pikrolithioncarmin nehmen die Epithelien, besonders der gewundenen Kanälchen, einen gelblichen Farbenton an.

b. Die besonderen Erkrankungen.

1. **Missbildungen.** Ein Defect beider Nieren kommt nur bei nicht lebensfähigen Missgeburten vor, dagegen ist völliger Defect (Agenesie) oder unvollständige Entwickelung (Stehenbleiben auf einer frühen Entwickelungsstufe, Hypogenesie) einer Niere (am häufigsten der linken) mit dem Leben verträglich, da die andere sich entsprechend vergrössert (angeborene Hypertrophie). Auch durch fötale Entzündung kann die Ausbildung gehindert werden.

Ausser der durch besonders tiefe Furchenbildung zwischen den einzelnen Renculi vorgetäuschten Verdoppelung gibt es wirkliche Doppelbildung, welche bald die Ureteren allein, bald auch das Becken und die Nieren (Ren duplicatus) betrifft. In letzteren sieht man gewöhnlich auf dem Durchschnitte ein breites, drüsiges Septum, welches die zu den beiden Ureteren gehörigen Theile trennt, aber so, dass es selbst mehr zu dem einen hinzugehört: die Niere sieht aus, als wenn an das eine Ende einer vollständigen noch eine halbe angesetzt worden wäre; in seltenen Fällen existirt auch vollständige Theilung der Niere.

Den Gegensatz zu der Verdoppelung bildet die Verwachsung der beiden Nieren zu einer einzigen (Ren. concretus, coalitio renum). Die Verwachsung geschieht in der Regel mit den unteren Enden, wodurch die einfache, meist nach unten verlagerte, vor der Wirbelsäule gelegene Niere die Gestalt eines Hufeisens (Hufeisenniere) erhält. Bald ist die Verbindung nur schmal, bald so breit wie die einzelnen Hörner des Hufeisens selbst; im letzteren Falle ist die Niere kleiner. Gefässe und Ureteren zeigen dabei gleichfalls häufig Abweichungen. Von der am häufigsten die linke betreffenden Dystopie, sowie der damit verbundenen Gestaltveränderung war schon die Rede, die angeborenen Cysten und Geschwülste werden später erwähnt werden,

2. **Circulationsstörungen.** Eine Oligämie erkennt man an dem blassen aber nicht trüben Aussehen des Parenchyms; eine totale Anämie hat Necrose im Gefolge; bei vielen Entzündungen ist die Rinde oligämisch, die Marksubstanz hyperämisch. Dies ist eine collaterale congestive Hyperämie, welche aber nicht scharf von der entzündlichen zu trennen ist. Eine allgemeine Congestion, die aber auch unmerklich in Entzündung übergeht, findet sich bei manchen Vergiftungen (z. B. mit Canthariden, Terpenthin); rein congestiv ist die bei localer Anämie der einen in der anderen Niere auftretenden Hyperämie, aus welcher unter sonst geeigneten Umständen eine Hypertrophie der Niere hervorgeht. Die Stauungshyperämie ist meistens durch entferntere Ursachen bedingt (Herz-, Lungenkrankheiten), selten durch Störungen in der Vena cava oder in den Nierenvenen selbst. Durch letztere wird eine allgemeine enorme Hyperämie der Niere erzeugt, an welche sich totale hämorrhagische Infarcirung und Necrose anschliessen kann,

erstere bewirken eine cyanotische Induration: die Niere ist etwas vergrössert, an der Oberfläche wie auf dem Durchschnitt dunkelroth, von derber Consistenz. Mikroskopisch findet man ausser der starken Hyperämie, Cylinder, sowie bei einigermassen längerem Bestande gelbbraune Pigmentkörnchen (aus umgewandeltem Blutfarbstoff) in den Epithelien, besonders der schleifenförmigen Kanälchen. Ausserdem ist häufig Fett in den Epithelien, besonders der gewundenen Kanälchen vorhanden und an gekochten Präparaten Eiweissgerinnsel in den Glomeruluskapseln und in Kanälchen.

Blutungen kommen in den Nieren selten traumatisch vor oder aus allgemeinen Ursachen (z. B. in den Papillen bei hämorrhagischen Pocken etc.), häufiger als punktförmige in Verbindung mit entzündlichen Processen (Nephritis haemorrhagica). Sie sind dann in der Regel an der Oberfläche deutlicher zu sehen als auf dem Durchschnitt, doch fehlen sie auch hier nicht. Mikroskopisch findet man Blut sowohl in den Glomeruluskapseln, wie in gewundenen Harnkanälchen, weniger im intertubulären Gewebe. Als Residuen früherer punktförmiger Hämorrhagien finden sich bräunliche oder schwärzliche Pigmentkörnchen innerhalb von gewundenen oder von geraden Kanälchen. Eine partielle hämorrhagische Infarcirung (hämorrhagischer Infarct) wird durch Embolie erzeugt. Jede Embolie bewirkt in der mit Endarterien versehenen Niere Veränderungen und zwar hauptsächlich in der Rinde, aber wie in der Milz sind die Folgen der gutartigen Verstopfungen verschieden, indem bald ein hämorrhagischer, bald ein anämischer Infarct entsteht. Die Infarcte haben eine keilförmige, kegelförmige Gestalt und stossen mit der Basis an die Oberfläche, während die Spitze in der Rinde oder an der Grenze von Mark und Rinde oder auch in der Marksubstanz selbst liegt. Dementsprechend ist die Grösse der Infarcte verschieden. Dieselben haben stets eine derbe Consistenz. Der hämorrhagische Infarct sieht zunächst ganz dunkelschwarzroth aus, später entfärbt er sich vom Centrum aus, manchmal ungleichmässig, schliesslich erhält er die gleiche opak gelbliche, lehmartige Färbung, welche der anämische Infarct von vornherein hat und dann sind beide nicht mehr zu unterscheiden, um so weniger als auch bei dem letzteren die Peripherie häufig dunkelroth hämorrhagisch erscheint. Nur wenn das Innere des Infarctes eine orangegelbe oder bräunliche Färbung hat, kann man

den hämorrhagischen Ursprung vermuthen. Das mikroskopische Verhalten ist, von der prallen Füllung der Gefässe und den Blutergüssen in die Glomeruluskapseln und Harnkanälchen, sowie in das interstitielle Gewebe abgesehen, bei beiden gleich. Es tritt eine Necrose des Gewebes, zunächst der Epithelien ein, welche bei kleinen Infarcten eine unvollständige sein kann, bei grösseren meist eine vollständige ist. Glomeruli und Bindegewebe erhalten sich etwas länger, entgehen aber häufig der Necrose ebenfalls nicht. Dieselbe zeichnet sich mikroskopisch wieder vorzugsweise durch die Nichtfärbbarkeit der Kerne aus. Die Zellen wandeln sich in Schollen um, welche das Lumen der Kanälchen erfüllen; hie und da trifft man aber auch Verfettung, welche regelmässig in den peripherischen Schichten, wo noch etwas Circulation stattfand, eintritt. Eine Erweichung wie an der Milz kommt nicht zu Stande, sondern die Resorption und die Entwickelung eines Granulationsgewebes aus den Randschichten und der Umgebung hält mit dem Zerfall der necrotischen Massen gleichen Schritt, so dass man zunächst einen Keil findet, der aussen aus Bindegewebe, innen aus Resten des gelben Infarctes besteht, bis schliesslich nur noch eine feste, geschrumpfte, höchstens etwas Pigment oder Kalk enthaltende Narbe übrig bleibt.

Durch maligne Emboli werden zuweilen ebenfalls Infarcte, hauptsächlich aber metastatische Abscesse erzeugt, worüber später mehr. Hier ist noch Einiges über Circulationsstörungen in den grossen Nierengefässen zu erwähnen. Ein embolischer oder thrombotischer oder Compressions-Verschluss des Stammes der Nierenarterien hat eine anämische Infarcirung mit Necrose der gesammten Niere zur Folge, nur da wo durch Kapselarterien oder vom Hilus aus Blut cirkuliren kann, stirbt das Gewebe nicht ab, verfettet aber meistens. Von den grösseren Nierenvenen ist die Thrombose zu erwähnen, wie sie sowohl durch fortgeleitete Thromben aus der ven. spermatica (besonders sinistra) als auch autochthon z. B. bei Neugeborenen (marantische Thrombose) und bei Erwachsenen neben Tumoren der Nieren beobachtet werden. Bei manchen Sarcomen und Carcinomen der Nieren entsteht eine Thrombose der Venen durch Hineinwachsen der Geschwulstmasse und es kann auf diese Weise sogar die Vena cava inf. und selbst ein Theil des rechten Vorhofes mit Geschwulstmassen erfüllt werden.

Ausgesprochenes Oedem kommt an der Niere nicht vor, doch sieht man bei manchen, besonders sog. parenchymatösen, Entzündungen das Gewebe durch entzündliches Oedem geschwollen, durchsichtig, glasig, was besonders an den Markstrahlen hervorzutreten pflegt.

3. Die **Entzündungen** der Niere bilden wohl das strittigste Kapitel der gesammten Pathologie; nicht nur die Anatomopathologen sind unter einander uneinig, sondern auch die Kliniker und erst recht können sich beide nicht zu der gleichen Anschauung vereinigen. Die pathologisch-anatomische Diagnostik kann vorläufig keine Rücksicht auf die klinischen Formen der Nephritis nehmen, ebenso wenig wie auf die ätiologischen, da eine und dieselbe Ursache ganz verschiedenartige Processe in der Niere erzeugen kann und die verschiedensten Nierenveränderungen ganz ähnliche klinische Erscheinungen bedingen können. Aber auch vom rein anatomischen Standpunkte aus ist eine befriedigende Eintheilung sehr schwierig, weil das Bild, welches die erkrankte Niere darbietet ein ungemein wechselvolles ist und sich immer, man mag die Eintheilung vornehmen wie man will, Uebergangs- und Mischformen zwischen den einzelnen aufgestellten Categorien finden werden. Gerade bei der Niere hat sich eine Bezeichnung der Affektionen nach dem Sitz der hauptsächlichsten Veränderungen sehr eingebürgert, so dass man von parenchymatöser und interstitieller Entzündung spricht, wozu dann noch die Glomerulo-Nephritis neuerdings gekommen ist. Aber es handelt sich dabei immer nur um eine Benennung a potiori, da Parenchym und interstitielles Gewebe zugleich verändert zu sein pflegen. Dem von mir allgemein angenommenen Princip getreu will ich auch hier die Eintheilung nach den anatomischen Producten der Entzündung machen.

Am wenigsten missdeutig ist in dieser Beziehung

a) die eiterige Nierenentzündung, Nephritis apostematosa, welche ihrem Sitz nach wesentlich eine interstitielle ist. Es gibt mehrere Formen derselben.

Eine hierhergehörige Gruppe von Erkrankungen bildet die metastatische Nephritis, welche im wesentlichen durch septische Emboli hervorgebracht wird und sich in dem Auftreten von metastatischen Abscessen manifestirt. Diese sitzen hauptsächlich in der Rinde, wo sie meistens als stecknadelkopfgrosse gelbliche Knötchen erscheinen, welche oft gruppenweise zusammenliegen und häufig

von einem rothen Hofe umgeben sind; sie fehlen aber auch nicht in der Marksubstanz, wo sie in der Regel mehr längliche gelbe Streifen bilden. Oefter liegen hier wie dort mehrere solcher Herdchen hintereinander, daneben finden sich in der Regel auch punktförmige Hämorrhagien, welche meistens im Centrum einen kleinen hellen Fleck, das verstopfte Gefäss resp. die beginnende Eiteransammlung erkennen lassen. Endlich finden sich gelegentlich auch grössere Gefässverstopfungen mit folgender anämisch hämorrhagischer Infarcirung. Solche Infarcte gehen, wenn das Leben noch bestehen bleibt, ebenfalls in Abscesse über, so dass sich dadurch wie durch die Confluenz benachbarter kleiner Herde grössere Abscesse bilden, welche dann besonders deutlich nicht reinen Eiter, sondern Eiter mit zerfallener necrotischer und verfetteter Nierensubstanz enthalten. Mikroskopisch sieht man gerade bei den kleinen Herden im Centrum meist sehr deutlich einen verstopften Glomerulus oder sonstiges Gefäss, um welche herum sich die Eiterung zunächst zwischen den Harnkanälchen etablirt hat. Später gehen diese wie überhaupt das ganze Gewebe zu Grunde. Die Emboli bestehen meist fast ganz aus Micrococcen, welche in dichter Nebeneinanderlagerung die Gefässe erfüllen und, was besonders wichtig ist, auch knotig erweitern. Sie finden sich aber nicht nur im Innern der Entzündungsherde, sondern auch in den hämorrhagischen Stellen, sowie in ganz unveränderten Partien, wo sie erst kurz vor dem Tode hingekommen sind. Endlich werden sie auch in Harnkanälchen, besonders der Marksubstanz gefunden, wohin sie wohl mit dem Harn aus den Glomerulis gelangt sind.

Dasselbe ist wohl der Fall bei einer besonderen Form der metastatischen Nephritis, welche man bei manchen septischen Erkrankungen findet, ohne dass sonst irgendwo metastatische oder überhaupt nur locale Krankheitsherde vorhanden wären. Man sieht dabei in den Markkegeln der Niere, besonders auch in den Papillen (Nephritis papillaris mycotica) kleine rundliche oder meist strichförmige Herde von gelblicher, oft etwas gelbbräunlicher Färbung wie bei der embolischen Nephritis, welche sich bei der mikroskopischen Untersuchung aus drei Dingen zusammengesetzt erweisen, aus Schizomyceten, welche im Innern von Harnkanälchen liegen, aus necrotischen und verfetteten Epithelzellen der Kanälchen und aus einer entzündlichen Infiltration des umgebenden Gewebes. Da

man dabei auch in einzelnen Glomerulis Schizomycetenanhäufungen findet, so ist zu vermuthen, dass man es hier nicht mit einer embolischen Affection im strengeren Sinne, sondern mit einer durch die Ausscheidung von im Blute vorhandenen Organismen und Anhäufung derselben in den Sammelröhren oder Schleifenkanälchen entstandenen Affection zu thun hat.

Grade die beschriebenen metastatischen Nierenherde eignen sich ganz besonders zum Studium der Schizomyceten in menschlichen Organen. Zunächst kann man leicht durch Kochen von Doppelmesserschnitten in absol. Alkohol und Aether, dann in Eisessig und Einlegen der Präparate in Glycerin ausgezeichnet die Mikrococcenanhäufungen in den Gefässen sehen, ihre gleichmässige feine Körnung und bei schwacher Vergrösserung bräunliche Färbung erkennen. Man kann sich an mit Kalilauge behandelten Schnitten den Unterschied zwischen den gleichmässig grossen resp. kleinen, regelmässig dicht an einander gelagerten Mikrococcen und den ungleichmässig grossen, regellos durcheinander liegenden, stärker glänzenden Fettkörnchen klar machen, welche ausserdem verschwinden, wenn man die Schnitte in absol. Alkohol und Aether kocht. Man kann ferner die Anilinfärbungen der Organismen studiren, welche auch noch sehr schön gelingen, wenn man vorher die Schnitte mit absol. Alkohol und Aether, sowie mit Eisessig gekocht hat.

Während die embolische Nephritis regelmässig eine doppelseitige ist, sind eine Reihe von anderen, ebenfalls zur eiterigen Nephritis gehörenden Erkrankungen häufiger nur auf eine Seite beschränkt oder doch nur in sehr ungleichmässiger Weise auf beiden Seiten entwickelt.

Es sind das Entzündungen, welche sich an Erkrankungen der ableitenden Harnwege anschliessen und welche demgemäss auch zuerst Veränderungen in der Marksubstanz hervorbringen. Diese bestehen in schmalen gelben, oft von Strecke zu Strecke kugelig erweiterten Streifen, welche dem Verlaufe der Harnkanälchen folgend von der Papillenspitze nach der Peripherie ausstrahlen. An der Oberfläche der Papillen findet sich häufig ein zusammenhängender grauer, diphtherischer Schorf. Es wird übrigens sehr bald auch die Rindenschicht in Mitleidenschaft gezogen, in welcher die streifige Gestalt der Abscesse weniger deutlich hervortritt, dagegen mehr kugelige Eiteransammlungen gefunden [redacted]

Es ist schon erwähnt worden, dass an der Oberfläche die Abscesse als kleine hirsekorngrosse gelbe Herde erscheinen, oft zu kleinen Gruppen vereinigt; auf dem Durchschnitte lassen sich dieselben in der Regel durch die ganze Rindensubstanz hindurch und bis in die Marksubstanz hinein verfolgen, doch ist nicht immer eine vollkommene Continuität zwischen den Veränderungen in beiden Substanzen nachzuweisen. Wenn sich grössere Abscesse in dem Nierengewebe gebildet haben, so können dieselben in die Kelche durchbrechen, worauf dann ein eiterndes Geschwür entstehen kann (Phthisis renalis apostematosa).

Es ist gerade diese vom Nierenbecken aus auf die Niere fortschreitende und mit erheblichen Veränderungen der Schleimhaut des Beckens und der Kelche einhergehende Erkrankung (Pyelonephritis deshalb genannt) gewesen, bei welcher Klebs zuerst das constante Vorkommen von niederen Organismen nachgewiesen hat. Die Affection gesellt sich fast immer zu entzündlichen, oft direct diphtherischen Processen der Harnblase hinzu und es wird ihre Entstehung von der Verbreitung der Organismen im stagnirenden Harn durch die Ureteren in das Nierenbecken und die Kelche sowie endlich in die Harnkanälchen selbst abgeleitet. Auch hier sind die Herde, wie bei den embolischen Affectionen, nicht reine Abscesse, sondern der Eiter ist mit den Producten des fettig-necrotischen Zerfalles der Epithelzellen und des Gewebes überhaupt gemischt, ja oft ist überhaupt noch gar kein Abscess gebildet, sondern nur die Necrose und beginnende eiterige Infiltration vorhanden. In seltenen Fällen sind ganze Papillen vollständig abgestorben, von grünlich-grauer oder -gelber Färbung. Die genaue Untersuchung der kleinen Herdchen zeigt, dass die Harnkanälchen mit Micrococcen vollgepfropft, ja selbst knotig erweitert sind, dass die Epithelzellen nicht nur dieser, sondern auch der benachbarten necrotisch oder fettig degenerirt sind und dass dann erst eine Zone von interstitieller Eiterung folgt.

Es kann eine eiterige Pyelonephritis auch durch die Anwesenheit von Nierensteinen bedingt werden (Nephrit. apost. calculosa), sowie bei schon vorhandener Hydronephrose sich entwickeln, wodurch dann eine Pyonephrose entsteht. Endlich kann durch Fortleitung aus der Nachbarschaft, sowie in selteneren Fällen auch durch Traumen eine eiterige Nephritis erzeugt werden.

Die übrigen Formen der Nephritis, welche hauptsächlich den klinisch sog. Morbus Brightii bedingen, haben vorzugsweise ihren Sitz in der Nierenrinde und sind ebenso wie die embolische Nephritis stets doppelseitig, wenngleich die Veränderungen beiderseits nicht immer ganz den gleichen Grad erreicht haben.

b) Eine sehr häufige und zugleich in ihren Anfängen oft sehr schwierig zu erkennende Form, welche hauptsächlich die Epithelien der gewundenen Harnkanälchen verändert, ist ausgezeichnet durch ihren degenerativen Charakter und kann deshalb als Nephritis degenerativa parenchymatosa bezeichnet werden. Sie tritt als Complication zu sehr vielen Krankheiten besonders infectiöser Natur hinzu, kommt aber auch als selbständiges, primäres Leiden zur Beobachtung, häufig verbunden mit Hämorrhagien als hämorrhagisch-parenchymatöse Form. In ihrem Anfangsstadium, dem der trüben Schwellung, ist die Rinde oft nur mässig oder selbst gar nicht vergrössert, die Consistenz noch etwas vermehrt und nur an einer leichten Opacität der Rindenpyramiden (gewundenen Harnkanälchen) der Process zu erkennen. Untersucht man diese an Zupfpräparaten, so erscheinen die an sich schon körnigen Epithelien der gewundenen Kanäle noch körniger, die Kerne sind undeutlicher, weil durch die Körnchen verdeckt, das Ganze sieht aus wie mit Tusche angestrichen. Auf Essigsäurezusatz verschwinden die Körnchen grösstentheils, es waren also Eiweisskörper. Die Entzündung hat damit ihren Höhepunkt in progressiver Richtung bereits erreicht und es kann nun vollständige Heilung eintreten; häufig aber tritt keine Heilung ein, sondern die progressiven Processe gehen über in regressive; die Affection nimmt ihren Ausgang in Degeneration, welche besonders als Verfettung auftritt. Es liegt in der Natur der Sache, dass gerade diese Ausgänge der parenchymatösen Nephritis an der Leiche zur Beobachtung kommen. Je weiter nun der Process in der angedeuteten regressiven Richtung fortschreitet, desto mehr nimmt die Schwellung der Rinde, ihre Weichheit sowie ihre Opacität zu und desto mehr nimmt die vorher graue Farbe der gewundenen Kanäle einen gelben Ton an, desto mehr treten auch Körnchen in den Zellen auf, die weder auf Essigsäure noch auf Kali- oder Natronlaugenzusatz verschwinden und sich dadurch als Fettkörnchen erweisen. Eine solche Niere ist im Ganzen sehr beträchtlich vergrössert, schon auf der

Oberfläche sieht man einzelne Gruppen von gewundenen Kanälen als gelbe Flecken sich von der übrigen graugelben, ganz opaken Grundsubstanz abheben, die Niere ist meistens schlaff und weich, auf dem Durchschnitte erscheint die Rindensubstanz verbreitert, schwellend, so dass sie über die Marksubstanz hervorsteht; die Markstrahlen sind als graue, oft noch vollkommen durchscheinende, manchmal geradezu gallertige, wässerige Streifen erkennbar, während die Rindenpyramiden opak und von hellgelben Streifen und Flecken, den verfetteten gewundenen Kanälen, durchsetzt erscheinen. Dabei sind ihre Gefässe in der Regel wenig, dagegen die Vasa recta der Marksubstanz sehr stark gefüllt, so dass ein scharfer, auf einige Entfernung meistenz besonders deutlich hervortretender Gegensatz in der Färbung der beiden Substanzen resultirt. Der Nachweis der Verfettung überhaupt, sowie ihrer vorzugsweisen Localisation auf die gewundenen Harnkanälchen, an welchen er aber meist fleckweise auftritt oder stärker ist, kann sehr leicht an frischen mit Kalilauge behandelten Längsschnitten geführt werden. Schwieriger ist die Erledigung der Frage nach dem Verhalten des interstitiellen Gewebes und der Gefässe, besonders der Glomeruli. Zu ihrer Untersuchung sind Tangentialschnitte von gekochten und gehärteten Präparaten, sowie frische Zupfpräparate nothwendig. Da zeigt sich denn, dass das interstitielle Gewebe oft nur eine geringere oder stärkere ödematöse Infiltration darbietet, ohne jede Spur von zelliger Infiltration, in anderen Fällen aber ist gleichzeitig eine solche in verschiedener Ausdehnung und Stärke vorhanden, so dass also eine Mischform mit der gleich zu besprechenden productiven Entzündung vorliegt. Gerade in diesen Fällen hat die Rinde oft keine rein gelbliche, sondern eine fleckige, röthlich graue und gelbe Färbung. Häufiger zeigen sich die Glomeruli verändert, aber in ganz verschiedener Weise. Das Glomerulusepithel ist oft verdickt, so dass die einzelnen Zellen kolbenförmig sich abheben, die Zellen sind auch oft gewuchert, desquamirt und in Eiweissgerinnseln eingeschlossen im Kapselraum gelagert, aber auch degenerative Zustände verschiedener Art, Verfettung, hyaline Degeneration und Necrose kann man finden. Die Glomerulusschlingen sind manchmal theilweise hyalin, andere im Gegentheil körnig, undurchsichtig, verdickt und mit zahlreichen Kernen versehen, welche wahrscheinlich Leukocyten im Lumen angehören, aus deren Ver-

wandlung vielleicht auch die erwähnte hyaline Masse hervorgeht. Auch das Kapselepithel kann Vergrösserung, Wucherung, Degeneration zeigen. Nicht selten findet sich mit der parenchymatösen Nephritis noch eine Amyloidentartung vergesellschaftet, wobei dann die Glomeruli sich schon makroskopisch als glasig durchscheinende vergrösserte Körnchen auf der Schnittfläche markiren und auf Jodzusatz eine braune Färbung annehmen, mikroskopisch aber das glasige Aussehen der Amyloidsubstanzen und die bekannten Reactionen darbieten. Fast stets findet man in den parenchymatös entzündeten Nieren auch jene später noch genauer zu besprechenden als Cylinder bezeichneten abnormen Ausfüllungsmassen der Harnkanälchen.

Sobald die parenchymatöse degenerative Nephritis das Stadium ausgedehnter Verfettung erreicht hat, pflegt man sie als chronische parenchymatöse Nephritis zu bezeichnen. Es ist aber damit noch nicht das Ende der Veränderungen erreicht. Durch Resorption des aus dem fettigen Zerfall der Epithelien hervorgehenden Detritus einerseits, in Folge der sich allmählich ausbildenden Atrophie der Glomeruli andererseits collabiren die betreffenden gewundenen Harnkanälchen, ihre Tunica propria verwächst und es entsteht dadurch ein Defect, welcher sich an der Oberfläche der Niere als eine kleine Vertiefung kenntlich macht. Indem nun diese Atrophie an verschiedenen Stellen entsteht, bilden sich zahlreiche oberflächliche Vertiefungen, so dass die Niere, deren Kapsel sich meist unschwer abziehen lässt, ein höckeriges, granulirtes Aussehen darbietet. Die Höckerchen sind meist gelb und entsprechen den noch nicht atrophischen Gewebsabschnitten (parenchymatöse Schrumpfniere). In den atrophischen Theilen sieht man bei möglichst reinen Fällen keine Verdickung des intertubulären Gewebes, die Glomeruli liegen ungemein dicht zusammen, weil ja die trennenden Harnkanälchen grösstentheils verschwunden sind.

c) Die vorher erwähnten Veränderungen der Glomeruli, welche sich so häufig bei der parenchymatösen degenerativen Nephritis finden, können auch für sich allein vorkommen und werden dann speciell als Glomerulo-nephritis bezeichnet. Man wird den Namen auch beibehalten müssen, da die anatomischen Veränderungen dabei aus degenerativen und productiven Veränderungen gemischt sind. Zuweilen allerdings überwiegen die letzteren so

sehr, dass durch die Wucherung der Glomerulus- und Kapselepithelien dicke Zellpolster sich bilden (desquamative Glomerulo-Nephritis), welche sichelförmig den Glomerulus so umgreifen, dass die Hörner der Sichel an der Stelle des Gefässein- und austritts liegen. Es wird von einigen Untersuchern behauptet, dass aus diesen Zellen Bindegewebe hervorgehen könne, ich habe mich aber davon noch nicht überzeugen können. Die Glomerulo-Nephritis kommt rein bei infectiösen Krankheiten, vor allem beim Scharlach vor und kann durch Anurie in Folge des plötzlichen Undurchgängigwerdens der Glomeruli den Tod herbeiführen.

So wie die Glomerulo-Nephritis sich mit der parenchymatösen Nephritis vergesellschaften kann, so kann sie auch mit

d) der productiven interstitiellen zusammen vorkommen, wenngleich das im ganzen weniger regelmässig zu geschehen scheint.

Bei der acuten productiven oder granulirenden interstitiellen Nephritis findet man, wenn sie eine totale ist, ähnlich wie bei der parenchymatösen Form eine Verbreiterung der Rindensubstanz, welche aber eine mehr homogene grauweisse markige Färbung zeigt, in welcher die Unterschiede zwischen Markstrahlen und Rindenpyramiden mehr oder weniger verwischt sind. An mikroskopischen Querschnitten sieht man zwischen den auseinander gedrängten Harnkanälchen und besonders auch um die Kapseln der Glomeruli herum Anhäufungen von Granulationszellen, deren Menge an verschiedenen Stellen eine sehr wechselnde ist, da die Affection nicht überall eine gleichmässige Stärke erlangt hat. Es gibt einzelne Fälle, bei welchen die entzündlichen Veränderungen fast ausschliesslich an der Kapsel der Glomeruli sitzen, welche dadurch zu einem dicken Granulationspolster umgewandelt wird (Nephritis interst. glomerulo-capsularis), eine Affection, welche nicht mit der vorher erwähnten Glomerulo-Nephritis verwechselt werden darf.

Das functionirende Parenchym kann bei dieser Affection ganz intact sein, häufig aber zeigt es auch jetzt schon degenerative Veränderungen verschiedener Art. Regelmässig pflegen diese in späteren Stadien vorhanden zu sein, wo aus der zelligen Infiltration eine mehr und mehr fibrös werdende Induration (Cirrhose) hervorgeht, unter deren Ausbildung zahlreiche Glomeruli atrophiren, Harnkanälchen verfetten und collabiren. Makroskopisch erscheint

un die Niere im Ganzen verkleinert (cirrhotische, indurative chrumpfniere), die Kapsel ist adhärent, die Oberfläche glatt oder eicht höckerig, grauroth oder roth mit gelb gefleckt; auf einem Durchschnitte erweist sich wesentlich die Rindensubstanz verchmälert und zwar hauptsächlich die eigentliche Rinde, während lie Septa Bertini oft geringere Veränderung zeigen.

Die Dicke der Rinde beträgt oft nur wenige Millimeter, ihre Consistenz ist sehr vermehrt. Sind Harnkanälchen mit Verfettung vorhanden, so erscheinen diese als gelbe Streifen und Punkte zwischen den grauen bindegewebigen Massen; fehlen sie, so sieht lie ganze atrophische Rinde grauroth aus. Zuweilen sieht man schon mit blossem Auge, fast regelmässig mikroskopisch Cysten, welche aus Anfüllung und Erweiterung von Harnkanälchen theils durch Secretion einer colloiden Masse seitens der stets, wenn auch oft nur in sehr abgeplattetem Zustande vorhandenen Epithelien, theils durch Stauung des Harns entstanden sind. Sie finden sich besonders reichlich an der Grenze von Rinde und Mark vor. Nicht selten sieht man an einem und demselben Kanälchen mehrere kleine cystische Erweiterungen hintereinander liegen, an dem gallertigen, eigenthümlich glänzenden und in Picrolithioncarmin gelblich sich färbenden Inhalte leicht kenntlich. Die Verdickung des Nierenbindegewebes erstreckt sich auch auf die Wandungen der Arterien, an denen nicht nur die Adventitia, sondern meistens auch die Intima entzündliche Verdickung (Endarteriitis productiva, obliterans) erkennen lässt. An den atrophischen Glomeruli ist meist die Kapsel stark verdickt, häufig ist eine Anzahl derselben mit Kalkkörnchen imprägnirt, so dass sie makroskopisch als weisse Fleckchen, am deutlichsten an der Oberfläche, mikroskopisch, weil der Kalk das Licht nicht durchlässt, als schwarze Flecken erscheinen, welche auf Zusatz von Salzsäure sich aufhellen, so dass dann der hyaline atrophische Glomerulus sichtbar wird.

Der cirrhotischen Schrumpfniere braucht nicht nothwendig ein acutentzündliches Stadium vorauszugehen, sondern der Process kann von vornherein schleichend sich entwickeln.

Die beschriebene fibröse Nephritis tritt nicht nur, wie man zu sagen pflegt, als diffuse Erkrankung auf, sondern ist häufig auch auf einen kleinen Abschnitt beschränkt und dann meist

multipel; ihr Endeffect sind dann eine Anzahl verschieden grosser narbiger Einziehungen der Oberfläche, denen entsprechend man auf den Durchschnitten einen in der Regel kegelförmigen Theil der Rindensubstanz, seltener auch ein Stück dazu gehöriger Marksubstanz ein ein grauweisses, derbes, fibröses (narbiges) Gewebe verwandelt sieht. Die mikroskopische Untersuchung zeigt hier dieselben Veränderungen wie vorher beschrieben. Diese Form der Entzündung (Nephritis interstitialis chronica fibrosa multiplex) ist der Syphilis eigenthümlich und eine so veränderte Niere muss immer den Verdacht der Syphilis erwecken, wenngleich aus diesem Befunde allein niemals die Syphilis diagnosticirt werden kann. Am meisten Aehnlichkeit haben mit diesen syphilitischen die aus hämorrhagischen Infarcten hervorgegangenen Narben, und es wird Fälle genug geben, wo eine Differentialdiagnose aus den Befunden in loco völlig unmöglich ist; man muss dann die übrigen Leichenbefunde mit in Betracht ziehen. In anderen Fällen jedoch geben auch schon die lokalen Befunde, besonders die Färbung der Herde, einen Anhaltspunkt für die Unterscheidung. Die syphilitischen Narben haben immer eine graue Farbe, während in den hämorrhagischen Reste des Blutpigments in Form bräunlicher, grünlich-schieferiger oder schwärzlicher Flecken sich noch lange Zeit erhalten.

Wenn auch die partielle interstitielle fibröse Nephritis am häufigsten in der Rindensubstanz auftritt, so fehlt sie doch auch in dem Marke nicht, wo z. B. die hirsekorn- bis erbsengrossen grauen Fibrome, die sich durch den Mangel der Verkäsung leicht von Tuberkeln unterscheiden lassen, nach Virchow aus einer solchen partiellen Entzündung hervorgehen, da sich die Harnkanälchen in die Geschwulst hinein verfolgen lassen. Häufig sitzt die interstitielle Entzündung in den Papillen der Coni medullares (Nephritis interstit. papillaris), die sich dann durch ihre graue Farbe auszeichnen, oft auch den später zu besprechenden Kalkinfarct enthalten.

4. Unter den **specifischen Entzündungen** nimmt auch in der Niere die Tuberkulose die erste Stelle ein; sie kommt in zwei Formen vor; einmal als disseminirte, secundäre, welche mit Vorliebe ihren Sitz in der Rinde hat, dann als localisirte primäre Form, welche stets von den Nierenkelchen und Papillenspitzen ihren Ausgang nimmt.

ei der ersten Form sind submiliare und miliare Knötchen durch ie Rindensubstanz, besonders an der Oberfläche, zerstreut; auf den urchschnitten sitzen die Knötchen oft in einer schmalen Reihe in er Richtung der Vasa interlobularia und da in der Regel sich uch noch Veränderungen (Fettmetamorphose) an den nächsten arnkanälchen hinzugesellen, so können diese Herde leicht mit leinen hämorrhagischen Infarcten verwechselt werden. Das Auf-nden der kleinen grauen Knötchen schützt vor Täuschungen. Es ommen übrigens auch bei der und durch die disseminirte Tuber-ulose kleine anämische hämorrhagische Infarcte von dem gewöhn-chen Aussehen zu Stande, wenn sich die Tuberkel in der Wand er Arcus renales oder der Arter. ascendentes entwickeln und können ann Verengerung, ja einen Verschluss des Lumens verursachen.

Die zweite Form zeigt an dem Haupterkrankungsherde, den apillenspitzen viel weniger deutlich die Entstehung der Verände-ung aus einzelnen Tuberkelknötchen. Eine verschieden breite, an er Oberfläche erweichte und zerfallende, gelbe, käsige Masse, an er von einzelnen Tuberkeln nichts mehr zu erkennen ist, nimmt ie Stelle der Papillenspitze, sowie der anstossenden Theile der elche ein. Dagegen schliessen sich nach aussen zu in abnehmender rösse und Zahl isolirte Tuberkel an, welche in alten Fällen bis ur Oberfläche reichen und hier von aussen schon erkannt werden önnen, sich aber natürlich nicht von den bei der disseminirten orm dort vorkommenden unterscheiden lassen. Die der Käsemasse unächst gelegenen sind schon gelb, ebenfalls verkäst, die ent-ernteren grau, selbst durchscheinend, also ganz frisch. Indem der erfall der Knötchen immer weiter nach aussen zu fortschreitet, erden immer grössere Theile der Marksubstanz und schliesslich ie ganzen Markkegel und selbst noch Theile der Rindensubstanz erstört; daneben geht eine Ablösung von käsigen Massen an der berfläche einher, so dass die Nierenkelche, deren Lumen anfäng-ich verengert war, später erweitert werden (Phthisis renalis uberculosa). Es kann die Affection auf einen Renculus be-chränkt sein, es können mehrere oder auch alle ergriffen sein; eistens ist sie einseitig; wenn doppelseitig, dann ist stets die ine stärker entwickelt als die andere. Diese Nierenaffection findet ich häufig mit ähnlichen der ableitenden Harnwege (Harnblase) owie der Geschlechtsorgane verbunden.

Auch die mikroskopische Untersuchung zeigt in den käsigen Massen häufig keine Spur von Knötchenbildung, so dass man also auch hier wie bei anderen Organen von einer käsigen Entzündung, Nephritis caseosa, reden könnte. In dem peripherischen Herde ist aber die knötchenförmige Anordnung der Neubildung meist deutlich zu erkennen, epithelioide und Riesenzellen fehlen hier ebensowenig wie bei der disseminirten Form. Auch die Bacillen finden sich bei beiden; bei der disseminirten sitzen sie häufig in den Glomerulusschlingen (embolisch), wodurch die schon alte Beobachtung, dass das Centrum der Knötchen sehr häufig von einem Glomerulus eingenommen wird, auf's beste sich erklärt. Bei der localisirten Tuberkulose ist die Menge der Bacillen häufig so gross, dass man dieselben an gefärbten Präparaten schon mit blossen Augen erkennen kann. Die grössten Haufen liegen innerhalb von Harnkanälchen, in welchen die Weiterverbreitung hauptsächlich stattzufinden scheint; es kann aber auch ein Einbruch in Arterien und von da aus eine embolische Verschleppung nach der Rinde stattfinden. Um recht schöne Uebersichtspräparate zu erhalten, muss man einen erkrankten Renculus (Marksubstanz mit zugehöriger Rinde) gut einbetten und Schnitte durch das ganze Stück anfertigen. Sehr schön ist combinirte Färbung: Bacillen mit Gentiana oder Methylviolett oder Methylenblau, Gewebe mit Pikrolithioncarmin.

Gummöse Bildungen werden selten angetroffen. Sie erscheinen in frischem Zustande innerhalb eines durch productive interstitielle Entzündung entstandenen, weicheren grauen oder derben fibrösen Gewebes als hirsekorn- bis erbsen- und bohnengrosse Knoten von homogener gelber Farbe und derb elastischer Consistenz. Bei mikroskopischer Untersuchung findet man darin gewöhnlich ein zellenreiches granulationähnliches Gewebe mit Verfettung und Necrose der Zellen und des Zwischengewebes. Am seltensten sind multiple miliare Gummata.

Die seltenen leukämischen und noch selteneren typhösen etc. Granulationsgeschwülste erscheinen in ähnlicher Weise wie die frischen miliaren Tuberkel.

5. Von den **progressiven Ernährungsstörungen** nehmen die Hypertrophien ein grosses Interesse in Anspruch, da die Nieren dasjenige Organ darstellen, wo am häufigsten die sog. vicariirenden,

compensatorischen Hypertrophien eines Theiles oder einer ganzen Niere zum Ersatz des Ausfalles eines anderen Theiles oder der ganzen zweiten Niere gefunden werden und wo am leichtesten der Modus der Neubildung zu beobachten ist. Die Hypertrophie kann angeboren oder erworben sein, doch tritt dieselbe ausgiebig nur an noch wachsenden Nieren ein. Die total hypertrophischen Nieren erscheinen im Ganzen vergrössert, die Rinde verbreitert, die Zahl der Papillen aber nicht vermehrt. Die Glomeruli sind vergrössert, ihre Zahl nicht vermehrt, die Harnkanälchen verbreitert, ihre Epithelien haben sowohl an Zahl (Hyperplasie) wie an Grösse (Hypertrophie) zugenommen. Die Grundlage der Vergrösserung ist eine collaterale congestive Hyperämie. Neben dieser totalen Hypertrophie gibt es aber auch noch eine partielle, welche sich als regenerative in Schrumpfnieren verschiedener Art, auch bei primärem Krebs der Nieren findet. Es handelt sich dabei um Volumszunahme sowie Proliferation von Epithelien noch erhaltener Harnkanälchen, nicht bloss gewundener, sondern auch grader, nebst Verbreiterung der ganzen Kanälchen, häufig auch Erweiterung des Lumens.

Von den eigentlichen Neoplasmen kommen Adenome, secundäre wie primäre Carcinome und Sarcome, ferner Fibrome und seltener einige andere, Lipome, Angiome, Myxome etc. vor.

Die Adenome erscheinen als hirsekorn- bis bohnengrosse Knoten von gelber Farbe, oft mit vielen kleinen Cystchen, von einer bindegewebigen Hülle umgeben. Man findet mikroskopisch die Harnkanälchen erweitert, mit Auswüchsen versehen, die Zellen oft verfettet, im Lumen häufig Hämorrhagien, welche sich dann auch oft schon an der makroskopischen braunrothen Färbung erkennen lassen.

Die primären Carcinome können sowohl als infiltrirte, wie als knotige erscheinen. Bei ersteren ist besonders die Rinde verbreitert, markig und ganz von Carcinommasse durchsetzt, bei letzteren ist der manchmal sehr grosse Knoten oft scharf von dem umgebenden Nierengewebe getrennt.

Für die Carcinome sowohl wie für die Sarcome gelten die schon früher erwähnten Erkennungsmittel; es ist jedoch zu erwähnen, dass gerade in der Niere oft Mischformen von beiden (Carcinoma sarcomatosum) vorkommen, wobei natürlich die Diagnose sehr schwierig wird und oft nur durch die sorgfältigste mikrosko-

pische Untersuchung am gehärteten Präparate sichergestellt werden kann. Eine Eigenthümlichkeit der malignen Nierengeschwülste, ihr Hineinwachsen in die Nierenvenen und durch diese in die Ven. cav. inf. etc., ist schon früher erwähnt worden.

Die besonders in der Niere von Kindern gefundenen Myome, welche Rhabdomyome sind, also quergestreifte Muskelfasern enthalten, sind meistens Mischgeschwülste, besonders Myosarcome; sie sind theilweise mit Sicherheit, wahrscheinlich aber sämmtlich angeborene und also Beispiele für Geschwulstentwicklung aus embryonaler Keimverirrung; das Gleiche ist von Grawitz neuerdings für eine Reihe von Nierengeschwülsten gezeigt worden, welche aus versprengten Nebennierenkeimen hervorgehen und häufig den Eindruck von Lipomen machen, aber auch sarcomatös werden können. Die häufigen, kugeligen grauen Fibrome der Marksubstanz, welche auch multipel vorkommen und hirsekorn- bis erbsengross zu sein pflegen, wurden schon bei den Entzündungen erwähnt.

6. **Regressive Ernährungsstörungen.** Wie bei allen Organen, welche aus einem functionirenden und einem interstitiellen (Stütz-) Gewebe bestehen, so betreffen auch bei der Niere die Atrophien wesentlich die Drüsenkanälchen, resp. deren Epithelzellen. Sind diese im ganzen verkleinert, so nimmt auch die ganze Niere an Grösse ab; so bei dauernder Oligämie, bei Inanition. Häufiger ist die Ernährungsstörung partiell und sonach auch die Atrophie partiell, aber oft multipel. Von Interesse ist das häufige Vorkommen einer Inactivitätsatrophie an den Harnkanälchen. Wenn ein Glomerulus aus irgend einer Ursache zu Grunde gegangen ist und kein Harnwasser mehr in sein gewundenes Kanälchen liefert, so verlieren auch dessen Epithelien ihre specifische Gestalt, sie werden klein, abgeplattet, liefern öfters ein colloides Secret, welches das Lumen des Kanälchens erfüllt und selbst cystisch erweitert, oder zerfallen vielleicht ganz, so dass die leere Tunica zusammenfällt und zu einem dünnen Streifen verwächst. Solche Veränderungen findet man besonders bei der senilen Atrophie, wo die Oberfläche dadurch eine leicht höckerige Beschaffenheit erhält; sie spielt aber auch eine Hauptrolle bei derjenigen Verkleinerung der Niere, welche man mit Ziegler als arteriosclerotische Atrophie bezeichnen kann. Die Ursache derselben liegt in einer Sclerose, besonders

Endarteriitis der Nierenarterien bis in die kleinsten Zweige hinein, meist mit Atherom der Aorta und mit allgemeiner Arteriitis product. (Arteriocapillarfibrosis) verbunden, wodurch neben einer mehr allgemeinen Ernährungsstörung zahlreiche Glomeruli zu einem undurchgängigen, undeutlich concentrisch gestreiften, hyalinen, glänzenden Gebilde sich umwandeln (Glomerulusatrophie) und dadurch ihr zugehöriges Harnkanälchen zur Inactivitätsatrophie bringen. Es können durch diesen Process mächtige Schrumpfungen der Niere herbeigeführt werden, indem die Zahl der atrophischen Glomeruli allmählich die der durchgängigen übertrifft. Obwohl natürlich in einem Schnitt von einer solchen Niere relativ mehr Bindegewebe vorhanden ist, als normal, so kann doch jede absolute Vermehrung desselben fehlen, aber häufig findet man auch stellenweise zellige Infiltration, also eine Mischform mit productiver Nephritis. Dadurch nähert sich diese Form der arteriosclerotischen Schrumpfniere jener anderen, welche ich vorher als cirrhotische Schrumpfniere bezeichnete, da es sich bei derselben um eine Zerstörung der Harnkanälchen durch proliferirende interstitielle Entzündung handelt. Eine dritte Form endlich ist die aus parenchymatös-degenerativer Entzündung hervorgegangene parenchymatöse Schrumpfniere, bei welcher die Atrophie der Kanälchen das Primäre ist und daher die Glomeruli in den geschrumpften Theilen wenigstens theilweise noch durchgängig sind; auch fehlt die Arteriosclerose. Es können im übrigen diese verschiedenen Formen auch combinirt sein.

Eine weitere Ursache für regressive Ernährungsstörungen kommt bei der hydronephrotischen Atrophie zur Geltung, nämlich der Druck, welchen der sich stauende Harn ausübt. Die schwächsten Grade der Veränderung werden durch eine geringe Ausdehnung der Nierenkelche und des Beckens sowie eine grössere oder geringere Abflachung und Verbreiterung der sonst spitzkegelförmigen Papillen charakterisirt. Nach längerer Dauer verschwinden die Papillen fast ganz, an ihrer Stelle sind concave Ausbuchtungen der Marksubstanz vorhanden, welche dadurch beträchtlich verschmälert erscheint und statt der kegelförmigen eine schüsselförmige Gestalt besitzt. In den höchsten Graden der Affection sind die Nieren in fluctuirende Säcke verwandelt, an denen man nur noch hie und da als [illegible] Reste von Drüsen-

substanz sieht. Zwischen diesen Formen gibt es natürlich alle möglichen Uebergänge. Das Nierenparenchym ist stets fest und derb, dasselbe zeigt sowohl parenchymatös-degenerative wie proliferative entzündliche Veränderungen resp. Atrophien, daneben aber manchmal auch regenerative Neubildungen an noch erhaltenen Kanälchen, wie solche auch bei den übrigen Schrumpfnieren vorkommen können.

Von den Necrosen des Gewebes im ganzen, wie sie sich besonders bei totalen oder partiellen Embolien einstellen, ist schon die Rede gewesen. Es können ebensolche aber auf noch kleinere und regellos im Parenchym vertheilte, an ihrer Kernlosigkeit erkennbare Herde durch harnsaures Natron (Gichtnecrose, Ebstein) erzeugt werden, welches dann in diesen sich krystallinisch abscheidet. Eine auf die Epithelien (der Harnkanälchen wie der Glomeruli) beschränkte, aber ebenfalls besonders durch die Nichtfärbbarkeit und dann das Verschwinden der Kerne ausgezeichnete Necrose entsteht durch Einwirkung chemischer (chlorsaures Kali, chromsaure Salze etc.) und infectiöser Gifte; auch bei Diabetes finden sich ausgedehnte kernlose Partien in den gewundenen Harnkanälchen. Der Necrose geht zuweilen eine Anschwellung und blasige, hydropische Degeneration voraus. Diese Epithelnecrosen können primär entstehen und haben dann häufig Entzündung im Gefolge oder sie entstehen secundär in Folge von primären entzündlichen Processen oder sie sind der Entzündung coordinirte Folgen der einwirkenden Krankheitsursache.

Dasselbe gilt für die wichtigste Form der Degeneration, für die fettige nämlich. Sie kann aus einer albuminösen Degeneration (trüben Schwellung) hervorgehen, wie sie früher als Effect der parenchymatös degenerativen Nephritis beschrieben wurde, oder sie entsteht direct aus Ernährungsstörungen, welche durch Anämie herbeigeführt wurde (bei perniciöser Anämie, Infarcten etc.) oder in Folge von Blutstauung (bei cyanot. Induration) oder endlich in Folge directer Einwirkung gewisser chemischer Stoffe (z. B. Phosphor), wo indess die einfach degenerative Natur der Verfettung noch keineswegs allgemein angenommen ist. Die Verfettung, welche man an dem Auftreten von dunkeln, gegen Säuren wie Alkalien resistenten Körnchen erkennt, betrifft am häufigsten die Epithelien der gewundenen Harnkanälchen, welche dadurch

schon makroskopisch durch gelbliche Färbung hervortreten, wie das vorher schon bei der Besprechung der Nephritis erwähnt wurde. Senkrechte Doppelmesserdurchschnitte mit Kalilauge behandelt geben sehr schöne Uebersichtsbilder. Die einzelnen Zellen kann man durch Zerzupfen leicht isoliren; sie zeigen manchmal die Fetttröpfchen ausschliesslich in ihrem äusseren, Stäbchen-Theil. Es können übrigens auch die geraden Kanälchen verfetten, was man besonders bei der Phosphorvergiftung findet. Seltener findet man Verfettung an den Glomerulusschlingen und ihren Epithelien, sowie an anderen Gefässen und im interstitiellen Gewebe. Hier ist das Fett meistens Resorptionsfett in Lymphräumen.

Eine andere Degeneration, welche besonders Epithelzellen betrifft, ist die Glycogen-Degeneration. Bei Diabetes mellitus sieht man oft schon makroskopisch nach Jodaufguss in der Region der Schleifen eine bräunliche Färbung auftreten. Schnitte von Stücken, welche sofort in absoluten Alkohol gelegt werden, zeigen, wenn man sie mit einem Tropfen Jodgummi eindeckt, deutliche braune Glycogenfärbung in den Epithelien der Schleifen. An ausgewässerten und dann erst gehärteten Stücken ist das Glycogen verschwunden und die Zellen haben nun ein hyalines, blasiges Aussehen (Ehrlich).

Eine sehr häufige und wichtige Degeneration ist die amyloide. Ihr Vorkommen an den Epithelien der Harnkanälchen ist nicht sicher gestellt, jedenfalls tritt sie immer zuerst an den Gefässen und zwar meist an den Glomerulis und ihren Arteriae afferentes auf. Man kann sie oft schon mit blossem Auge ohne Zuhülfenahme von Reagentien aus der Grösse, der starken Prominenz und eigenthümlich glasigen Beschaffenheit der Glomeruli auf den Durchschnitten diagnosticiren; mit Sicherheit wird sie erkannt, wenn auf Jodzusatz eine braune Färbung der Glomeruli entsteht. In höheren Graden sind die übrigen Gefässe der Rinde, aber auch die Vasa recta des Markes, welche jedoch auch in vielen Fällen die am stärksten veränderten sind, in ähnlicher Weise entartet und schliesslich greift die Degeneration auch auf die Tunicae propriae der Harnkanälchen über, deren Veränderung man allerdings nur bei der mikroskopischen Untersuchung erkennen kann. Am besten macht man Schnitte mit dem Doppelmesser senkrecht (im Verlaufe der Markstrahlen) durch Rinde und Mark und färbt dieselben mit Anilinviolett, worauf sich die rothen amyloiden Massen sehr deutlich

und schön von den nicht amyloiden blauen abheben. Die Degeneration der Tunicae propriae erkennt man am besten, wenn man mit Anilin gefärbte Schnitte nachträglich zerzupft; man ist dann bei den isolirten Harnkanälchen vor Verwechselung der Tunicae propriae mit anliegenden Gefässschlingen geschützt. Sehr hübsch sehen auch in frischen Fällen die partiell entarteten Glomeruli aus, an denen die intacten Schlingen blau, die amyloiden aber roth gefärbt erscheinen. Durch Kernfärbemittel kann man sehr leicht nachweisen, dass die Glomeruluskerne (wesentlich dem Epithel angehörig) auch bei starker Amyloiddegeneration noch vorhanden sind. Schöne Bilder erhält man, wenn man dünne Schnitte in saurem Hämatoxylin färbt und dann in Jodgummi einbettet; man hat dann Kern- und Amyloidfärbung neben einander.

Die amyloide Degeneration der Nieren ist eines der ersten Symptome der allgemeinen Amyloidcachexie, zuweilen findet sie sich aber auch bloss in der Niere und anscheinend aus localen Ursachen hervorgegangen. Gerade dann, aber oft auch in den anderen Fällen, ist sie mit entzündlichen Veränderungen verbunden, bald Schrumpfungen, bald Verfettungen; für das Eintreten der letzteren mag die mit der amyloiden Degeneration verbundene Verengerung des Lumens zum Theil mit verantwortlich sein. Am ausgesprochensten habe ich grosse gelbweisse Fettnieren mit Amyloid bei Syphilis gefunden. Schöne mikroskopische Bilder erhält man gerade von solchen Nieren, wenn man frische dünne Schnitte in absol. Alkohol entwässert, in alkoholischer Alkannaextractlösung färbt, in salzsaurem Alkohol auswäscht, in Wasser abspült, in saurem Hämatoxylin färbt, wieder in Wasser abspült, in Lugol'scher Lösung färbt und endlich in Glycerin untersucht: dann sieht man Fett hellroth, Kerne dunkelblaugrau, Zellen gelblich, Amyloid gelbroth.

Eine der amyloiden nahestehende, für die einfache Betrachtung mit ihr übereinstimmende, aber durch das Fehlen der charakteristischen Reaction von ihr verschiedene Veränderung ist die hyaline Degeneration der Gefässe, insbesondere der Capillaren. Dieselben haben ein gallertiges, homogenes, glänzendes Aussehen, Wand und Lumen sind nicht mehr zu unterscheiden. Man findet diese Veränderung sowohl bei zahlreichen entzündlichen Processen, als auch bei der Arteriosclerose; sie bewirkt wesentlich die schon

vorher erwähnte Atrophie der Glomeruli. Es geht ihr zuweilen eine körnige Trübung und Kernanhäufung in den Capillaren voraus, welche vermuthen lässt, dass ein Theil der hyalinen Degenerationen auf einer Verstopfung des Gefässes durch einen weissen Thrombus beruht. An Zupfpräparaten der frischen oder 24 Stunden in chromsaurem Kali verwahrten Nierenrinde kann man diese Veränderungen der Glomeruli am besten studiren. Sie finden sich besonders in den grossen weissen Nieren mit Harnverminderung und starkem Hydrops.

7. **Fremdkörper** und **Parasiten.** Die Niere als Hauptreinigungsapparat für das Blut ist zahlreichen Veränderungen durch Ablagerung fremder Körper, welche aus dem Blute stammen, ausgesetzt. Meistens sind dieselben vorher gelöst und werden erst in der Niere in fester Form niedergeschlagen. Es gehören hierher in erster Linie die verschiedenen Formen der sog. Nieren-Infarcte (nicht mit den embolischen zu verwechseln).

Man unterscheidet vier Hauptformen: den Kalkinfarct, den Harnsäureinfarct, den Hämaglobininfarct mit der Unterabtheilung des Hämatoidininfarcts, und den Bilirubininfarct. Ersterer kommt nur bei Erwachsenen vor, der zweite (in seiner typischen Form wenigstens) und vierte nur bei Kindern, der dritte sowohl bei Kindern wie bei Erwachsenen.

a) Der Kalkinfarct erscheint in Form von weissen Streifen, die von der Papillenspitze radiär bis zur Mitte der Markkegel oder selbst noch darüber ausstrahlen, während auf der Oberfläche der Papille oft grössere weisse Kalkmassen sitzen. Auf Schnitten, besonders auf Querschnitten (Doppelmesser) erscheinen feinste Kalkkörnchen in den Wandungen der Kanälchen, während in dem Lumen häufig varicöse, wurstförmige Kalkconcremente liegen. Auf Salzsäurezusatz lösen sich Körnchen und Concremente unter Gasentwickelung; bei letzteren bleibt dabei eine helle organische Grundlage zurück. Die Ablagerung der Kalkconcremente erfolgt hauptsächlich in den ableitenden Röhrchen, diejenige der Kalkkörnchen nicht nur in diesen, sondern auch in den schleifenförmigen und es sind deshalb diese Nieren besonders geeignet, um auf Längsschnitten die Henle'schen Schleifen auf die leichteste Weise zu sehen.

b) Der Harnsäureinfarct kommt in typischer Form nur bei kleinen Kindern vor, hauptsächlich in den ersten Lebenswochen

(vom 2. Tage an), doch sind auch schon Infarcte in der 6. Woche, ja noch viel später beobachtet worden. Es hat ihr Vorhandensein gerichtsärztliche Bedeutung, da sie fast ausschliesslich bei Kindern gefunden wurden, die geathmet hatten. Diese Infarcte erscheinen als gelbliche, ziegelrothe oder gelbrothe, von den Papillen ausgehende Streifen; nur selten sieht man in der Rindensubstanz hie und da ähnliche gelbe Striche. Zerzupft man kleine Stückchen der Papillen oder drückt man die Epithelien aus den Sammelröhren aus, so sieht man die Lumina der Harnkanälchen vollgestopft mit einer bei durchfallendem Lichte heller oder dunkler bräunlichen, bei auffallendem gelblichen, oft etwas rosarothen Masse, die sich in Salzsäure sowie Eisessig löst, aus welchen Lösungen sich beim Verdunsten Krystalle von Harnsäure ausscheiden. Mikroskopisch besteht die Masse aus kleineren und grösseren, oft zu Zwillingsformen vereinigten, an den Rändern stacheligen Drusen (harnsaures Ammoniak); seltener kommen andere harnsaure Salze (h. Natron) vor. Die harnsauren Salze sitzen ausschliesslich im Lumen der Harnkanälchen. Nach ihrer Entfernung bleibt eine helle organische Grundlage zurück. Die Ursache der Ausscheidung ist wohl in Ueberladung des Blutes mit Harnsäure in Folge des veränderten Stoffwechsels zu suchen.

Beim Erwachsenen kommt eine Ablagerung von harnsaurem Natron bei der Gicht vor, aber nicht in Form von radiären Streifen an der Papillenspitze, sondern in Form kreideweisser kleinerer Flecken und Streifchen, welche sowohl in den Markkegeln wie (seltener) in der Rinde sitzen. Bei der mikroskopischen Untersuchung erweisen sie sich als Haufen von krystallinischem harnsaurem Natron, welches hier nicht blos wie an den Gelenken in Form feinster Nadeln, sondern auch in Form grösserer Krystalle (rhombischer Tafeln) erscheint. In der Umgebung ist chronische productive Nephritis (N. uratica), an der Stelle der Ablagerung Necrose (Gichtnecrose) vorhanden. Sobald man diese Veränderung der Nieren constatirt hat, soll man niemals versäumen, einige Gelenke, besonders die klassischen Stellen an der grossen Zehe nach gichtischen Ablagerungen zu durchsuchen.

c) Der Hämoglobin-Infarct findet sich in Fällen von Hämoglobinämie, indem das im Harn ausgeschiedene Hämoglobin (Hämoglobinurie) in den Harnkanälchen in Form bräunlicher klum-

piger, später aber auch durch Umwandlung in Pigment bräunlich körniger, seltener krystallinischer (Hämatin-Infarct) Massen sich niederschlägt, welche in den Papillen bräunliche, bräunlich-rothe Streifung bedingen. Es kann durch diese Ausfüllung eine bedenkliche Störung der Nierenfunction bedingt werden.

Als Hämatoidin-Infarct im engeren Sinne hat Virchow einen in Form heller, bräunlicher oder braunrother Streifen an der Papille vorkommenden Infarct beschrieben, welcher in einer Ablagerung von gelbrothem oder rothbraunem, körnigem und krystallinischem Hämatoidinpigment, sowohl im Lumen von Harnkanälchen, als in den Epithelzellen derselben besteht. Der Farbstoff rührt nach ihm von kleinen Blutungen her.

d) Viel häufiger ist jedenfalls der Bilirubin-Infarct*), theils für sich allein, theils (und das ist das Gewöhnliche) in Verbindung mit dem Harnsäure-Infarct. Er findet sich auch nur bei Neugeborenen und zwar solchen, die icterisch waren. Es ist das Bilirubin in Form von rhombischen Tafeln oder von feinen, oft zu baumförmigen und sternförmigen Gruppen vereinigten Nädelchen (Spiessen) oder in Form von Klumpen, sowohl im Lumen der Harnkanälchen, als in den Epithelzellen derselben, als auch im interlobulären Gewebe, besonders in den Gefässen vorhanden. Auch es hat seinen Hauptsitz in den Papillen, doch fehlt es auch, besonders bei hochgradigen Fällen, nicht in der Rinde. (Ausser in den Nieren kommen dieselben Krystalle, wenn auch nicht immer, im Blute und in fast allen anderen Organen vor.) Die Krystalle geben sehr schön die bekannte Gallenfarbstoffreaction. Man braucht nur ein Stückchen des sie enthaltenden Gewebes mit Kalilauge (unter dem Deckgläschen) zu behandeln, dann mit Wasser die überschüssige Lauge auszuschwemmen und endlich starke Salpetersäure, die etwas Untersalpetersäure enthält, zuzusetzen, um bald vom Rande aus, successive in Ringen nach innen fortschreitend, die Farben grün, blau, violett, roth zu erhalten. Makroskopisch dürften

*) Mit der Gegeneinandersetzung von Hämatoidin- und Bilirubin-Infarcten soll die chemische Frage nach der Identität dieser beiden Körper durchaus nicht präjudicirt werden; es soll vielmehr durch den Namen nur zugleich die Entstehung bezeichnet werden: das Hämatoidin entsteht an Ort und Stelle aus ergossenem Blut, das Bilirubin durch Ausscheidung von Gallenfarbstoff, welcher als solcher bereits im Blute vorhanden war.

sich die Bilirubin-Infarcte von den Hämatoidin-Infarcten dadurch unterscheiden, dass diese nur sehr ungleichmässig und in der Regel auf einzelne Papillen vertheilt sind, während jene meist gleichmässig alle Papillen betreffen. Bei Erwachsenen kommen sowohl in gewundenen wie geraden Kanälchen gelbe, grüne, braune und schwarze Gallenfarbstoffkörnchen neben chronischer Entzündung bei lange bestehendem Icterus vor. Nur bei acuter Leberatrophie und sog. perniciöser Anämie habe ich auch hier vorzugsweise Bilirubinkrystalle gefunden.

Eine seltene Form von Infarct ist der Silberinfarct (bei Argyrie), welcher in einer Ablagerung feinster Silberkörnchen in dem Gewebe besteht, wodurch besonders die Marksubstanz eine grauschwarze Färbung erhält.

Ebenfalls als Fremdkörper, welche durch Abscheidung eines aus dem Blute stammenden Körpers in dem Lumen der Harnkanälchen entstanden sind, sind die hyalinen Eiweissgerinnsel (hyaline Gallertcylinder) zu betrachten, welche sich bei so vielen Fällen von Albuminurie, entzündlicher wie nicht entzündlicher, besonders in den Kanälchen der Marksubstanz, der ausführenden, wie besonders auch der schleifenförmigen vorfinden. Frisch sind sie weich, biegsam und färben sich mit Pikrocarmin gelblich, durch längeren Aufenthalt besonders in den Schleifen werden sie fester, spröder und können sogar eine amyloidähnliche Reaction darbieten. An frischen Schnitten durch die Nieren erkennt man sie oft am besten bei schwächerer Vergrösserung, wo sie sich durch ihren eigenthümlichen fettigen Glanz sofort markiren. Nicht alle hyalinen Ausfüllungsmassen der Harnkanälchen sind aber in dieser Weise entstanden, vielmehr können auch aus desquamirten und wie die Leukocyten bei Bildung der weissen Thromben zusammengesinterten necrotischen und fibrinoiddegenerirten Epithelzellen hyaline Cylinder entstehen, während besonders in Harnkanälchen, welche in Inactivität sich befinden, oft eine festere colloide Masse von den Epithelzellen secernirt wird, welche das Lumen cystisch ausdehnen kann. Bei bestehender Verfettung von Epithelzellen können auch die Cylinder Fettkörnchen, besonders an ihrer Oberfläche enthalten, bei Blutungen Blutkörperchen oder Pigment. Dass letztere auch für sich allein Cylinder bilden können, ist bei den Infarcten schon erwähnt.

Eine Abnormität des Inhalts der Harnkanälchen wird auch dadurch bedingt, dass der Harn sich in abnormer Menge anhäuft und die Kanälchen streckenweise cystisch erweitert. Diese Stauungscysten, wie man sie im Gegensatz zu den vorher erwähnten colloiden Secretionscysten nennen könnte, können wohl in Folge von Verstopfung der Harnkanälchen durch Cylinder entstehen, hauptsächlich werden sie aber durch Compression von Harnkanälchen durch entzündlich neugebildetes Bindegewebe erzeugt. Je nach dem Orte der Compression können sowohl die Glomeruluskapseln wie die eigentlichen Harnkanälchen cystisch erweitert werden. Der Inhalt der Cysten ist dünnflüssig, enhält Harnbestandtheile, oft auch Eiweiss. Durch Confluenz kleinerer entstehen grössere Cysten. Am typischsten finden sich die Retentionscysten in der sog. Cystenniere (Hydrops renum cysticus), welche sowohl bei Früchten, wo sie als Geburtshinderniss den Tod herbeiführen können, als auch bei Neugeborenen wie im späteren Leben gefunden werden. Die Degeneration ist doppelseitig: die Nieren sind ganz beträchtlich vergrössert, sowohl an der Oberfläche wie auf dem Durchschnitt sieht man zahllose dünnwandige Cysten, welche bei Kindern kleiner, bis erbsgross, bei Erwachsenen grösser, bis kirschgross zu sein pflegen. Sie haben eine dünne Wand und wässerigen oder auch durch Blut bräunlich gefärbten Inhalt. Neben ihnen ist bald nichts, bald mehr oder weniger von intactem Nierenparenchym zu sehen. Von letzterem Umstand wird es abhängen, ob das Leben eine Zeit lang bestehen kann oder nicht. Ich halte auch diese Cystennieren Erwachsener für angeboren. Ob die Ursache in einer fötalen productiven Nephritis resp. Pyelitis, welche auf die Papillen übergriff oder in Entzündungstörungen zu suchen ist, ist noch nicht ausgemacht.

Nicht nur gelöste Stoffe, sondern auch körperliche Partikelchen können aus dem Blut in die Nieren gelangen, so Pigmentkörner bei der Melanämie, sowie bei ausgedehnter Melanosarcombildung. Am wichtigsten sind die Ausscheidungen von Parasiten aus dem Blute in der Niere. Abgesehen von dem Distomum haematobium und der Filaria sanguinis sind es besonders verschiedene Formen von Schizomyceten, welche hier in Betracht kommen. Die früher erwähnte mycotische Nephritis papillaris, welche oft die einzige Localaffection bei septischen Krankheiten

darstellt, macht ganz den Eindruck einer Ausscheidungskrankheit, bei welcher Schizomyceteninfarcte in den ausführenden Harnkanälchen die Grundlage der Veränderungen bilden.

Die wichtigsten Formen der überhaupt in den Nieren vorkommenden Schizomyceten wurden schon früher erwähnt; manche andere, z. B. Milzbrandbacillen scheinen keine weitere schädliche Einwirkung auszuüben. Von sonstigen Parasiten kommen bei uns nur Echinococcen, Cysticerken, Pentastomen in absteigender Häufigkeit, alle aber nur selten vor.

4. Untersuchung der Becken, Kelche und Ureteren.

Einiger Veränderungen der Nierenkelche und -Becken ist schon als Begleiterscheinungen von Nierenaffectionen gedacht worden. Oedematöse Schwellung der Schleimhaut mit Hämorrhagien finden sich bei vielen Nierenentzündungen; Hämorrhagien mit Vorliebe hier bei den hämorrhagischen Pocken etc.; eiterige und diphtherische Entzündung wie sie auch sonst vorkommt. In Bezug auf letztere ist beachtenswerth, dass sie in den Ureteren oft fehlt und durch einfache, meist hämorrhagische Entzündung vertreten ist, während in der Blase und in den Nierenbecken Diphtherie vorhanden ist, so dass also wohl eine Continuität der Entzündung aber nicht der diphtherischen zu constatiren ist. — Die Tuberkulose ist in der Regel mit Phthisis renalis verbunden und zeigt ähnliche Erscheinungsweise: Verdickung der gesammten Wandung, käsige Metamorphose an der Oberfläche, weiter nach aussen oder auch, bei weniger vorgeschrittenen Fällen, in der Schleimhaut um die käsigen Stellen, graue Tuberkel. Sowohl in dem Nierenbecken wie in den Ureteren kommen als erste Anfänge der käsigen Ulceration kleine, rundliche, isolirte oder zu Gruppen vereinigte sogen. Lenticulärgeschwüre vor, wie sie sogleich bei der Harnblase noch näher beschrieben werden sollen.

Chronische Entzündungen der Nierenkelche, welche oft mit fibröser, manchmal netzförmiger oder streifiger Verdickung der Schleimhaut verbunden sind (productive Pyelitis), trifft man am häufigsten bei fortgesetzter Reizung durch Concremente, seien es nun kleinere, krümelige Massen (Gries) oder grössere compacte Steine (es gibt Fälle, wo das ganze Lumen des Beckens und der Kelche durch eine einzige zusammenhängende Concrementmasse ausgefüllt wird, welche durch

ire in die Kelche hineingehenden Fortsätze ein stalaktitenartiges ussehen besitzt). Die Beschaffenheit der Steine ist je nach ihrer usammensetzung sehr verschieden. Sehr feste, dunkelbraungelbe der graue Steine mit grob maulbeerförmiger Oberfläche bestehen us oxalsauren Salzen: Oxalatsteine; Uratsteine, wesentlich von arnsauren Salzen gebildet, sind meist glatt oder doch wenig öckerig, von hellerer, bräunlich gelber Farbe und oft streifig, von ittlerer Consistenz; endlich die aus phosphorsauren und kohlenauren Salzen bestehenden Phosphat- und Carbonatsteine ind sehr weich, weiss, kreidig. Da die letzteren in der Regel urch Catarrh resp. die mit demselben verbundene Zersetzung des Harns entstehen, so findet man sehr häufig an der Oberfläche der nderen Steine eine Schicht von Phosphaten. Uebrigens können nch oxalsaure Salze und harnsaure Salze, deren Ausscheidung in Blutveränderung bedingt erscheint, schichtenweise mit einander abwechseln, so dass unter Umständen an einem Steine alle möglichen Formen von Niederschlägen neben resp. nach einander gefunden werden. Selten sind weiche, wachsgelbe Cystinsteine mit krystallinischem Bruch, noch seltener harte, heller oder dunkler braune Xanthinsteine. Für eine Reihe von Nierensteinen hat Ebstein neuerdings eine organische Grundlage nachgewiesen. — Dass durch Harnsteine auch eiterige Entzündungen der Harnwege und der Niere (Nephritis calculosa) erzeugt werden können, ist schon früher erwähnt worden; es ist noch zuzufügen, dass sie auch oft Erweiterungen der Harnwege bedingen, worüber sogleich noch Ausführlicheres mitgetheilt werden soll.

Vorher will ich noch anführen, dass in seltenen Fällen eine multiple Cystenbildung neben chronischer productiver Entzündung an der Schleimhaut des Beckens und des Ureters gefunden wird (Pyelitis und Ureteritis chronica cystica). Die Cystchen sind oft in sehr grosser Zahl vorhanden und im Durchschnitt von Stecknadelkopf- bis Hirsekorngrösse; sie springen weit über die Schleimhaut vor und enthalten meist einen wasserklaren, oft colloiden Inhalt. Ueber ihre Entstehung ist noch nichts Sicheres bekannt.

Eine der wichtigsten Affectionen der oberen Harnwege ist die Erweiterung derselben durch Retention des Harnes in Folge eines der Niere näher oder ferner gelegenen Hindernisses im Abflusse desselben. Je nach der Lage des Hindernisses ist der Ureter und

das Becken mit den Kelchen oder nur dies letztere allein verändert; die Niere ist in jedem Falle in Mitleidenschaft gezogen (Hydronephrose, hydronephrotische Atrophie). Je nach dem Grade und der Dauer des Verschlusses ist die Erweiterung verschieden stark; der Ureter kann bis zu Daumendicke sich ausdehnen, das Nierenbecken kann Hühner- und Gänseeigrösse erreichen, die Kelche wandeln sich in kugelige, kirsch- und wallnussgrosse Blasen um. Verhältnissmässig lange pflegt sich das Gewebe zwischen den Kelchen, wenn auch nur als dickes fibröses Septum zu erhalten, aber schliesslich schwindet doch auch es mehr und mehr und so kann in den schwersten Fällen die Niere mit Kelchen und Becken zu einer einzigen grossen Blase umgewandelt werden, an welcher man nur an schmalen vorspringenden Leisten die Stellen erkennt, wo früher die Kelche von einander getrennt waren.

Die Verengerung des Lumens der abführenden Wege, welche die Hydronephrose hervorbringt, wird in der Regel durch Compression des Ureters von aussen oder durch Verstopfung durch einen Stein erzeugt; in anderen Fällen fehlt ein solches Moment und man findet dann die Ursache oft in einem spitzwinkeligen Abgang des Ureters von dem Becken, wodurch ein klappenartiges Vorspringen der einen Wand ermöglicht wird, welches hinreicht, den Eingang zum Ureter zu verlegen. Einseitige Hydronephrose zeigt gewöhnlich die höchsten Grade der Degeneration, da die andere Niere durch vicariirende Hypertrophie einen Theil ihrer Functionen mit übernimmt. Solche Fälle kommen zuweilen angeboren vor; der Verschluss des Ureters ist dann wohl auf eine fötale Entzündung zurückzuführen. Doppelseitige Affection findet sich bei vielen Uteruskrankheiten, von denen die carcinomatösen hervorzuheben sind, bei welchen diese Complication (durch Uebergreifen der Carcinombildung auf die Ureteren) selten vermisst wird. Durch Verschluss blos eines Ureters bei Ren duplicatus kann auch eine partielle Hydronephrose entstehen.

Wenn bei bestehender Hydronephrose eine eiterige Pyelitis sich entwickelt, so können die erweiterten Räume ganz von Eiter erfüllt werden (Pyonephrose). War die Erweiterung der Kelche und des Beckens weniger durch gestautes Secret, als durch einen oder mehrere grosse Steine herbeigeführt, so könnte man von Lithonephrose reden.

Da in den meisten Fällen von Hydronephrose der Ureter eine wichtige Rolle spielt, so ist es nothwendig denselben dabei genau zu untersuchen, insbesondere versäume man nicht bei jedem bekannten Fall von Uteruskrebs schon vor der Herausnahme der Nieren die Ureteren genau von aussen zu inspiciren, um sofort etwaige Erweiterungen zu entdecken. Wenn die Hydronephrose durch einen im Ureter eingeklemmten Stein erzeugt war, so kann dieser bei der Section, wenn er schliesslich doch noch in die Blase und vielleicht sogar nach aussen gelangte, vergeblich gesucht werden. Man muss dann genau die Oberfläche des Ureters untersuchen und wird häufig noch an umschriebenen blutigen Infiltrationen oder oberflächlichen Substanzverlusten die Stelle entdecken, wo die Einklemmung hauptsächlich stattgefunden hatte. Auch eine Vergleichung der Weite des Ureters in verschiedenen Abschnitten kann dabei von Nutzen sein.

Von den den oberen Harnwegen eigenen Parasiten ist nur der bei uns nicht vorkommende sehr lange rothe Eustrongylus gigas zu nennen, welcher einem Blutgerinnsel ähnlich im Lumen des Beckens gelegen ist.

5. Untersuchung der Beckenorgane.

An die Untersuchung der Nieren hat sich direct diejenige der Harnblase und der Urethra und, da diese nur im Zusammenhange mit den Geschlechtsorganen und dem Mastdarme entfernt werden können, diejenige der gesammten Beckenorgane anzuschliessen. Die Untersuchung beginnt, nachdem man die gegenseitige Lage der betreffenden Organe, besonders auch den Stand des Fundus uteri bei etwaiger Vergrösserung desselben, genau bestimmt hat, mit der Betrachtung der Harnblase, deren Grösse, Gestalt und Füllungsgrad zu bestimmen ist. Darauf zieht man dieselbe etwas von der Symphyse ab und schneidet in der Längsrichtung des Körpers in ihre vordere Wand ein, um zunächst den Inhalt nach Qualität und Quantität zu bestimmen.

a. Untersuchung des Blaseninhalts.

Die Farbe des Harns wechselt bekanntlich vom hellsten Bernsteingelb bis zu Gelbroth und Braunroth, selbst fast Schwarz. Die

abnorme Färbung kann durch Medicamente erzeugt werden: die von Rheum oder Senna bewirkten dunkelen Färbungen verschwinden nach Zusatz von Mineralsäuren, die grünliche, olivengrüne, selbst schwarzgrüne Färbung des Harnes, welche die Carbolsäure erzeugt (Carbolharn), verwandelt sich beim Erwärmen des Harns mit Salpetersäure in eine rothe, welche durch Kalizusatz noch intensiver wird. Auch Kairin erzeugt eine schwarzgrüne Harnfarbe. Eine in verschiedenen Nüancen des Roth, vom pfirsichblüthfarbenen bis schwarzrothen, auftretende Färbung wird durch Blutfarbstoff bedingt. Man hat dabei wohl zu unterscheiden, ob die abnorme Färbung durch rothe Blutkörperchen (Hämaturie) oder durch gelösten Blutfarbstoff oder Modificationen desselben (Hämoglobinurie) erzeugt wird. Findet man noch grössere Blutgerinnsel, so ist die Unterscheidung leicht, das Auftreten eines hellblutrothen Bodensatzes spricht gleichfalls für Hämaturie, aber nicht jeder gefärbte Bodensatz, da bei heftiger Hämoglobinurie in Folge von Hämoglobinämie sich die schon bei dem Hämoglobininfarct erwähnten klumpigen, manchmal Blutkörperchen ähnlichen, an Grösse wechselnden Hämoglobintropfen am Boden sammeln können. Sie haben eine bräunliche Farbe, welche in Folge von Methämoglobinurie überhaupt vorhanden ist. Da gelöstes Hämoglobin, welches eine gleichmässige Färbung der Harnflüssigkeit bedingt, gerade auch im Leichenharn erst durch postmortale Auslaugung von Blutkörperchen entstanden sein kann, so ist hier die Diagnose makroskopisch nicht sicher zu stellen. Die mikroskopische Untersuchung gibt aber leicht sicheren Aufschluss, da man die Stromata der ausgelaugten Körperchen noch als ganz blasse, zart contourirte Kügelchen im Bodensatz erkennen kann. Nicht selten findet man im Blutharn auch Hämatoidinkrystalle. — Gallenfarbstoff des Harnes wird an der gelbrothen bis braunen Färbung, besonders auch des durch Schütteln entstandenen Schaumes sowie durch die Reaction mit Salpetersäure leicht erkannt. Körnig oder krystallinisch ausgeschiedener Gallenfarbstoff, an Zellen oder Cylinder gebunden, ist ein nicht seltener Befund sowohl bei icterischen Kindern wie Erwachsenen.

Beimengung von Eiter zum Harn kommt in verschiedenem Grade vor; sind es nur geringere Mengen, so können die obersten Schichten des Blaseninhalts ganz klar sein, während im Fundus (bei Rückenlage der Leiche) ein dicker, gelber Eiter sitzt. In

anderen Fällen, besonders wenn wenig Inhalt in der Blase ist, hat die gesammte Flüssigkeit eine mehr oder weniger eiterartige Beschaffenheit. Mit dem Mikroskope sind die Eiterkörperchen leicht nachzuweisen. Zum Färben derselben werden Deckglastrockenpräparate benutzt. Statt des Eiters kann auch eine trübe, jauchige, schmutzig-graugelbe, oder bei Blutbeimengungen bräunliche Masse vorhanden sein, die schon durch ihren stark ammoniakalischen Geruch anzeigt, dass sie in Zersetzung (ammoniakalische Gährung, besonders bei Blasenlähmung mit eiterig-diphtherischer Cystitis) begriffen ist. In ihr schwimmen häufig kleinste wie Sand anzufühlende gelbliche Concremente. Unter dem Mikroskop sieht man massenhaft Mikrococcen und Bacterien in den allerverschiedensten Formen und Gruppirungen; an Deckglastrockenpräparaten sind sie leicht zu färben. Mittelst dieser ist auch der Nachweis anderer, keine ammoniakalische Gährung bewirkender Organismen zu liefern, unter denen, weniger freilich nach dem Tode als während des Lebens, die bei Tuberkulose der Niere und Blase vorkommenden Koch'schen Bacillen das Hauptinteresse in Anspruch nehmen. Auch die Trippercoccen bieten grosses Interesse, da experimentell ihre ätiologische Bedeutung sichergestellt erscheint.

Von sonstigen Beimengungen zu dem Urin, die das makroskopische Verhalten desselben weniger alteriren, seien nur kurz die verschiedenen Formen der früher genauer erörterten Harncylinder erwähnt, welche bald ganz glashell (Exsudatcylinder), bald gelblich gefärbt und wachsartig glänzend erscheinen (von Zellen gebildet) und mit Blutkörperchen, oder verfetteten Zellen, oder Bacterien etc. besetzt sind, bald (selten) reine Epithelcylinder, bald bräunliche Blutcylinder darstellen, ferner einzelne Eiterkörperchen oder farbige Blutkörperchen oder in seltenen Fällen auch verschiedene Geschwulstzellen. Bei letzteren hat man sich besonders vor Verwechselung mit den polymorphen Epithelzellen der Blase und Harnleiter zu hüten. Von den festen Sedimenten sind das in Form kleiner amorpher Körnchen erscheinende harnsaure Natron, die Wetzstein- oder Garbenformen der reinen Harnsäure, die farblosen sargdeckelförmigen Tripelphosphate (phosphorsaure Ammoniak-Magnesia) und endlich die in Briefcouvertform erscheinenden Krystalle von oxalsaurem Kalk die wichtigsten. In Bezug auf die Zusammensetzung der Blasensteine gilt im allgemeinen das bei der Niere

Gesagte, da viele nur in die Blase gelangte Nierensteine sind. Hier vergrössern sie sich aber, besonders durch Anlagerung von Phosphaten. Es können sich aber auch Steine in der Blase neu bilden und zwar geschieht das gern um Fremdkörper herum (Strohhalme, Nadeln, abgebrochene Katheterspitzen etc.). Diese Steine sind meist grauweisse Phosphatsteine. Die Steine, welche solitär (rundlich) oder multipel (häufig facettirt) vorkommen können, liegen nicht immer frei im Lumen, sondern theilweise auch in Divertikeln, bei deren Bildung sie durch ihre Schwere mitwirken können.

Ausser den schon erwähnten Schizomyceten finden sich gelegentlich auch Sarcine und Hefepilze in dem Harn, selten Echinococcenblasen, in tropischen Gegenden auch Filaria sanguinis sowie Eier von ihr und von Distoma haematobium. Bei offenen Dermoidbildungen kommen auch Haare im Harn vor (Pilimiction).

Um die genannten körperlichen Beimengungen bequem zur Untersuchung zu erhalten, lässt man den Harn in einem spitzen Becherglase stehen und giesst dann die oberen Harnschichten weg, während man die unteren zur Untersuchung benutzt oder man holt sich in der früher (S. 146) geschilderten Weise das Material für die Präparate heraus.

h. Allgemeine Sectionsmethode.

Nachdem der Harn entfernt ist, wird der Mastdarm von dem Colon abgetrennt und letzteres etwas zurückgeschlagen (beim Vorhandensein reichlichen dünnen Kothes wird mit Vortheil vorher doppelt unterbunden), dann wird, indem man den Mastdarm kräftig nach vorn zieht, ein grosses Messer senkrecht zwischen Mastdarm und Kreuzbein tief eingestochen und in langen sägenden Zügen das lockere Bindegewebe von dem Kreuzbein längs der Linea arcuata bis zu den Schambeinen hin abgetrennt. Mit einigen Flachschnitten wird die Ablösung des Mastdarms von hinten her bis zum Anus fortgesetzt.

Hierauf umfasst man den Mastdarm mit den drei letzten Fingern der linken Hand, bringt den Zeigefinger derselben in den Eröffnungsschnitt der Harnblase, zieht an diesen beiden Handhaben sämmtliche Beckenorgane kräftig nach oben und hinten und durchschneidet, immer dicht an der Symphyse bleibend, auch die vorderen Verbindungen der Organe mit dem Becken. Durch einige Querschnitte

ird dann die Herausnahme beendigt. Wenn man, besonders am
ıteren Ende der Symphyse, beim Weiterschneiden den Messergriff
cht nach hinten senkt, so wird man bei Männern leicht die ganze
rostata und selbst noch ein Stück der Corpora cavernosa mit ent-
rnen können. Der Penis kann, wenn man ihn nicht zu schonen
at, einfach abgeschnitten werden, oder man verlängert den Er-
fnungsschnitt der Bauchhaut bis gegen die Mitte des Penis, löst
en hinteren Ansatz der Corpora cavernosa ab und durchschneidet
eselben subcutan soweit nach vorn als man eben will. Legt man
nen Werth auf den Zusammenhang der Harnröhre mit der Harn-
lase (Stricturen, falsche Wege etc.) so wird der Penis vor der
erausnahme der Beckenorgane nach Durchschneidung der Haut
ı der oben angegeben Weise an beliebiger Stelle durchschnitten,
ındum aus seinen Verbindungen, besonders von den Schambeinen
bgelöst, unter der Symphyse in das Becken zurückgeschlagen und
un erst vor ihm in der oben beschriebenen Weise die Lostrennung
er Organe vorgenommen. Die Hoden kann man sehr leicht der
Intersuchung ohne Verletzung des Hodensackes zugänglich machen,
ıdem man den Leistenkanal von innen her etwas erweitert und
en Hoden dann von unten her hindurchdrückt. Soll auch er mit
en Beckenorganen in Verbindung bleiben, so wird er von beiden
eiten in dieser Weise durch den Leistenkanal zurückgedrückt und
er Samenstrang bis zur Blase hin von der seitlichen Beckenwand ab-
etrennt, bevor man zur Herausnahme der Beckenorgane schreitet.

Bei weiblichen Leichen kann man, sofern der Mastdarm bis
ım Anus von hinten her schon losgelöst ist, durch kräftigen Zug
ie Geschlechtstheile so weit nach hinten resp. oben bringen, dass
ıan mittelst der gewöhnlichen Methode die ganze Harnröhre, die
cheide mit den Nymphen und den Mastdarm mit Anus entfernen
ann; will man aber die gesammten äusseren Geschlechtstheile
aben, so muss man, nachdem die Beckenorgane bis zum Becken-
usgang gänzlich von den Seiten losgemacht sind, die Beine der
eiche auseinanderlegen, von aussen her die Geschlechtstheile, so
eit man sie zu entfernen wünscht, umschneiden und dann, indem
ıan das Messer in der Längsrichtung des Körpers unter der Sym-
hyse vorschiebt, vorn und an den Seiten von den Knochen los-
ösen. Ist dies geschehen, so schlägt man die Geschlechtstheile
nter der Symphyse nach dem Becken zurück, fasst mit dem lin-

ken Zeigefinger statt in den Blasenschnitt in die vordere Scheidenöffnung und durchtrennt nun noch, indem man wie früher angegeben die gesammten Beckenorgane in die Höhe zieht, von innen her die Haut hinter dem Anus.

Die herausgenommenen Organe legt man, so wie sie im eigenen Körper liegen würden, vor sich hin und untersucht die einzelnen Bestandtheile, wie sie der Reihe nach von vorn nach hinten auf einander folgen, also Blase, Geschlechtstheile, Mastdarm.

c. Untersuchung der Blase und Harnröhre.

Die vollständige Eröffnung der Harnröhre und Blase wird in der Art vorgenommen, dass man den bereits in der vorderen Blasenwand vorhandenen Schnitt nach unten hin verlängert. Die Corpora cavernosa des Penis werden dabei längs des Septums durchschnitten.

1. Untersuchung der Blase.

a. Allgemeine Verhältnisse.

Die Ausdehnung der Blase hängt naturgemäss wesentlich von ihrem augenblicklichen Inhalte ab; es gibt jedoch auch von diesem unabhängige Erweiterungen, welche ausserhalb der Blase in mechanischen Hindernissen des Harnabflusses oder in der Blase selbst in Lähmungen der Muskulatur ihre Ursache haben können. Mit der Erweiterung vergesellschaftet sich in den ersteren Fällen stets eine Verdickung der Wandung, die sich schon bei der Betrachtung der inneren Oberfläche daraus diagnosticiren lässt, dass die einzelnen Züge glatter Muskulatur verdickt sind und stark vorspringen (Balkenblase), so dass zwischen ihnen oft ganz tiefe Recessus entstehen (Divertikel). Grössenveränderungen der Schleimhaut allein werden durch ödematöse Schwellung, welche als Begleiterscheinung vieler Entzündungen der Blase selbst oder ihrer Nachbarschaft auftritt, bedingt.

Die Gestalt der Blase wird dadurch oft eine eigenthümliche, dass die Stelle, wo früher der Urachus mündete, als eine kleine Spitze erscheint: die erste Andeutung jener stärkeren Abnormität, wo der Urachus selbst nicht ganz geschlossen, sondern noch verschieden weit offen, ja cystisch ausgedehnt (Urachuscyste) ge-

funden wird. — Eine weitere Gestaltsveränderung wird bedingt durch kleine taschenförmige Ausbuchtungen der Wandung, sogen. Divertikel, die in der Regel an der hinteren Wand sitzen und theils angeboren, theils, wie oben erwähnt, erworben sind. Eine solche Divertikelbildung ist auch stets bei der sog. Cystocele vaginalis vorhanden, indem der hintere und untere Blasenabschnitt sich in die Scheide und nach unten vorwölbt.

Die Farbe der Schleimhaut der Harnblase ist in den meisten Fällen eine blassgraue, nur im Trigonon und am Uebergange in die Harnröhre treten meistens, besonders oft und stark bei älteren Frauen, gefüllte venöse Gefässe hervor. Bei frischen Entzündungen wird die Farbe eine rothe, bei den heftigen Formen eine schwarzrothe, sie ist aber nur selten gleichmässig über die gesammte Oberfläche vertheilt, häufig nur auf die Höhen der vorspringenden Muskelbalken beschränkt und jedenfalls immer hier stärker als in der Umgebung. Das letztere gilt in gleicher Weise von den schieferigen Färbungen, wie sie als Zeichen der chronischen Entzündung gefunden werden.

Die Consistenz der Blasenwandung im ganzen nimmt mit der Verdickung der Muscularis ebenfalls zu; die Schleimhaut wird durch Oedem oft gallertig weich.

Die mikroskopische Untersuchung der Blase und Harnröhre geschieht nach den bekannten Methoden.

b. Die einzelnen Erkrankungen.

Von den **Missbildungen** der Blase sind die häufigsten und ärztlich wichtigsten, die Spaltungen (Blasenspalte, Exstrophia vesicae), schon bei der Haut erwähnt worden, desgleichen wurde der Urachuscysten gedacht. Von Wichtigkeit sind ausserdem die angeborenen Divertikel und die angeborenen Erweiterungen in Folge von Verschluss der abführenden Wege, welcher durch Atresie oder durch Druck von abnorm erweiterten Nachbarorganen (Uterus masculinus, Vas deferens) herbeigeführt werden kann.

Unter den **Circulationsstörungen** sind ausser den Hyperämien durch chemische Stoffe im Harn (Canthariden etc.) die Hämorrhagien zu nennen, welche sowohl als Begleiter von entzündlichen Processen, wie bei allgemeiner hämorrhagischer Diathese (Phosphorvergiftung etc., Endocarditis ulcer.) auftreten. Demnächst sind

ödematöse Zustände, allerdings wesentlich entzündliche, als ziemlich häufig zu erwähnen. Es kann dabei die Schleimhaut und Submucosa in eine dicke schwappende gallertige Masse verwandelt werden.

Die acuten **Entzündungen** der Blase sind einfach katarrhalische, wobei die Schleimhaut geschwollen und verschieden stark geröthet ist und ein schleimiges Secret sowie abgestossene Epithelien dem Harn beigemengt sind, oder sie sind eiterige mit stärkerer Röthung und Schwellung und eiterigem Exsudat, oder fibrinöse (seltener) mit Bildung leicht entfernbarer fibrinöser Pseudomembranen, oder diphtherische und necrotische, die je nach ihrer Ausdehnung und Intensität ein sehr verschiedenartiges Bild erzeugen. In den frischesten Fällen sieht man an der Schleimhaut des Trigonon und auf den Muskelbalken des Fundus neben starker mit Hämorrhagien verbundener Röthung hie und da graue Anflüge, die fest haften. Dieselben haben in älteren Fällen an Ausdehnung sowohl nach Breite als Tiefe zugenommen und man sieht dann auf Querschnitten die grauen Infiltrate in der Schleimhaut liegen. Daneben finden sich Geschwüre, von denen aus oft weithin besonders in der Submucosa Schwellung, eiterige Infiltration, ja geradezu Verjauchung sich erstreckt (Cystitis phlegmonosa oder interstitialis). In den schlimmsten, allerdings sehr seltenen Fällen, kann die ganze Schleimhaut necrotisch werden und sich als zusammenhängender Sack von der Muscularis abheben. Sie ist in diesem Falle (wie überhaupt häufig an diphtherischen Stellen) meist stark mit Concretionen besetzt und fühlt sich daher sandig an. Am häufigsten kommt die eitrig-diphtherische Cystitis im Anschluss an Blasenlähmungen bei Rückenmarksleidenden und bei Urinretention in Folge von Prostatahypertrophie oder Strictur der Urethra vor, sie kann aber auch secundär bei einer ganzen Anzahl von acuten Infectionskrankheiten sich entwickeln.

Einfache chronische Entzündungen sind meistens durch fleckige schieferige Färbung der Schleimhaut charakterisirt; mikroskopisch sieht man eine zellige Wucherung der Schleimhaut (productive Cystitis), wobei etwa vorhandene Follikel sich vergrössern.

Von grossem Interesse sind die ein sehr charakteristisches Aussehen darbietenden **tuberkulösen** Affectionen der Blasenschleimhaut, welche bei Männern sehr viel häufiger als bei Frauen gefunden

werden. Es kommen auch hier die schon öfter erwähnten zwei Formen vor, seltener die disseminirte acute Miliartuberkulose, häufiger die localisirte, zu Geschwürsbildung führende Tuberkulose. In Bezug auf erstere ist daran zu erinnern, dass ausnahmsweise in der Schleimhaut lymphoide Follikel vorkommen, die leicht für Tuberkel gehalten werden können. Ihre Grösse, oft gleichmässige Vertheilung, der Mangel jeglicher Spur von Verkäsung im Innern lässt sie in Verbindung mit ihrem Vorkommen ohne jede sonstige tuberkulöse Affection und dem mikroskopisch leicht nachzuweisenden Vorhandensein von Gefässen von Tuberkeln unterscheiden. Die zweite Form ist besonders deswegen interessant, weil sie in der Blase gerade besonders schön zu den charakteristischen sog. Lenticulärgeschwüren führt. Es sind dies dieselben Geschwüre, welche schon von den Bronchien beschrieben wurden, mit flachem, käsigem Grunde, scharfen, zackigen Rändern, in denen noch unzerfallene Knötchen sitzen; die Geschwüre sind oft von gerötheter Schleimhaut umgeben und vereinigen sich häufig mit einander zu grösseren Geschwüren, die dann eine traubige Gestalt zeigen. Auch diese Geschwüre sitzen mit Vorliebe am Trigonon und dem Fundus. Sie finden sich nur bei anderweitigen tuberkulösen Erkrankungen der Harn- und Geschlechtsorgane, woraus sich ihre grössere Häufigkeit beim Manne erklärt. Bei primärer Nierentuberkulose kann man öfters sehen, besonders wenn diese einseitig ist, wie gerade an der Mündungsstelle des Ureters und weiter in der Richtung des Stromes nach dem Trigonon zu die tuberkulösen Geschwüre sitzen.

Als **progressive Ernährungsstörungen** sind auch hier wie bei den meisten Hohlorganen zunächst Hypertrophien und zwar wesentlich der Muskulatur zu erwähnen. Sie entwickeln sich in allen Fällen, wo die Entleerung des Harns erschwert ist (Arbeitshypertrophie). Sie werden erkannt an der Dicke der Muskelhaut überhaupt sowie besonders an dem starken Vorspringen der Muskelbalken an der inneren Oberfläche (Balkenblase). Bei ihrer Beurtheilung muss stets auf den Ausdehnungszustand der Blase Rücksicht genommen werden.

Geschwülste der Harnblase sind relativ selten, besonders die primären. Am häufigsten finden sich wohl secundäre Carcinome in der hinteren Blasenwand bei Carcinoma uteri. Im

Beginne sieht man nur knollige Vorwölbungen der Schleimhaut, später erscheinen kleine Geschwulstknötchen auf der Schleimhaut selbst, die schliesslich eine beträchtliche Grösse erreichen können, aber auch durch Fortschreiten der Ulceration von der Scheide aus wieder zerfallen und dadurch zu einer Blasenscheidenfistel führen können. Manchmal sitzen die accessorischen Knoten um die Mündungsstelle eines Ureters, wodurch dann die früher erwähnte Hydronephrose entsteht; doch ist die Verschliessung der Ureteren durch Geschwulstmassen hinter und neben der Blase häufiger. Bei Männern können Mastdarm- und Prostatakrebse auf die Blase in ähnlicher Weise übergreifen.

Von den Primärgeschwülsten sind ausser den in Form grösserer Knoten vorkommenden weichen Krebsen besonders die sog. Zottenkrebse (Fibroma papillosum) zu erwähnen, die in Form von papillösen, oft baumförmigen Wucherungen in das Lumen der Blase hineinragen. Sie bestehen aus einem Bindegewebsgerüst, welches sehr viele Gefässe enthält, weshalb gerade sie häufig zu Blutungen in das Lumen Veranlassung geben, und oft cylinderförmigen Epithelzellen, welche die Oberfläche der Zotten bedecken. Ihr Hauptsitz ist am Trigonon Lieutaudii. Durch Incrustation mit harnsauren Salzen schwellen die Enden der Papillen oft kopfförmig an, erhalten eine weissgelbe Farbe und flottiren dann besonders auffällig in aufgegossenem Wasser. Wenn auch die Mehrzahl dieser Zottengeschwülste Fibrome sind, so gibt es doch auch papillöse echte Krebse, über deren Unterscheidung von papillösen Fibromen schon bei der Haut Angaben gemacht wurden. Auch die entzündlichen Zottengeschwülste (Condylomata lata) kommen in der Blase vor.

Von **regressiven Ernährungsstörungen** ist ausser den schon genannten Necrosen und Incrustationen nur die nicht seltene, aber in der Regel nur mikroskopisch erkennbare amyloide Degeneration der Gefässe zu nennen.

Zerreissungen der Blase kommen abgesehen von den Zerstörungen durch tuberkulöse und krebsige Geschwüre auch durch directe mechanische Verletzungen, seltener bei Traumen, welche den Leib treffen, oder beim Katheterisiren, häufiger durch die Geburt und geburtshülfliche Operationen zu Stande; hier meist in Folge partieller Necrose an der hinteren oder (oft auch nur) der vorderen, an die Symphyse anstossenden Wand. Die Folge einer solchen

Zerreissung resp. Necrose ist stets eine heftige jauchige Entzündung des Bindegewebes um die Blase herum (Pericystitis gangraenosa urinosa) häufig auch der Blase selbst (Cystitis phlegmonosa). Sitzt der Riss an der hinteren Wand, so entsteht meistens eine Blasenscheidenfistel. Bei Perforation der Blase in die Bauchhöhle tritt der Tod meist durch Peritonitis ein, aber es kann die Peritonitis auch, wenn der Harn ganz rein war, ausbleiben; Urämie macht dann dem Leben ein Ende.

Totale **Erweiterungen** der Blase bei Verengerung oder Verschluss der abführenden Wege oder bei Paralyse können einen enormen Grad erreichen; partielle Erweiterungen, Divertikel können angeboren (mit allen Häuten) oder erworben sein. Im letzteren Falle ist am häufigsten Schleimhaut und Submucosa zwischen den Muskelbalken nach aussen gestülpt. Grosse Divertikel liegen am häufigsten am Blasengrund.

2. Untersuchung der Harnröhre.

Die Harnröhre stimmt in vielen ihrer Erkrankungen mit der Blase überein und nimmt auch an vielen derselben, besonders in ihrem hinteren Abschnitte bei Männern, Theil.

Von angeborenen Missbildungen sind die früher schon erwähnten Spaltbildungen (Epispadie und Hypospadie), ferner Verschliessungen durch Atresie, Vergrösserung des Caput gallinaginis die wichtigsten.

In Bezug auf Störungen an den Blutgefässen ist ein besonders bei Weibern vorkommender Zustand zu nennen, dessen schon bei der Blase andeutungsweise gedacht wurde, das ist die starke Füllung und Ausdehnung der Venen des Blasenhalses und der Harnröhre, die sog. Blasenvaricen. Es kann hier sowohl einfache Thrombose (selbst Phlebolithen) als auch entzündliche Thrombose (Thrombophlebitis) entstehen (mit Embolien in der Lunge).

Unter den Entzündungen sind die als Tripper (Gonorrhoea) bekannten eiterigen, contagiösen Entzündungen besonders wichtig, welche von der Urethra auf die Blase und beim Manne auf die Geschlechtsorgane übergreifen, aber auch an anderen Körpertheilen, besonders den Gelenken eiterige Entzündungen (Trippermetastasen) bewirken können. In dem gelbgrünen rahmigen Eiter findet sich constant ein mit den meisten basischen Anilin-

farben gut färbbarer Mikrococcus (Gonococcus), welcher sich durch seine Grösse, sein häufiges Auftreten als Diplococcus (in Gestalt einer 8), durch seine Zusammenlagerung in Gruppen zu 10, 20 und mehr Individuen, welche in einer Schleimhülle eingebettet sind, durch die auch die einzelnen Coccen getrennt werden, durch sein häufiges Vorkommen an der Oberfläche der Eiterkörperchen auszeichnet. Wenn der Tripper lange besteht, Nachtripper, was in der complicirteren Harnröhre des Mannes viel häufiger geschieht, als in der weiblichen, so bildet sich eine productive Entzündung aus, welche Schleimhautwucherungen bewirkt, am häufigsten in den hinteren Abschnitten der Harnröhre. Es kann dadurch eine Verengerung derselben, eine Harnröhrenstrictur erzeugt werden, welche jedoch auch auf andere Weise, durch Narbenbildung nach Verletzung etc. entstehen kann. Dieselbe kann den allerverschiedensten Grad haben, von einer ganz geringen Beeinträchtigung des Lumens bis zum fast vollständigen Verschluss, wobei man kaum mit der feinsten Sonde durch die enge Stelle hindurchkommen kann. Die Stricturen sitzen in der Regel in der Pars membranacea und sowohl an der verengten Stelle wie in der Nähe derselben sind stets entweder fibröse Verdickungen (von chronischer Entzündung) oder narbige Veränderungen (von Geschwüren der Schleimhaut) zu bemerken. Neben der Verengerung der Röhre sind dann häufig auch noch Verletzungen vorhanden, die durch schlechtes Katheterisiren entstandenen falschen Wege, theils frische, theils ältere, schon wieder verheilte. Dieselben finden sich auch bei der Verlegung des Weges durch eine Vergrösserung der Prostata und dann sieht man besonders in der Pars prostatica oft lange, neben der Harnröhre herlaufende Gänge, welche in die Prostata hineinführen. Es kann durch diese Verletzungen eine Vereiterung der Prostata erzeugt werden, desgleichen eine Eiterung um die Harnröhre herum (Periurethritis), die, wenn der gebildete (periurethrale) Abscess mit dem Harn in Verbindung tritt, zu ausgedehnten urinösen Verjauchungen des Bindegewebes führen kann. Es können solche natürlich auch durch jeden anderen zu einer Perforation der Harnröhrenwand führenden Process hervorgerufen werden. Bricht ein solcher auch nach aussen durch, so entsteht eine Harnfistel.

Von sonstigen Veränderungen sei noch der ebenfalls fast nur

bei Männern vorkommenden Tuberkulose gedacht, welche in derselben Weise erscheint, wie die der Harnblase und öfter zu ausgedehnter Zerstörung der Wandung besonders in der Pars prostatica führt. Die specifisch syphilitische Geschwürsbildung (harter Schanker) fehlt in der Harnröhre ebensowenig, wie der einfache, weiche Schanker. Beide sitzen bei Männern besonders in der Fossa navicularis.

In Bezug auf Geschwulstbildung ist die weitere weibliche Harnröhre der männlichen voraus, indem besonders Condylome öfter gefunden werden. Auch kleine Retentionscystchen kommen hier vor. Beim Manne greifen Penis- und Prostatacarcinome auf die Harnröhre über.

Im Anschlusse an die Harnröhrenveränderungen sei auch noch erwähnt, dass die im Diaphragma urogenitale zwischen den Schichten des Musc. transversus perin. prof. liegenden Cowper'schen Drüsen, deren Ausführungsgänge dicht vor dem Bulbus in die Pars spong. urethrae münden, im Anschluss an Entzündungen der Urethra gleichfalls anschwellen und sogar vereitern können, während sie bei chronischer (productiver) Entzündung sich in harte, bis bohnengrosse Körper umwandeln können.

d. Untersuchung des Penis.

Wenn nöthig schliesst sich die Untersuchung des Penis naturgemäss an diejenige der Harnröhre an, deren Affectionen häufig, wie auch umgekehrt, den Penis in Mitleidenschaft ziehen. (In seltenen Fällen findet man am Lebenden den Penis nicht an seiner richtigen Stelle, indem er durch ein Trauma subcutan nach dieser oder jener Stelle luxirt ist.)

Ausser den schon erwähnten **Missbildungen** der Harnröhre, an welchen der Penis gleichfalls betheiligt ist, meist in der Weise, dass er zu klein gebildet ist, gibt es besonders einige praktisch wichtige Störungen an der Vorhaut. Weniger die ungenügende Entwickelung derselben, als vielmehr die Verengerung ihrer vorderen Oeffnung (angeborene Phimose), welche sogar bis zum völligen Verschluss (Atresia praeputii) gehen kann. Ist gleichzeitig die Vorhaut verdickt, so spricht man von hypertrophischer Phimose. Epitheliale Verklebungen zwischen Präputium und Eichel

sind häufig angeboren. In den epithelialen Massen finden sich viele Schichtungskugeln.

Blutungen können bei Verletzungen der Corpora cavernosa sehr gross, geradezu lebensgefährlich werden.

Entzündungen kommen vorzugsweise am Präputium und der Eichel (Balanitis) vor, ihre häufigste Ursache ist der Tripper, doch können auch Traumen und andere Schädlichkeiten sie erzeugen. Eine starke Röthung und Schwellung zeigt den Beginn der acuten exsudativen Entzündung an, bald gesellt sich eine eiterige Exsudation an der Oberfläche hinzu. Durch die Schwellung des Präputiums kann eine Verengerung seiner Oeffnung (entzündliche Phimose) erzeugt werden. Wird dasselbe mit Gewalt hinter die Eichel zurückgebracht, so bildet sich die entzündliche Paraphimose, indem die Vorhaut nicht mehr über die Eichel zurückgeht. Die gleiche Störung kann auch ohne Entzündung entstehen, wenn ein angeboren phimotisches Präputium hinter die Eichel geschoben wird. Die enge Oeffnung umschliesst dann fest die Eichel und meistens auch das innere Blatt der Vorhaut selbst, wodurch daselbst Cyanose, Oedem, Necrose und selbst Gangrän entstehen. Auch bei Phimosis können ausgedehnte Ulcerationen und selbst Necrosen sich ausbilden.

Selten sind Entzündungen der Schwellkörper (Cavernitis), welche theils traumatisch, theils durch Fortleitung entstehen. Es können sich hier kleinere oder grössere Abscesse bilden. Bei der Heilung entstehen ebenso wie nach Verwundungen Narben, welche die Erection beeinträchtigen.

Von den **specifischen Entzündungen** beherrschen die syphilitischen das Feld, indem nicht nur weiche, sondern auch harte Schanker besonders an der Corona glandis, ferner breite Condylome sowohl an den Schleimhäuten wie an der äusseren Haut des Penis vorkommen. Von Bedeutung für die pathologisch anatomische Diagnostik an der Leiche sind oft die von den syphilitischen Affectionen restirenden Narben, da sie den Verdacht auf Syphilis, den andere Befunde erregt haben, bestätigen können.

Die häufigsten und wichtigsten **Geschwülste** des Penis sind die Cancroide, welche in der Regel von der Vorhaut ausgehen und oft die ausgedehntesten Zerstörungen bewirken. Die zapfenförmigen Wucherungen des Epithels mit zahlreichen Schichtungskugeln

sind meist sehr hübsch an Durchschnitten zu sehen. Es sollen auch weiche Drüsenkrebse am Penis vorkommen. Die Cancroide treten häufig in Form des Blumenkohlgewächses (papilläres Cancroid) auf und können dann mit den sog. spitzen Condylomen (papillären Fibromen) verwechselt werden, welche gleichfalls zuweilen zu mächtigen Geschwülsten heranwachsen. Ueber die mikroskopische Differentialdiagnose war bei der Haut die Rede. Von sonstigen Neubildungen hat nur noch die sowohl am Scrotum wie am Präputium vorkommende Elephantiasis Bedeutung.

Zwischen Präputium und Glans, besonders im Sulcus glandis finden sich zuweilen Fremdkörper verschiedener Art; von localen Erzeugnissen grosse Haufen von schmierigem Smegma praeputii und kleine Concremente (Präputialsteine), welche meist durch Incrustation solcher Smegmamassen mit harnsauren, phosphorsauren etc. Salzen entstehen.

e. Untersuchung der Prostata.

Die Prostata wird auf einem durch den Colliculus seminalis geführten queren Durchschnitte untersucht. Veränderungen der Grösse sind an ihr sehr häufig, wie ja überhaupt bei alten Leuten dieselbe gewöhnlich an Masse zunimmt. Die normale Grösse beträgt bei einem Gewicht von 17—18,5 Grm. im transversalen Durchmesser 2,2—4,5 Ctm., im Dickendurchmesser 1,4—2,2 Ctm., von der Spitze bis zur Basis 2,5—3,5 Ctm. Die Vergrösserung kann eine allgemeine sein, sie kann die beiden Seitenlappen betreffen oder sie betrifft den sogen. mittleren Lappen, der aber bekanntlich durch die Vergrösserung überhaupt erst als eigener Lappen erscheint. Letztere Form ist besonders wichtig, denn der Lappen ragt kegelförmig, oder wie eine breite Klappe, seltener mehrlappig, mehr oder weniger weit in den Harnblasenhals vor, den er ventilartig verschliesst, wodurch er die Ursache einerseits von Harnstauung, Blasenhypertrophie und Catarrh, andererseits von Verletzungen der Harnröhre und der Prostata selbst beim Catheterisiren (falsche Wege) wird. Aehnliche aber meist geringere Störungen bewirkt die seitliche Hypertrophie; die stärksten Störungen werden durch eine Combination beider erzeugt.

Eine Verkleinerung der Prostata kommt in Folge von chronisch entzündlichen Processen und bei cachectischen Individuen vor.

Die Veränderungen der Gestalt, Farbe und Consistenz ergeben sich leicht aus Vorstehendem und dem bei den einzelnen Erkrankungen zu Sagenden. Die mikroskopische Untersuchung wird nach den gewöhnlichen Methoden vorgenommen. Des Reichthums an glatten Muskelfasern wegen empfiehlt sich besonders Pikrolithioncarminfärbung.

Die einzelnen Erkrankungen.

Isolirte Missbildungen der Prostata sind sehr selten; es ist nur die schon erwähnte Vergrösserung des Sinus prostaticus, welche meist durch Verschluss seiner Oeffnung erzeugt wird, zu nennen.

Entzündung (Prostatitis) entsteht häufig secundär von der Harnröhre oder Nachbarschaft aus, primär am häufigsten nach Verletzungen verschiedener Art. Eine acute catarrhalische Entzündung mit starker Schwellung entsteht häufig bei Tripper; sie kann heilen, aber auch in eine eiterige (Prostatitis apostematosa) übergehen, welche ausserdem nach Verletzungen, durch Fortleitung aus der Nachbarschaft, durch Thrombophlebitis der paraprostatischen Venen bei Pyämie entstehen kann. Die Entzündung betrifft bald nur einen Lappen, bald das ganze Organ und man findet alle möglichen Uebergänge zwischen kleinen erbsengrossen Abscessen und Vereiterung des gesammten Organes. Besonders in letzterem Falle können dann Durchbrüche nach allen möglichen Seiten, vorzüglich nach hinten erfolgen, wodurch eine Entzündung in der Nachbarschaft (Periprostatitis phlegmonosa) und oft auch Fistelbildungen (rectale, perineale, urethrale, urethrorectale) entstehen. Bei chronischer Prostatitis ist das Gewebe bräunlich gefärbt, weich, die Drüsenräume erweitert, im Zwischengewebe Verfettung und Eiterung beobachtet worden. Sie findet sich besonders bei chronischen Affectionen der Harnapparate.

Mit der Tuberkulose der Harnorgane vergesellschaftet sich in der Regel auch eine solche der Prostata. In den frischesten Fällen bemerkt man einseitig oder doppelseitig nur kleine käsige Herdchen, in deren Nachbarschaft frischere, graue Tuberkel sitzen. später nimmt die Verkäsung immer grössere Dimensionen an, die Masse erweicht zuweilen im Innern und man findet dann oft grosse Höhlen mit einer weichen Käsemasse gefüllt und umgeben von festeren, trockenen, gelben Massen, an die sich nach aussen oft nur

undeutlich noch frische Tuberkeleruptionen anschliessen. Diese Cavernen können in die Urethra durchbrechen.

Die Hypertrophien der Prostata können durch Wucherung (Hyperplasie) sowohl des drüsigen Theiles als auch des interstitiellen Gewebes, insbesondere der Muskeln gebildet werden. Erstere sind weicher, auf dem Durchschnitt graugelb, es lässt sich zellenreiche Flüssigkeit ausdrücken (Adenome); an mikroskopischen Schnitten sieht man die Drüsenschläuche mit zapfenartigen Auswüchsen versehen, oft cystisch erweitert; letztere sind hart, auf Durchschnitten grauweiss; streifig, es lässt sich keine Flüssigkeit ausdrücken und an mikroskpischen Schnitten erscheint wesentlich das fibromuskuläre Zwischengewebe vermehrt (Fibromyom), oft in Form einzelner, mehr oder weniger deutlich sich abhebender Knoten. Beide Arten kommen übrigens mit einander vereinigt vor.

Geschwülste sarcomatöser und carcinomatöser Natur kommen ebenfalls vor, aber selten. Sie sind primär (häufiger) oder secundär nach Uebergreifen vom Mastdarm aus entstanden.

Von regressiven Ernährungsstörungen sind die Atrophien der gesammten Drüse bei Marasmus, bei Castraten zu nennen; an den drüsigen Theilen kommt Fettdegeneration als Altersveränderung wie bei verschiedenen krankhaften Zuständen, besonders entzündlichen vor. Auch an den Muskeln werden besonders bei chronischen Entzündungen Verfettungen beobachtet.

Bei alten Leuten sieht man häufig den Durchschnitt der Prostata mit schwärzlichen oder bräunlichen Pünktchen bedeckt, wie mit Schnupftabak bestreut; es sind das kleine, bräunlich gefärbte, geschichtete Niederschläge aus dem Secret, neben welchen auch farblose oder nur wenig gefärbte vorkommen. Dieselben geben theilweise Amyloidreaction (Corpora amylacea). Selten werden sie grösser, erbsengross und noch grösser; wenn sie sich dann mit Kalksalzen incrustiren, entstehen wirkliche Steinchen (Prostatasteine). Schliesslich sei noch einmal darauf hingewiesen, dass in den paraprostatischen Venenplexus sowohl marantische Thrombosen (auch Venensteine) wie Thrombophlebitis mit ihren Folgen vorkommen können.

f. Untersuchung der Samenbläschen und der Samenleiter.

Um zu den Samenbläschen zu gelangen, stülpt man den Boden der Excavatio recto-vesicalis nach oben, am besten dadurch, dass man den linken Zeigefinger in den Schnitt der Prostata legt und die hintere Wand der Harnblase mit dem Mittelfinger, die vordere des Mastdarms mit dem Daumen kräftig nach abwärts zieht. Es werden dann hinter dem Blasenhalse die beiden Bläschen als längliche Wülste sich markiren und durch einen in ihrer Längsrichtung geführten Schnitt der Untersuchung zugänglich gemacht werden können. Desgleichen sieht man auf diese Weise leicht die Enden der Samenleiter, welche man mit einer sehr feinen Scheere der Länge nach aufschlitzen kann.

Der Inhalt der Samenbläschen ist sowohl in Bezug auf Menge wie Zusammensetzung vielfachem Wechsel unterworfen. Samenfäden sind nicht immer zu finden, auch wenn reichlicher Inhalt vorhanden ist, dagegen stets rundliche Zellen, welche häufig, besonders bei alten Leuten und cachectischen Individuen, reichliche braune Pigmentkörnchen enthalten, welche auch der ganzen Flüssigkeit, sowie noch mehr der Oberfläche der Schleimhaut eine makroskopisch schon erkennbare bräunliche Farbe geben können. Die Consistenz des Inhaltes ist öfters eine dickliche, gallertige, in welchen Fällen man dann auch unter dem Mikroskope rundliche oder cylindrische gallertige Massen findet, welche häufig Vacuolen einschliessen. Die Samenblasen können in seltenen Fällen bei sonst wohlgebildeten Organen fehlen; eine anscheinende Vermehrung kann durch Divertikelbildung erzeugt werden.

Entzündungen sind selten, doch kommen sowohl chronische, fibröse mit Schrumpfung als acute, eiterige vor. Mit letzterer kann eine beträchtliche Ausdehnung der Bläschen durch Eiter (40—50 Grm.) verbunden sein. Sie ist am häufigsten von den Harnwegen aus fortgeleitet (Tripper), selten traumatisch. Sowohl an den Samenbläschen, wie an den Samenleitern ist die (relativ) häufigste bei der Section zu findende Veränderung die Tuberkulose, welche in derselben Weise wie an den Ureteren hier auftritt und nur in Verbindung mit allgemeiner Urogenitaltuberkulose vorkommt. In frühen Stadien sieht man nur an der innersten Schicht der Schleimhaut eine auffällige gelbliche Färbung und auf

der Oberfläche einen dünnen Belag von käsiger Masse, später wird das Lumen immer mehr mit dieser Masse gefüllt und die gelbe Färbung (Verkäsung) der Wandung reicht immer tiefer in dieselbe hinein, während zugleich in der Peripherie eine chronische Entzündung mit fibröser Umwandlung des Bindegewebes sich einstellt.

Geschwülste scheinen primär gar nicht vorzukommen, selten secundär durch Fortleitung. Bei Verschluss der Ductus ejaculatorii kommt neben einer Erweiterung dieser auch eine solche der Samenblasen (Hydrocele vesic. seminal.) durch Secretretention vor. Zuweilen finden sich kleine Phosphat- und Carbonatconcremente mit reichlicher organischer Grundlage, auch Zellen und Spermatozoen.

g. Untersuchung der Hoden und Nebenhoden sowie des Samenstranges.

Bei den Hoden bedarf zuerst ihre Lage einer Untersuchung. Es kommt bekanntlich zuweilen vor, dass einer oder beide Hoden nicht im Hodensacke liegen, sondern in der Bauchhöhle oder irgendwo im Leistenkanale stecken geblieben sind (Cryptorchie). Es gelingt in letzterem Falle häufig schon von aussen, die Lage des Hodens durch das Gefühl zu erkennen. In denselben Fällen ist auch zugleich eine Veränderung der Grösse ein fast stetes Vorkommniss, in der Regel nach der negativen Richtung, indem das Hodengewebe atrophirt, manchmal aber auch in positiver Weise, da gerade solche retinirte Hoden zu allerlei Geschwulstbildungen geneigt sind. Es kann übrigens auch ein Hoden ganz fehlen (Monorchie), wobei dann der andere oft beträchtlich hypertrophirt ist.

1. Untersuchung des Samenstranges und der Tunica vaginalis propia.

Ehe man an den normal in seinem Sacke gelegenen Hoden kommt, erfordert der Samenstrang eine genauere Betrachtung. Es sind mehrere mit dem gemeinsamen Namen der Celen benannte Affectionen zu erwähnen. Zuerst die Varicocele, eine Verdickung des ganzen Samenstranges, hervorgerufen durch varicöse Ausdehnung und vielfache Schlängelung der Venen des Plexus pampiniformis (am häufigsten links). Zu zweit kommt die Hydrocele, mit verschiedenen Unterabtheilungen. Die Hydrocele congenita s. Processus vaginalis ist jene Form, bei welcher der ganze durch das Hinabsteigen des Hodens bewirkte Peritonealfortsatz (Proc.

vaginalis peritonei) offen bleibt und der Hoden als prominirender Körper am Boden dieses Sackes und noch in demselben liegt. Es kann sich hiermit eine Hernia inguinalis congenita verbinden. Die zweite Form ist die Hydroc. funiculi spermatici, wobei der Peritonealfortsatz über dem Hoden zwar verwachsen ist, nicht aber an seinem Ursprung. Wenn die Verwachsung sowohl über dem Hoden wie an dem Anfangstheile des Processus zu Stande gekommen ist, so kann sich durch eine cystische Erweiterung des dazwischenliegenden Stückes, welche bald einen höheren bald einen tieferen Sitz hat, die H. cystica fun. sperm. bilden, welche leicht mit einer Hydrocele herniosa verwechselt werden könnte, welche durch Wasseransammlung in einem an seiner Abgangsstelle verwachsenen Bruchsacke entsteht. Diese Säcke liegen in der Regel näher an dem Peritoneum und sind oft von einer dicken Fettkapsel umgeben. Uebrigens kann auch eine Hernie und eine Hydrocele funiculi zu gleicher Zeit vorhanden sein. Die Hydrocele tunicae vaginalis propriae testis, welche die häufigste von allen ist, führt uns dann direct zum Hoden selbst, als eine Affection, welche in einer Ansammlung von Flüssigkeit zwischen der äusseren Scheidenhaut und dem Hoden besteht. Die Flüssigkeit ist bald klar, wässerig (mit fibrinogener Substanz), bald eiterig, sehr häufig, besonders bei den grösseren Hydrocelen, blutig. Lange bestehende (chronische) enthalten fast immer grosse Mengen von Cholestearinkrystallen; zuweilen ist die wässerige Flüssigkeit milchig getrübt durch Fettkörnchenzellen, Fettkörnchenkugeln und freie Fetttröpfchen (Galactocele).

Eine gewisse Menge von Leukocyten, meist in Verfettung begriffen findet man in jeder Hydrocelenflüssigkeit, meistens auch Spermatozoen. Um sie zu finden lasse man die Flüssigkeit in einem Spitzglas sedimentiren (s. S. 146). War ein grosser Bluterguss in die Scheidenhöhle vor längerer Zeit zu Stande gekommen, so hat der Inhalt des Sackes meist eine Chocoladenfarbe und oft eine breiige Consistenz. Eine solche Haematocele intravaginalis kann auch unabhängig von einer Hydrocele entstehen. Als Haematocele extravaginalis oder besser Haematoma funiculi spermatici bezeichnet man diffuse oder umschriebene Blutergüsse in den Samenstrang. Nur wenn letztere zu einer Hydro-

cele funiculi spermat. hinzugekommen sind, können sie die Bezeichnung Hämatocele mit Recht tragen.

Schon die Zusammensetzung der Flüssigkeiten bei der Hydrocele (eiweissreich), sowie das Fehlen von Erguss in der Scheidenhaut bei Hydrops scroti zeigt, dass es sich hier um entzündliche Exsudate handelt. Dies wird noch weiter bewiesen dadurch, dass die Wandungen besonders nach längerem Bestande der Hydrocelen vielfache Veränderungen entzündlicher Natur zeigen. Diese bestehen besonders in sklerotischen Verdickungen (Periorchitis fibrosa), die oft partiell sind, die knorpelig werden und verkalken können. Anderemale finden sich warzige, papillöse u. s. w. Wucherungen (Periorchitis proliferans), die ebenfalls aus sklerotischem Bindegewebe bestehen und durch deren Ablösung sich freie Körper bilden können, welche im Centrum oft Verkalkung zeigen. Man wird also als Grundlage der verschiedenen Formen der gewöhnlichen Hydrocele eine Periorchitis serosa, P. suppurativa und P. haemorrhagica anzusehen haben. Bei letzterer handelt es sich in der Regel um gefässreiche Wucherungen der Scheidenhaut. Ausser diesen Entzündungen gibt es noch eine productive, welche Verwachsungen zwischen der Tunica vaginalis und dem Hoden (Periorchitis adhaesiva) bedingt, durch welche, wenn sie grössere Ausdehnung besitzen, partielle oder selbst totale Obliteration bewirkt werden kann. Dieselben sind oft syphilitischen Ursprungs. Die exsudativen Formen sind theils durch Traumen, theils durch Fortleitung der Entzündung vom Hoden oder Nebenhoden aus entstanden.

Es gibt noch andere, Celen genannte Cystengeschwülste in dem Scheidenraum. So kommen am oberen Ende des Hodens bis wallnussgrosse Cysten vor, welche mit Flimmerepithel ausgekleidet sind und zahlreiche Spermatozoen enthalten (Spermatocele). Sie gehen aus Vasa aberrantia theils des Nebenhodens, theils des Rete testis hervor. Sie kommen auch extravaginal vor. Auch aus der sog. Morgagni'schen Hyatide können Cysten hervorgehen.

Von Geschwülsten sind Lipome, Fibrome, Myxome und Sarcome am Samenstrang beobachtet worden.

2. Aeussere Untersuchung des Hodens und Nebenhodens.

Was nun den Hoden selbst angeht, so kann er durch die verschiedensten (entzündlichen oder geschwulstbildenden) Processe eine Vergrösserung erfahren, selbst so sehr, dass er eine Mannesfaust noch übertrifft. Eine Verkleinerung findet sich fast regelmässig bei alten Leuten; dann als Bildungshemmung nach der Pubertät, ferner in Folge von Compression durch Hydrocele etc. und endlich in Folge von chronischen fibrösen Entzündungen, besonders syphilitischen. Der Nebenhoden ist in seinen Grössenverhältnissen von denjenigen des Hodens unabhängig; bei manchen Formen von Entzündung, vor allem solchen, welche neben ähnlichen in den übrigen Urogenitalorganen bestehen (gonorrhoische, tuberkulöse Entzündung) ist besonders der Nebenhoden vergrössert.

Die Consistenz des Hodens, welche an sich eine sehr weiche ist, wird bei den Alters- und Druckatrophien meistens noch weicher, matschig, vorausgesetzt, dass die Tunica albuginea nicht aussergewöhnliche Verdickungen zeigt; bei den fibrösen Atrophien ist sie entsprechend derber, ebenso bei den meisten entzündlichen Veränderungen, wohingegen bei sehr vielen Geschwülsten die Consistenz ganz weich (markig) ist.

3. Innere Untersuchung des Hodens und Nebenhodens.

a. Allgemeines.

Um das Parenchym zu untersuchen macht man einen Längsschnitt, welcher an der dem Nebenhoden gegenüberliegenden Seite beginnt und durch das Corpus Highmori (Mediastinum testis) hindurch bis in den Nebenhoden reicht, der übrigens, besonders an seinem Kopfe, auch auf einem eigenen Schnitte untersucht werden kann.

Die Farbe des normalen Hodenparenchyms ist je nach der Blutfüllung eine mehr graue oder graurothe; eine fahle gelbliche oder gelbbräunliche, verbunden mit grosser Weichheit, ist ein Zeichen von fettiger Degeneration der Zellen der Hodenkanälchen, wie sie bei den meisten Atrophien, besonders auch der senilen, sich zeigt. Grauweisse Färbung, zugleich mit fibröser Härte verbunden, rührt wie überall von der Entwickelung fibrösen Gewebes her; hellgelbe

Farbe mit käsiger Beschaffenheit der Massen ist in der Mehrzahl der Fälle auf Tuberkulose zu beziehen.

Für die mikroskopische Untersuchung gelten die allgemeinen Regeln.

b. Die einzelnen Erkrankungen.

1. **Hämorrhagien,** hämorrhagische (embolische) Infarcte und embolische Abscesse kommen zwar auch hier vor, sind aber viel seltener und spärlicher wie in anderen Organen.

2. Die acuten **Entzündungen** werden an der Leiche gewöhnlich nur zufällig gefunden; es haben bekanntlich die eiterigen, so häufig gonorrhoischen Entzündungen vorzugsweise am Nebenhoden (Epididymitis apostematosa) ihren Sitz, welcher durch dieselben zu einem dicken wurstförmigen Körper anschwillt, doch fehlen sie auch nicht im Hoden, wo man zuweilen kleinere oder grössere, eine schmierige, gelbe, fettige und mit glitzernden Cholestearintäfelchen gemengte Masse einschliessende Höhlen (sog. Atherom der Hoden) oder aus solchen hervorgegangene Petrificationen als Residuen von Abscessen vorfindet. Narbenartige fibröse Züge, oft direkt bis zur äusseren Haut sich fortsetzend, wo eine tiefe Einziehung sich zeigt, können gleichfalls auf verheilten eiterigen Entzündungen, die zu Fistelbildung geführt hatten, beruhen. Diese Fisteln sind während ihres Bestehens oft mit dicken Granulationspolstern ausgekleidet, die an der äusseren Oberfläche geschwulstartige Wucherungen bilden können (Fungus benignus testiculi).

Die chronische productive Entzündung wird an der fibrösen Verdickung der interlobulären Septa erkannt, durch welche das zwischenliegende Drüsenparenchym mehr oder weniger zur Atrophie gebracht worden ist. Bei der häufigsten Form fibröser Orchitis, der durch Syphilis erzeugten, sind in der Regel die Veränderungen am Corpus Highmori am stärksten, von wo sie sich allmählich nach der Peripherie zu verlieren. Hier erscheinen sie als derbe, fibröse, narbenartige, mehr oder weniger breite Züge, die anfänglich noch aneinderstossen, später sich immer mehr von einander trennen, entsprechend dem Verlaufe der Septula testis, in denen im wesentlichen die Affection verläuft. Da die fibrösen Züge nach den Seiten hin vielfache Aeste abgeben, so hat man ihre Gesammtheit, wie sie auf dem Hauptschnitte in die Erscheinung tritt, ganz [illegible] Hirschgeweih

verglichen. Die Affection ist häufig bloss lobulär, kann aber auch über das gesammte Parenchym verbreitet sein. Die zwischen den fibrösen Zügen liegende Parenchymmasse erleidet natürlich eine Druckatrophie und so ist der Hoden, in den späteren Stadien wenigstens immer, verkleinert; ja wenn die Affection sehr weit greift, so kann schliesslich eine totale fibröse Atrophie resultiren.

3. Von grösster Wichtigkeit sind die **specifischen Entzündungen** der männlichen Geschlechtsdrüsen, insbesondere der tuberkulösen und syphilitischen, welche sich im allgemeinen dadurch von einander unterscheiden, dass die tuberkulösen ihren ersten und Hauptsitz im Nebenhoden haben, die syphilitischen dagegen den Hoden selbst von vornherein und zuerst ergreifen.

Von tuberkulösen Affectionen kann man zwei Arten unterscheiden, von denen die erste dem oben angegebenen Charakteristicum entspricht, insofern der Nebenhoden als wurstförmige Anschwellung erscheint und oft schon ganz verkäst ist, während im Hodenparenchym noch gar keine makroskopische Veränderung oder doch nur ganz isolirte miliare und submiliare graue oder schon käsig werdende und von dem Corpus Highmori an nach der Peripherie an Zahl allmählich abnehmende Tuberkelknötchen vorhanden sind. In frischeren Fällen kann man sich leicht überzeugen, dass am Nebenhoden und am Samenleiter, der meistens, sowie auch andere Theile des Urogenitalapparates mit ergriffen ist, die Processe in der Wandung der Kanäle ihren Anfang nehmen, die verbreitert, grau durchscheinend und nur an ihrer inneren Oberfläche mit einer käsigen Masse bedeckt und eine kleine Strecke weit infiltrirt erscheinen. Sie sind in der Regel hart genug, um schon mit einem scharfen Rasirmesser frische Schnitte zu gestatten, an welchen man sich leicht von der Anwesenheit von Tuberkeln in den peripherischen Schichten der Wandung überzeugen kann. Die grösste Entwickelung erreicht die Affection in der Regel am Kopfe des Nebenhodens, der bei längerer Dauer in eine grosse mit schmierig käsigen Massen gefüllte Höhle verwandelt werden kann. Diese Höhle bricht nicht selten nach aussen durch und man findet dann an der Scrotalhaut eine mehr oder weniger weite Fistelöffnung, aus der sich ein eiterig-käsiges Secret entleert und die direct in jene Höhle hineinführt (Fistula testis tuberculosa).

Im Hoden selbst sitzen die Tuberkel stets im

Gewebe, welches sich verbreitert und dann in Form grauer, vom Corpus Highmori ausstrahlender Streifen oder von rundlichen grauen Flecken erscheint. Die Tuberkel können übrigens auch im Hoden sehr zahlreich werden, confluiren und dadurch zu grösseren Käseherden Veranlassung geben, so dass schliesslich der Testikel die Grösse eines Hühnereies, selbst einer Citrone erreichen kann. Die Affection ist bald einseitig, bald doppelseitig; in letzterem Falle ist die eine Seite meistens stärker verändert als die andere. Nach Gaule sind die seither als Tuberkelknötchen angesehenen Gebilde in ähnlicher Weise Producte einer Entzündung des Gewebes um die Hodenkanälchen (perispermatophoritische) nebst Veränderungen im Lumen der Kanälchen, wie die bekannten peribronchitischen Pseudotuberkel der Lungen Producte einer Entzündung des peribronchialen Gewebes sind, nur mit dem Unterschiede, dass dort jeder Herd nur einem kleinen Bronchus, hier aber mehreren Samenkanälchen entspricht. Nichtsdestoweniger sind auch diese Hodenveränderungen, wie die Anwesenheit der Bacillen beweist ätiologisch den echt tuberkulösen gleich, ausserdem handelt es sich auch anatomisch im wesentlichen um eine Perispermatophoritis tuberculosa.

Die zweite Form trifft man vorzugsweise bei Knaben, welche an allgemeiner Tuberkulose leiden, an; sie hat ihren Sitz von Anfang an im Hoden selbst und ist eigentlich eine disseminirte Miliartuberkulose, die jedoch durch Confluenz der Knötchen ebenfalls grössere Käseknoten hervorbringen kann.

Die syphilomatösen Affectionen der Hoden sind immer mit einer interstitiellen fibrösen Orchitis verbunden. Die gelben, trockenen, derb-elastischen, fettigen Massen der Gummata liegen eingebettet in die fibrösen Erzeugnisse der interstitiellen Entzündung, welche natürlich dadurch ein viel ungleichmässigeres Aussehen erhalten, als bei der einfachen syphilitischen Induration. Die Gummata sind bald als kleine miliare Knötchen vorhanden, bald bilden sie grosse unregelmässige Massen, die zu einer beträchtlichen Vergrösserung der Hoden führen. Es können jedoch hier, wie auch in anderen Organen, die verfetteten Massen durch Resorption allmählich verschwinden, so dass nur ein fibröses Narbengewebe übrig bleibt, welches sich nur zuweilen durch seine unregelmässige, von dem Corpus Highmori durch relativ normales Parenchym getrennte

Lage von dem durch einfache interstitielle Entzündung erzeugten fibrösen Gewebe unterscheiden lässt. Sehr gewöhnlich ist mit den syphilitischen Processen im Hoden eine chronische fibröse, häufig adhäsive Periorchitis verbunden.

4. **Progressive Ernährungsstörungen.** Auch der Hoden gehört zu denjenigen Drüsen, bei welchen exquisite vicariirende Hypertrophie vorkommt. Dieselbe wird am prägnantesten gesehen, wenn ein Hoden nicht zur Entwicklung gekommen ist. (Das normale Gewicht eines Hodens beträgt 18—26 Grm.)

Für alle möglichen Geschwülste ist der Hoden eine reiche Fundgrube. Bald sind dieselben einfacher Art, bald, und gerade hierin beruht die Eigenthümlichkeit des Hodens, sind sie Mischformen, oft von der eigenthümlichsten Zusammensetzung; nur die teratoiden Geschwülste, welche in der weiblichen Geschlechtsdrüse mit so grosser Vorliebe ihren Sitz haben, kommen im Hoden seltener vor. Am häufigsten sind Mischgeschwülste der histioiden Reihe, besonders Myxosarcome; ferner Chondrosarcome, die sich zuweilen dadurch besonders auszeichnen, dass man schon mit blossem Auge über den Sitz der einzelnen Bestandtheile Aufschluss erhalten kann. Während an anderen Organen die Mischgeschwülste ihre einzelnen Geschwulstgewebe mehr gesondert tragen, durchflechten sich bei manchen Chondrosarcomen des Hodens beide Gewebe vollständig; die Knorpelmassen erscheinen als wurmförmige Einlagerungen in die Sarcommasse, die sich leicht herausheben lassen und offenbar in präformirten, nur etwas ausgedehnten Räumen (Lymphgefässen) gelagert sind. Die Hodenchondrome machen gern Metastasen.

Auch Myxocarcinome und Chondrocarcinome kommen hier vor; für ihre Erkennung gilt das schon bei früheren Gelegenheiten über die betreffenden Geschwülste Gesagte. Im allgemeinen wird man bei den Mischgeschwülsten stets von vornherein auf eine sarcomatöse Grundlage schliessen können. Reine Sarcome und reine Carcinome kann man zwar oft durch die allgemeinen makroskopischen Kriterien von einander unterscheiden (Carcinome lassen Milch abstreifen, zeigen oft schon makroskopisch ein gröberes Maschenwerk, aus dessen Zwischenräumen der Milchsaft hervorkommt, die Sarcome, mit mehr gleichmässiger Schnittfläche, lassen keinen Milchsaft ausdrücken), allein gerade bei den gefährlichsten,

den weichen, encephaloiden Tumoren ist die Unterscheidung nur mikroskopisch zu machen. Die Hodengeschwülste zeichnen sich häufig durch ihren Gefässreichthum und die Dünnwandigkeit der Gefässe aus, weshalb die hämorrhagischen Formen zu den gewöhnlichsten Vorkommnissen gehören. Ausnahmsweise kommen auch noch andere als die erwähnten Geschwülste, z. B. Myome, Osteome etc. vor. Die Knochengeschwülste dürfen nicht verwechselt werden mit den gelegentlich gefundenen Petrificationen der Hoden, die als Residuen apostematöser Entzündungen früher erwähnt wurden.

5. Von den **regressiven Ernährungsstörungen** wurden schon die Atrophien, welche das drüsige Parenchym bei vielen Entzündungen erleidet, erwähnt; eine oft sehr starke Druckatrophie kann durch lange bestehende grosse Hydrocelen erzeugt werden. Im Alter tritt bald früher, bald später eine mit brauner Pigmentirung verbundene Atrophie ein, welche bei vielen Zehrkrankheiten schon frühzeitig sich einstellen kann. Die Drüsenzellen sind dabei verfettet, das normale Pigment im Bindegewebe hat zugenommen, zuweilen ist eine hyaline Verquellung der Drüsenschläuche und ihres Inhaltes vorhanden. In diesen Fällen fehlen Spermatozoen mehr oder weniger vollständig (Azoospermie).

h. Untersuchung der Vulva.

Die äusseren weiblichen Genitalien kann man entweder in situ oder nach der in der früher beschriebenen Weise erfolgten Herausnahme untersuchen.

In Bezug auf die Volumsverhältnisse ist schon früher (bei der äusseren Haut) der Vergrösserung der grossen Labien durch Oedem sowohl wie durch Elephantiasis gedacht worden. Die kleinen Schamlippen, welche schon bei Frauen, die geboren haben, oft nicht mehr ganz von den grossen bedeckt werden, hängen manchmal als lange, dünnere oder dickere, rothe Wülste hervor. In ähnlicher Weise verhält es sich mit dem Präputium der Clitoris, an dem besonders die Fortsetzungen nach den Nymphen zu entweder einseitig oder beiderseitig als wulstförmige oder auch polypenartige Massen neben der Harnröhrenöffnung vor der Scheidenöffnung herunterhängen und selbst zwischen der Schamspalte hervorragen können. Die Clitoris selbst zeigt manchmal angeborene Vergrösse-

rung, die dann oft mit anderen Bildungsanomalien, welche den sog. Hermaphroditismus ausmachen, vereinigt sind.

Den wahren Hermaphroditismus theilt man ein in H. bilateralis, wo auf beiden Seiten männliche und weibliche Geschlechtsdrüsen zugleich vorhanden sind, und in H. lateralis, wo auf der einen Seite ein Hoden, auf der anderen ein Ovarium gebildet ist. Vielleicht gibt es auch eine Mittelform, wo auf der einen Seite ein Hoden, auf der anderen ein Hoden und ein Ovarium vorhanden sind. Einen H. transversus, wobei die äusseren Genitalien dem einen Geschlecht, die inneren dem anderen angehören, gibt es nicht, sondern die hierher gehörigen Fälle sind Scheinzwitter, Pseudohermaphroditen; es sind meistens Männer mit Hemmungsbildungen an den äusseren Genitalien (kleiner Penis mit Hypospadie, gespaltenes Scrotum, retinirte Hoden) und starken Resten der Müller'schen Gänge (grosser Uterus masculinus etc.), seltener Weiber mit männlichem Typus der äusseren Geschlechtstheile (abnorm grosse Clitoris, Atresia vaginae, Atresia vulvae) und theilweiser Persistenz der Wolff'schen Gänge. Je nachdem sowohl die äusseren wie die inneren Theile die genannten Abnormitäten darbieten oder nur die einen oder die anderen, kann man einen Pseudohermaphroditismus masculinus resp. muliebris s. femininus completus, externus oder internus unterscheiden.

Störungen des Zusammenhanges der Theile, besonders Einrisse an dem Frenulum und selbst bis in den Damm hinein, sind fast stets Folgen des Geburtsaktes; theils oberflächliche, theils tiefere Zerreissungen an allen möglichen Stellen in Verbindung mit starker Schwellung und Röthung der Theile und selbst eine eiterige Entzündung sind, als gewöhnliche Folgen von Schändungsversuchen, stets verdächtig vor allem bei Kindern, wo eine Immissio penis wegen der räumlichen Missverhältnisse nicht statthaben kann. Eine traumatische Gewebsverletzung ohne äussere Verletzung kommt bei Puerperen (sonst selten) in den grossen Schamlippen vor, die durch einen grossen Bluterguss im Inneren ihres Gewebes beträchtliche Vergrösserung zeigen können (Haematoma vulvae). Durch secundäre Entzündung kann von da aus Brand entstehen, der sich leicht in das Beckenbindegewebe fortsetzt. Eiterige Entzündungen als virulenter Katarrh (Gonorrhoe) verlaufen stets mit sehr starker Röthung und Schwellung der Theile. Von den Talgdrüsen aus ent-

wickeln sich bei dem acuten Katarrh gern Acneknoten und Acnepusteln. Auch die Bartholin'schen Drüsen schwellen an und können sogar abscediren.

Von sonstigen entzündlichen Processen sind die diphtherischen Entzündungen, welche sich zu puerperalen Einrissen hinzugesellen, bemerkenswerth; sie lassen sich an dem grauen Infiltrate des Geschwürsgrundes leicht erkennen. Nicht selten haben diese Geschwüre eine vollständig gangränöse Beschaffenheit, die sich durch ihr missfarbig graulich-schwärzliches Aussehen und die necrotische Beschaffenheit ihrer Ränder und ihres Grundes documentirt. Selbständige Gangrän (Noma) tritt hier unter ähnlichen Veränderungen und Erscheinungen wie am Gesicht auf (s. Haut). Tritt zu den puerperalen Einrissen keine weitere Complication hinzu, so bilden sie sich stets in eiternde Geschwüre um, die sog. puerperalen Geschwüre. Selten kommen furunculöse und carbunculöse Processe, an welche sich eine Phlegmone anschliessen kann, vor. Ich habe sie bei Diabetes gesehen.

Von den als spitze und breite Condylome bezeichneten Gewächsen der äusseren Geschlechtstheile ist schon bei der Haut das Nöthige gesagt worden, ebenso über die syphilitischen Schankergeschwüre.

Von eigentlichen Neoplasmen gehen besonders gern von der Clitoris aber auch von den Nymphen Carcinome aus, auch Melanosarcome; in den Schamlippen kommen eigenthümliche, eine butterartige Masse enthaltende Atheromcysten vor, Fibrome (Papillome), Lipome u. s. w. Nicht selten wird Soor (s. Oesophagus) hier gefunden.

i. Untersuchung der Scheide.

Die Scheide wird in der Weise untersucht, dass sie an ihrer linken Seite der Länge nach eröffnet und dann von der vorderen Uterusfläche abgetragen wird, worauf man sie auseinanderschlagen und in allen ihren Regionen bequem untersuchen kann. Um die Harnblase zu schonen, wird es in vielen Fällen gut sein, dieselbe vor Eröffnung der Scheide, wenigstens an der linken Seite, von dem Uterus abzutrennen.

1. Allgemeine Verhältnisse.

Veränderungen in der Lage, nicht der Scheide als Ganzes, sondern einzelner Theile, bestehen bald für sich allein, bald sind sie nur die Folge von Lageveränderungen des Uterus. Zu ersteren gehören die meist mit Prolapsus vaginae verbundenen Vorwölbungen der vorderen Scheidenwand (Cystocele vaginalis) oder der hinteren (im unteren Theile durch das Rectum [Rectocele vaginalis] im oberen vom Douglas'schen Raume her durch Dünndärme [Enterocele vaginalis]); zu letzteren die Umstülpungen bei Prolapsus uteri, die Verlagerungen bei Geschwülsten des Uterus etc. In allen Fällen, wo Scheidenschleimhaut zwischen den Schamlippen zu Tage tritt, erleidet dieselbe eine Umwandlung des Epithels, wodurch dieses sich der Epidermis nähert; die Epithelzellen verhornen stärker und häufen sich in dickeren Schichten an (Pachydermie), wodurch die Oberfläche, welche dabei meistens auch eine auffällige Abglättung zeigt, eine weissliche, manchmal fast milchweisse Färbung erhält.

Die Grösse und Gestalt der Scheide zeigt bald angeborene bald erworbene Veränderungen. Ausser den schon oben genannten Fällen findet sich Erweiterung besonders nach zahlreichen Puerperien oder nach lange bestehenden Catarrhen; in der Regel ist damit zugleich eine Abglättung der Oberfläche durch Erniedrigung oder Schwund der Runzeln verbunden. Wichtiger sind die Verengerungen, welche bald die Scheide im Ganzen (bei angeborener Hypoplasie der Geschlechtsorgane, bei Hermaphroditismus) oder einzelne Theile betreffen. Letztere sind entweder angeboren (Atresien) oder erworben (durch Narbenschrumpfung). Die letztere ist selten vollständig und an den narbigen Veränderungen an der engen Stelle selbst, sowie in der Umgebung zu erkennen. Ebenfalls angeboren sind kleine Wülste in der Mitte der vorderen oder der hinteren Wand, als Andeutung der Entstehung des Scheidenrohres aus dem Zusammenfluss der beiden Müller'schen Gänge. Einen höheren Grad erreicht diese Bildungshemmung in Form eines die Scheide in 2 Abschnitte theilenden, entweder auf die oberen Theile beschränkten oder bis in den Eingang reichenden häutigen Septums (Vagina septa), welches sich mit oder auch selten ohne Duplicität der Uterushöhle vorfindet.

Die Farbe der Scheidenschleimhaut ist für gewöhlich heller oder dunkler rothgrau; sie wird durch Fäulniss ziemlich schnell eine schmutzig graue, besonders wenn an ihr selbst oder im Uterus jauchige oder diphtherische Processe vorhanden sind. Der weissen Farbe bei Pachydermie ist schon gedacht: gleichmässig graue Färbung verbunden mit fibröser Härte findet sich oft nach lange bestandenem Fluor albus; schieferige (meist fleckige) rührt von hämorrhagischen Entzündungen her.

2. Die einzelnen Erkrankungen.

a) Die wichtigsten **Missbildungen** der Scheide wurden schon erwähnt, sie seien noch einmal kurz aufgezählt: Mangel, Hypoplasie, Vagina septa (unter Vagina unilateralis versteht man die Entwickelung nur eines Müller'schen Ganges, während der andere zu Grunde gegangen ist), Atresia vaginae, welche sowohl eine hymenalis als eine vaginalis im engeren Sinne (letztere meist dicht hinter dem Hymen) sein kann. Abnorme Communicationen mit dem Ureter sowie dem Mastdarm kommen ebenfalls vor, doch ist die sog. Atresia ani vaginalis keine eigentliche Communication des nicht normal nach aussen mündenden Mastdarmendes mit der Vagina, da dasselbe in den Sinus urogenitalis, der dabei nur besonders hoch hinaufreicht, mündet.

b) **Entzündungen.** Nichtpuerperale Entzündungen der Scheidenschleimhaut gehören, wie bei den Lebenden, so auch an den Leichen nicht zu den Seltenheiten; weniger die eiterigen, am häufigsten gonorrhoischen oder jauchigen mit sehr übelriechendem, missfarbigem Secret, als die chronischen (Fluor albus), die meistens an der Abglättung, grauen Farbe und fibrösen Umwandlung der Schleimhaut (Kolpitis chronica fibrosa) zu erkennen sind. Die atrophische, oft fleckig schieferige Schleimhaut ist mit einem dünnen, trüben, wässerigen, seltener etwas eiterigen Exsudat bedeckt. Der Atrophie der Schleimhaut geht ein hypertrophisches Stadium voraus, wobei eine kleinzellige Infiltration in Form kleiner Granula (Kolpitis granulosa) vorhanden ist.

Eine besondere Form productiver Kolpitis ist die adhäsive, durch welche nach Verlust des Epithels Verwachsungen der Oberfläche der Schleimhaut besonders in den oberen Abschnitten mit Verengerung oder selbst Verschluss der Höhle erzeugt werden.

Wie die äusseren Geschlechtstheile, so hat auch die Scheide von der Geburtsarbeit oft genug zu leiden, besonders wenn Kunsthülfe angewendet werden musste (puerperale Affectionen). Nichts ist häufiger, als dass bei Anlegung der Zange bei engem Becken oder abnorm grossem Kopfe den Zangenlöffeln entsprechende Einrisse entstehen, die bald gut heilen und vernarben, bald zu infectiösen Geschwüren werden, worüber sogleich mehr. In der Längsrichtung der Scheide verlaufende und an den Seitenwandungen gelegene Narben gestatten die Diagnose auf schwere Geburt. In ähnlicher Weise finden sich Risse und Narben an dem Fornix der Scheide, von dem Muttermunde aus, die oft mit ähnlichen am Uterus zusammenhängen, sowie am Scheideneingang in Verbindung mit solchen an den äusseren Geschlechtstheilen, besonders Dammrissen.

War die einwirkende Gewalt sehr heftig und hatte sie besonders ausgedehntere Quetschungen im Gefolge, so resultirt nicht ein einfaches Geschwür, sondern das Gewebe wird necrotisch und an den beiden Seiten erscheinen übelriechende, missfarbig grünlich schwärzliche Substanzverluste mit fetzigem Grunde, die in besonders schlimmen Fällen die ganze Dicke der Scheidenwandung betreffen, so dass Perforationen derselben entstehen, die sofort eine ausgedehnte jauchige Phlegmone des Beckenbindegewebes (Perivaginitis phlegmonosa, chorosa) zur Folge haben, welche sich bis weit in die Bauchdecken hinein erstrecken kann. In anderen Fällen sitzt die Affection an der vorderen oder hinteren Wand, eine Localisation, die in Besonderheiten des knöchernen Beckens (Stachelbecken) oder in besonderen Verhältnissen der Geburt (starker Druck des Kopfes auf die Symphyse) ihre Erklärung findet. Während jene, wenn die Necrose nicht so tief reicht, ohne weiteren Schaden in der Regel heilen, entstehen aus diesen sehr leicht, selten durch directen Einriss, in der Regel durch nachträgliche Necrose der gequetschten Theile jene für die Besitzerinnen so qualvollen Blasenscheiden- (Fistula vesico-vaginalis [häufiger]), Scheidenmastdarm- (F. recto-vaginalis [seltener]) oder Blasenscheidenmastdarm-Fisteln (F. vesico-recto-vaginalis [am seltensten]).

Aber auch wenn keine tiefergehende Necrotisirung die Folge des mechanischen Traumas ist, so schliessen sich doch daran häufig sehr schlimme Affectionen, die von einer Infection der Wundflächen

herrühren. Die Diphtherie resp. die diphtherischen Geschwüre der Scheide markiren sich durch die grauen oder graugelben Schorfe der Wundflächen, die weder mit dem Wasserstrahl noch durch Ueberstreichen mit dem Messer entfernt werden können. Es bleibt übrigens die diphtherische Erkrankung nicht auf die Verletzungen beschränkt, sie verbreitet sich auch auf die übrigen Theile der Oberfläche und besonders an den Runzeln der vorderen und hinteren Wand tritt sie mit Vorliebe auf. Es erscheinen dann diese sowie die nächste Umgebung im Beginne der Affection dunkel geröthet, selbst hämorrhagisch und die Spitzen der Runzeln wie mit einem grauen Anflug versehen. Gerade hier findet sich auch die erste und intensivste diphtherische Veränderung in jenen Fällen, wo die Diphtherie sich nicht an das Puerperium anschliesst, sondern wo sie z. B. zu acuten Infectionskrankheiten, Typhus, Variola etc. oder zu sonstigen localen Processen, Blasenscheidenfisteln, jauchenden Geschwülsten, bei welchen jauchige Flüssigkeiten die Scheidenschleimhaut überströmen, sich hinzugesellt.

c) **Specifische Entzündungen.** Wenn auch nicht mit der Geburt und dem Wochenbette, so doch mit dem Geschlechtsleben des Weibes zusammenhängend sind dann auch die syphilitischen Geschwüre zu erwähnen, welche selbst selten zur Beobachtung an der Leiche kommen, um so häufiger ihre Residuen, jene festen, stark retrahirten, strahligen Narben, welche freilich nicht immer mit Sicherheit von puerperalen unterschieden werden können. Es können die Schanker und Condylome an verschiedenen Stellen der Scheide vorkommen, am häufigsten sitzen sie in der Fossa navicularis. Es ist bekannt, dass auch die syphilitischen Ulcera zu Perforationen, besonders nach dem Mastdarm hin, zu Mastdarmscheidenfisteln (F. recto-vaginalis) führen können.

Sind schon die tuberculösen Affectionen der Genitalien des Weibes überhaupt selten, so sind es von ihnen ganz besonders die tuberkulösen Geschwüre der Scheide, die für sich allein sehr selten vorkommen, sondern meist in Verbindung mit Tuberkulose der Uterusschleimhaut. Ihre häufigste Erscheinungsweise ist die des seichten Lenticulärgeschwüres mit seinen scharfen, wie ausgenagten Rändern, seinem leicht höckerigen Grunde; manchmal confluiren dieselben und es können auf diese Weise grosse Strecken des Fornix und der oberen Hälfte der Scheide ihrer Schleimhaut beraubt werden.

d) **Geschwülste.** Viel häufiger sind carcinomatöse Geschwüre, aber auch nur als secundäre von dem Carcinom der Cervix uteri ausgehende, die primären gehören gleichfalls zu den Seltenheiten. Ich rede gleich von carcinomatösen Geschwüren, weil grössere geschlossene Krebstumoren hier eigentlich überhaupt nicht vorkommen, sondern alle auf dem Leichentische gefundenen Krebse auch eine ulcerirte Oberfläche besitzen. Es soll von diesen Verhältnissen bei Besprechung des primären Herdes noch weiter die Rede sein, weshalb nur noch erwähnt wird, dass durch diese Geschwüre mächtige Zerstörungen der Scheidenwandungen bewirkt werden können und dass dieselben auch ohne die oft genug eintretende Durchbrechung der Wandung und Bildung einer Blasenscheidenfistel einen höchst penetranten Geruch verbreiten in Folge von fauligen Zersetzungen des Secretes und Gangrän der Geschwürsfläche. In solchen Fällen erscheint diese missfarbig, fetzig, zerfallen und von Carcinom ist oft wenig zu sehen; man muss deshalb stets Durchschnitte durch den Geschwürsgrund und die oft wallartig sich von den normalen Theilen abhebenden Ränder machen, in denen man dann die meist derben, grauweissen Geschwulstmassen finden wird, aus denen man Krebsmilch resp. die bekannten comedonenähnlichen Zapfen ausdrücken kann. Perforationen dieser Geschwüre nach dem Mastdarm sind seltener, wenngleich auch zu beobachten.

Viel seltener sind von den papillären Fibromen (spitzen Condylomen) abgesehen, andere Geschwülste, von welchen Polypen, Fibromyome, Rhabdomyome und Myosarcome (sehr selten), Sarcome (infiltrirte und knotige, auch angeborene) zu nennen sind. Cysten der Vagina, welche hauptsächlich an der vorderen und hinteren Wand sitzen, sehr verschiedene Grösse und bald wässerigen, bald zähfadenziehenden, bald blutigen Inhalt haben, können theils aus kleinen drüsigen Epithelbuchten (durch Retention von Secret), theils aus Resten der fötalen Genitalgänge hervorgehen, für andere ist die Entstehung nicht bekannt. Nicht alle haben eine epitheliale Auskleidung.

e) **Abnormer Inhalt, Fremdkörper, Parasiten.** Bei Verschluss der Vulva oder der Vagina selbst, kann das Menstrualblut sich nicht entleeren, sondern sammelt sich in stets zunehmender Menge in der Scheide an (Hämatokolpos), dieselbe ausdehnend und zur Hypertrophie (Arbeitshypertrophie) veranlassend. Die Erweiterung

setzt sich erst spät auf den Uterus fort. — Unter gewissen Verhältnissen, bei Auflockerung der Schleimhaut, besonders während der Gravidität kann mechanisch Luft durch Epithelerosionen in das Gewebe der Scheide gelangen (Emphysema vaginae), sie kann aber auch in mit Epithel bekleideten Räumen (Cysten) sich finden (Colpohyperplasia cystica).

Sonstige Fremdkörper im Lumen der Scheide, welche während des Lebens so häufig gefunden werden, findet man an der Leiche selten, am häufigsten noch bei manchen Geisteskranken. Einigemal habe ich ein vergessenes, ganz incrustirtes Pessarium gefunden.

Abgesehen von stets vorhandenen, unter günstigen Umständen sich vermehrenden Schizomyceten verschiedenster Art kommt von Parasiten besonders im Exsudat bei Fluor albus das Trichomonas vaginalis, ein kleines ovales Infusor mit Flimmerhaaren und längeren Geiseln vor. Recht häufig entwickelt sich der Soorpilz in der Vagina; gelegentlich gelangen Oxyuriden aus dem Anus dahin.

k. Untersuchung des Uterus.

1. Aeussere Untersuchung.

Noch vor der Eröffnung des Uterus müssen einige allgemeine Verhältnisse festgestellt werden; dahin gehören seine Grösse, seine Gestalt und Lage. Die Grösse des ausgewachsenen jungfräulichen Uterus beträgt bei einem Gewicht von 33—41 Grm. nach Huschke 5,5—8,0 Ctm. in der Länge, 3,5—4,0 Ctm. in der Breite, 2,0 bis 2,5 Ctm. in der Dicke; nach dem Puerperium bleibt er dauernd vergrössert und bei Multiparen beträgt bei einem Gewicht von 105 bis 120 Grm., die Länge 9,0—9,5, die Breite 5,5—6,0, die Dicke 3,0—3,5 Ctm. Verkleinerungen desselben sind, abgesehen von der auf angeborenen Verhältnissen beruhenden Hypoplasie und der senilen Atrophie, seltener; sie sind stets verbunden mit einer fibrösen Degeneration der Wandung und meist auch der Schleimhaut; sehr häufig vereinigt mit alter adhäsiver Perimetritis, wodurch der Uterus oft gänzlich in feste Pseudomembranen eingepackt ist.

Die Vergrösserungen wechseln in sehr breiten Grenzen; abgesehen von jenen Fällen, wo äussere Tumoren [redacted] dingen, erreicht der Uterus selbst Kindskopfgr[redacted]

(Hydro-, Pyometra etc., intraparietale und submucöse Fibromyome etc.). Sie sind nicht immer gleichmässig über den Körper und den Hals vertheilt, sondern bald ist mehr der eine, bald mehr der andere vergrössert. Besonders hervorragend sind manchmal Hypertrophien der Muttermundslippen, welche entweder beide oder nur eine allein, besonders die vordere (rüsselförmige Hypertrophie), betreffen können.

Die Gestaltsveränderungen betreffen seltener den normal gelagerten Uterus, in der Regel sind sie mit Lageveränderungen desselben verbunden. Zu den ersteren gehören z. B. die angeborene Hörnerbildung (Uterus bicornis), die bald nur durch eine Längsfurche in der Mitte des Fundus angedeutet ist, bald zu einer vollständigen Trennung zweier Hörner geführt hat; ferner gehört hierher die kugelige Gestalt bei Hydro-, Pyometra etc. Von der grössten Wichtigkeit sind diejenigen Gestaltsveränderungen, die mit einer Lageveränderung verbunden sind. Einen in die Länge gezogenen (Elongatio uteri) und plattgedrückten Uterus findet man bei vielen subserösen Tumoren, bei Fällen von entzündlicher Anheftung des Uterus an hochliegenden Baucheingeweiden (post partum) etc.; es wird dabei die Scheide fast immer in Mitleidenschaft gezogen.

Etwas anderer Natur sind die gewöhnlich sog. Neigungen und Beugungen der Gebärmutter. Es kann der Uterus mit Erhaltung der relativen Lage seiner einzelnen Theile eine derartige Verlagerung erlitten haben, dass seine Längsaxe sich mehr oder weniger der horizontalen nähert; je nachdem der Fundus nach vorn gerichtet ist oder nach hinten unterscheidet man eine Ante- und Retroversio. Viel häufiger ist mit der Lageveränderung des Fundus zugleich eine solche des Körpers gegen den Hals verbunden, so dass die Axe beider nicht in eine Linie fällt, sondern einen Winkel von verschiedener Grösse (einen rechten und selbst spitzen) beschreibt, dass also der Uterus in der Gegend des inneren Muttermundes geknickt ist (Ante- und Retroflexio). Ein geringer Grad von Anteflexion kommt dem Uterus normalerweise zu. Ist der Uterus nach der Seite hin verschoben, so nennt man diesen Zustand eine Lateroversio resp. Lateroflexio, welche meistens mit Retroflexion verbunden ist.

Wo man solche Lageveränderungen findet, wird man sofort sich

nach der Ursache dazu umsehen müssen, welche abgesehen von den Fällen, wo Geschwülste, die sich in der Wandung des Uterus selbst entwickelt haben, die Veränderung veranlasst haben, sich bald in chronischen entzündlichen Veränderungen in den Parametrien und dem Lig. latum (Parametritis chron. fibros. retrahens) oder des Perimetrium (Perimetritis chron. adhaesiva), bald in gewissen angeborenen Unregelmässigkeiten in der Fixirung (einseitige Kürze des Lig. latum etc.) finden lassen werden. Im ersteren Falle ist es der directe Zug der Adhäsionen resp. schrumpfenden entzündlichen Massen, welcher den Uterus aus seiner Lage bringt, im letzteren sind die unmittelbaren Veranlassungen zu der Veränderung verschiedene den intraabdominalen Druck erhöhende Momente (der Druck von Därmen etc.), die jedoch erst in Verbindung mit den mittelbaren Ursachen, jenen angeborenen Abnormitäten, den besagten Effekt haben können. Da der Uterus in der ganzen Ausdehnung seines Halses an der hinteren Blasenwand fest fixirt ist, so können die verlagernden Kräfte erst am Beginne des freien Theiles, d. i. entsprechend dem inneren Muttermunde zur Wirkung gelangen und daher ist hier stets der Sitz der Flexionen. Nach längerem Bestande derselben wird natürlich diese Stelle der Wandung, wo die Knickung gerade sitzt, in ihrer Ernährung sehr geschädigt werden, sie atrophirt, die muskulösen Elemente verfetten etc., aber diese Veränderungen sind sämmtlich secundäre, nicht der Flexion vorhergehende, sie veranlassende. Nur die gewöhnliche Anteflexion des puerperalen Uterus ist durch die Schlaffheit des Gewebes selbst bedingt.

Auf einer zu grossen Schlaffheit der Bänder des Uterus und des Gewebes der Scheide, wie sie vorzugsweise nach der Geburt vorhanden ist, beruht jene als Prolapsus uteri bezeichnete Lageveränderung, bei welcher derselbe, ohne seine Gestalt zu verändern, in die Scheide hineinsinkt, diese immer weiter umstülpend, bis er endlich mit seinem äusseren Muttermunde zwischen den Schamlippen zu Tage kommt. Andererseits kann aber auch die Scheidenveränderung (Cystocele oder Rectocele) das Primäre und der Uterus erst secundär herabgezogen worden sein. Stets findet man mit dem Prolapsus eine beträchtliche Hypertrophie verbunden, die vorzugsweise an der Cervix sich geltend macht. Die letztere kann jedoch auch primär vorhanden [redacted] solchem Grade, dass der

äussere Muttermund bis zum Scheideneingange reicht, ohne dass der Körper des Uterus um ein Bedeutendes herabgerückt wäre. Die Unterscheidung dieses falschen Prolapsus ist bei genauer Betrachtung des Standes des Fundus uteri nicht schwer, besonders da auch die durch das Tieferrücken des Uterus entstehenden Taschen an seiner vorderen und hinteren Seite fehlen. In diesen Fällen erscheint oft die ganze vorliegende Partie von weisslicher Farbe, mit sehr festem, derbem, epidermisähnlichen Ueberzuge versehen; es ist das dieselbe Pachydermie, die beim Prolapsus der Scheide erwähnt worden ist. Daneben sind Geschwüre, besonders um den Muttermund herum, ein sehr häufiger Befund. — Zuletzt muss auch noch der Inversio uteri gedacht werden, worunter man eine derartige Umstülpung des Uterus versteht, dass der Fundus in den Hals hineinreicht, mithin seine Schleimhautfläche nach aussen gekehrt ist. Diese Veränderung ist die Folge äusserer Gewalteinwirkung auf den puerperalen Uterus (Zug an der Nabelschnur etc.), seltener Folge von Geschwulstbildung (submucöser Polyp) am nichtpuerperalen. Der invertirte Uterus kann gleichzeitig prolabirt sein (Prolapsus uteri inversi). Als seltene Lageveränderungen ohne wichtige Gestaltveränderungen sind die Dislocationen des Uterus in Bruchsäcke zu nennen.

2. Innere Untersuchung.

Die seither besprochenen Veränderungen lassen sich alle an dem noch uneröffneten Uterus am besten constatiren, zur weiteren Untersuchung wird derselbe mit einem T förmigen Schnitte eröffnet, dessen Hauptschenkel in der Mitte der vorderen Wand verläuft, während die Seitenarme am Fundus von der Mitte bis zur Abgangsstelle der Tuben reichen.

a. Allgemeine Verhältnisse.

Es ist nun zunächst die Dicke der Wandung des Uterus zu bestimmen, welche durchaus nicht mit den äusseren Grössenverhältnissen correspondirt und z. B. bei Hydrometra auf 1—2 Mm. heruntergegangen sein kann, während sie umgekehrt zuweilen (im nicht schwangern oder puerperalen Zustand) die Stärke von 3 Cm. erreicht. Die mittlere Dicke beträgt 10—15 Mm. bei Jungfrauen, bis 20 Mm. bei Frauen.

Für die Beurtheilung der Vergangenheit des Organes ist das Verhältniss der Grösse zwischen Körper und Hals von der höchsten Wichtigkeit. Der normale jungfräuliche Uterus setzt sich etwa zu gleichen Theilen aus Hals und Körper in der Längsrichtung zusammen (beim kindlichen ist die Cervix grösser als das Corpus); es wird deshalb eine Verkleinerung des Halses zu Gunsten des Körpers ein für vorausgegangene Schwangerschaft sprechendes Moment abgeben, welches durch Fehlen der spindelförmigen Gestalt der jungfräulichen Cervix ein grösseres Gewicht erhält. In gleicher Richtung hat die Beschaffenheit der Uteruswandung ihre Bedeutung, einmal was die Dicke angeht, dann in Bezug auf die sie zusammensetzenden Theile. Beim Fehlen anderer localer Erkrankung spricht ein grösserer, dickerer Uteruskörper für vorausgegangene Schwangerschaft. Dafür auch das Hervortreten weiter dickwandiger arterieller Gefässe, besonders in der äusseren Hälfte der Wandung, da die einmal durch Schwangerschaft stark entwickelten Gefässe sich nicht wieder gänzlich zurückbilden. Nimmt man dazu nun noch die bekannten Veränderungen in der Form der Portio vaginalis cervicis, deren Oeffnung (äusserer Muttermund) aus einem queren, ovalen, glattwandigen Schlitz in ein rundliches, von zackigen, durch vernarbte Einrisse eingekerbten Rändern umgebenes Loch übergegangen ist, so wird man Anhaltspunkte genug haben, um die Frage nach vorausgegangener Schwangerschaft mit ziemlicher Sicherheit zu entscheiden.

Hier ist auch noch einer Gruppe von Veränderungen, nämlich der Erweiterungen der Uterushöhle, Erwähnung zu thun, die sich als Folgezustände an alle möglichen Primäraffectionen anschliessen können und die in einem Verschluss der Uterinhöhle im Cervicaltheile, seltener in einem Verschluss der Vagina ihre gemeinsame Grundlage haben. Durch diesen Verschluss wird jede in die Uterushöhle gelangende Flüssigkeit zurückgehalten und mit ihrer fortschreitenden Ansammlung die Höhle und mit ihr der ganze Uterus ausgedehnt, der wie alle Organe in ähnlichen Fällen immer mehr der Kugelgestalt zustrebt und dieselbe schliesslich auch fast erreichen kann. Je nachdem die Inhaltsmasse eine klare wässerige, oder eine eiterige, oder eine blutige Flüssigkeit ist, unterscheidet man eine Hydro-, Pyo- und Haematometra; war neben der Flüssigkeit auch noch Gas vorhanden (aus Zersetzung des Eiters etc.

stammend), so hat man den Zustand Physometra genannt. Die Ursache des Verschlusses kann eine verschiedene sein. Die gewöhnliche Hydrometra bei alten Frauen ist die Folge eines Verschlusses des Orificium internum in Folge von chronischer Endometritis. Das Secret ist hierbei immer dünnflüssig, während bei den auch vorkommenden Erweiterungen der Cervix der bekannte zähe, glasige Schleim als Ausfüllungsmasse gefunden wird. Anderemal ist es ein Tumor, der die Höhle direct oder durch die vorgewölbte Wand verengt resp. verschliesst; bald ist es eine Narbe, bald ist eine vollständige Verwachsung vorhanden, die sowohl erworben (Folge von Geschwüren etc.) als auch angeboren (Atresie) sein kann.

Nachdem man dann auch noch die Farbe der Wandungen (gewöhnlich röthlich-grau, hellgelblich bei Fettdegeneration, grauweiss, homogen bei chronischer fibröser Entzündung) sowie ihre Consistenz (auffällig morsch, leicht schneidbar bei Fettentartung, sehr derb, beim Schneiden knirschend bei chron. fibröser Entzündung) untersucht hat, betrachtet man die Schleimhaut in Bezug auf Grösse resp. Dicke (normal im Cervicaltheil reichlich 1 Mm., im Corpus 0,5—1,0 Mm., vermehrt bei acuten Entzündungen und den proliferirenden chronischen, vermindert bei chron. fibröser Entzündung), auf Farbe (gewöhnlich grau oder grauroth, dunkelroth bei hämorrhagischer Entzündung, schiefrig bei chron. hämorrhagischer Entzündung, grauweiss bei chron. fibröser etc.) und auf Consistenz (weich bei Schwellung, hart, fibrös bei chron. fibröser Entzündung).

Besonders wichtig ist die Erkennung des menstruellen oder puerperalen Zustandes des Uterus. Während der Menstruation ist der Uterus vergrössert (bis hühnereigross), seine Substanz weich, saftreich, die Schleimhaut geschwollen (bis 3,5 Mm.), succulent, durch starke Füllung der Blutgefässe geröthet und mit einer je nach dem Zeitpunkte grösseren oder geringeren Menge reinen oder mehr wässerigen Blutes bedeckt. Das menstruale Blut gerinnt schwer (durch Einwirkung des Vaginalsecrets), aber es entbehrt der Gerinnungsfähigkeit durchaus nicht. Der puerperale Uterus wird selbstverständlich ein je nach der Zeit, die nach der Geburt verflossen ist, sehr verschiedenes Aussehen haben, ebenso ein verschiedenes, je nachdem die Schwangerschaft ihr normales Ende erreicht hatte oder vorher unterbrochen

wurde (Abortus). In der ersten Zeit nach der Geburt sind die Grösse des Uterus (faust- bis gänseeigross), die deutlich durch ihre warzigen Wucherungen erkennbare Placentarstelle, sowie die Einrisse am äusseren Muttermunde in Verbindung mit dem Vorhandensein grosser weiter Gefässe in der Wandung leicht erkennbare Zeichen; später schwinden dieselben immer mehr, die Placentarstelle bleibt kaum noch von der Umgebung verschieden, die Einrisse heilen und es kann dann der puerperale mit dem menstrualen nicht mehr jungfräulichen Uterus grosse Aehnlichkeit erhalten, vor Verwechselungen wird dann aber die Untersuchung der Eierstöcke schützen, in welchen man im ersteren Falle ein altes, kleineres Corpus luteum, im letzteren ein frisches, sehr grosses Corpus haemorrhagicum findet. Werthvolle Anhaltspunkte für die Diagnose einer kürzlich stattgehabten rechtzeitigen oder auch vorzeitigen Entbindung bilden auch die häufig vorhandenen orangegelben Färbungen der Schleimhaut des Collum uteri, sowie Weite des Orificium internum, welches bei der Reconstruction des Uterus wieder eng wird und auch bei chronischen Entzündungen in der Regel sogar enger als gewöhnlich ist.

Auch die Diagnose des kurze Zeit schwangeren Uterus kann unter Umständen von Bedeutung sein. Für dieselbe ist der Umstand von massgebender Bedeutung, dass schon im Beginn der Schwangerschaft in der geschwollenen Uterusschleimhaut die bekannten grossen Deciduazellen (fünf- bis zehnmal grösser als Lymphoidzellen mit reichlichem Protoplasma versehen, rundlich oder polygonal, auch mit Fortsätzen versehen) vorhanden sind, während sowohl in der menstruell geschwollenen Schleimhaut wie auch in den sog. dysmenorrhoischen Membranen (Schleimhautfetzen) dieselben kleinen, protoplasmaarmen lymphoiden Zellen vorhanden sind, wie unter gewöhnlichen Verhältnissen (Friedländer).

b. Die einzelnen Erkrankungen.

1. **Missbildungen** des Uterus sind relativ häufig. Er kann ganz fehlen oder verkümmert sein, so dass er nur eine ganz dünne Wand besitzt. Bei Erwachsenen finden sich zwei Formen dieser Hypoplasie, der Uterus infantilis, ein kindlicher Uterus bei erwachsenen Mädchen, und die eigentliche **Hypoplasie**, wobei der Uterus die normale Gestalt des [redacted] aber nur

einen dünnhäutigen Sack darstellt Eine Atresia uteri kommt angeboren vorzugsweise am äusseren Muttermund vor. Relativ am häufigsten sind die Duplicitäten des Uterus, welche als Bildungshemmungen anzusehen sind, indem die beiden Müller'schen Gänge, aus deren Vereinigung Uterus und Scheide sich bilden sollen, nicht oder unvollständig zusammenfliessen. Man bezeichnet als Uterus bipartitus den Zustand, wo an einem einfachen Hals zwei Rudimente von Uterushörnern mit kleiner Höhle ansitzen. Bei Uterus duplex separatus s. didelphys sind zwei vollständig getrennte Uteri vorhanden, bei Ut. bicornis duplex liegen die beiden Gebärmutterhälften in verschiedener Ausdehnung fest aneinander; bei Ut. bicornis unicollis sitzen auf einer einfachen Cervix zwei getrennte und divergirende Hörner; beim Ut. arcuatus ist nur eine Andeutung der Trennung des Corpus durch eine Einbuchtung in der Mitte des Fundus vorhanden. Eine Trennung zweier Hälften ohne Veränderung der äusseren Gestalt charakterisirt den Ut. septus oder bicameratus; es kann das trennende Septum blos bis zum inneren Muttermund gehen (Ut. sept. unicollis) oder nicht einmal bis dahin (Ut. subseptus). Selten ist einfacher Körper bei doppeltem Hals (Ut. bicollis). Bei Ut. bicornis und septus kann die Scheide einfach oder ebenfalls doppelt sein. Sowohl bei ihr wie beim Ut. bicornis kann die eine Seite rudimentär entwickelt sein, ja ganz fehlen (Ut. unicornis). Letzteres kommt öfter links zugleich mit Defect der linken Niere vor.

2. **Circulationsstörungen.** Eine acut entzündliche Hyperämie ist als solche von einer menstruellen nicht zu unterscheiden. Eine Stauungshyperämie oft beträchtlichen Grades findet sich bei den meisten Dislocationen, am regelmässigsten bei den Senkungen in Folge der Verlagerung, Knickung und Zerrung, welche die Venen erfahren. Es schliesst sich an dieselbe eine Vergrösserung des Uterus an, welche aber keine directe Folge der Stauung, sondern eine solche der an diese sich anschliessenden Entzündung ist.

Blutungen finden sich häufig sowohl in der Schleimhaut wie in der Höhle des Uterus bei Entzündungen der Schleimhaut, bei acuten Infectionskrankheiten, bei anämischer hämorrhagischer Diathese, bei Phosphorvergiftung sowie bei zahlreichen geschwulstartigen Neubildungen des Uterus. Der Anhäufung von Menstrual-

blut in dem verschlossenen Uterus (Haematometra) ist schon gedacht worden. Bei doppeltem Uterus aber nur einseitigem Verschluss kann eine Haematometra unicornis entstehen.

3. **Entzündungen.** Die wichtigsten Entzündungen bietet der puerperale Uterus dar. Sie haben insbesondere für den secirenden Anatomen das meiste Interesse und die grösste Wichtigkeit, weil sie so häufig Ursache des Todes sind, während z. B. die entzündlichen Erkrankungen des nicht puerperalen Uterus nur gelegentlich und die acuten Formen überhaupt selten bei Sectionen gefunden werden.

a) Als einfachste Beeinträchtigung des Uterus in Folge der Geburt erscheinen die rein mechanischen Verletzungen, deren schon vorher als Einrisse der Cervix, besonders am äusseren Muttermunde (die oft auch noch in die Scheide hineinreichen) Erwähnung gethan worden ist. Zu den Seltenheiten gehören eigentliche Rupturen, sei es des Uteruskörpers oder des Halses. Die Einrisse sitzen im Körper meistens quer und können zum Durchtritte des ganzen Eies oder einzelner Theile Veranlassung geben. Von Heilung ist bei diesen selten die Rede, während wie schon erwähnt das frühere Bestehen jener sich häufig aus vorhandenen Narben diagnosticiren lässt. Ausser der Ruptur, welche wohl ausnahmslos an vorhandenen erkrankten Stellen zu Stande kommt, gibt es auch eine Durchquetschung, welche vorzugsweise an der vorderen oder hinteren (dem Promontorium anliegenden) Fläche sich findet.

An diese einfachen mechanischen Verletzungen schliessen sich eng jene Veränderungen an, die auch schon bei der Scheide erwähnt wurden und die man früher in ihrer höchsten Ausbildung als Putrescentia uteri bezeichnete. Man findet in solchen Fällen die Oberfläche der Verwundungen, sowie die nächst anstossenden Theile, oft die ganze Innenfläche des Uterus bis in verschiedene Tiefe hinein in eine weiche, pulpöse, stinkende, graugrünliche, manchmal, wenn Blutungen mitconcurrirten, auch etwas bräunliche Masse verwandelt, es ist also vollständige Gangrän eingetreten (Gangraena uteri, Endometritis gangraenosa, ichorosa). Es kann hier ebenso wie bei der Scheide die Zerstörung des Parenchyms verschieden tief reichen und besonders an dem Cervicaltheile, der ja am meisten mechanischen Insulten ausgesetzt ist, eine vollständige Necrose der gesammten Wandung mit Perforation und

allen früher erwähnten Folgen sich anschliessen, nur dass hier durch die Nähe ds Bauchfelles auch dieses noch in Mitleidenschaft gezogen werden kann.

b) Weniger mit mechanischen Insultationen direkt als mit einer nachträglichen Infection, hängen die eigentlichen entzündlichen Veränderungen zusammen, welche bald die Schleimhaut, bald die muskulöse Wandung allein, in der Regel beide zusammen umfassen. Die ersteren stellen sich als eine diphtherische Entzündung (Endometritis diphtherica) dar, deren äussere Erscheinung in nichts von der gleichen Affection anderer Schleimhäute unterschieden ist. Sie bewirkt dieselbe graue, graugelbe oder grauweisse Färbung der Oberfläche, von der sich oft dicke graue Massen entfernen lassen, aber auch dieselbe Verschorfung des Schleimhautgewebes selbst, wie man besonders gut auf senkrechten Einschnitten in die Wandung erkennen kann. Gerade hierdurch wird man am sichersten vor Verwechselungen mit Resten der Decidua bewahrt, welche ebenfalls meistens eine graugelbe Farbe besitzen, aber der Oberfläche lose aufsitzen und sich mit Leichtigkeit, oft selbst schon durch einen Wasserstrahl entfernen lassen. Sie bestehen aus verfettetem Deciduagewebe mit den vorher schon erwähnten charakteristischen grossen Zellen, während in den diphtherischen Massen sich unter dem Mikroskope dieselben Mikrococcenhaufen zeigen wie an anderen Schleimhäuten. Der Sitz und die Ausdehnung der Affection sowohl in die Breite wie in die Tiefe ist sehr verschieden; sie nimmt in der Regel ihren Ursprung an Einrissen des Cervicaltheiles oder an der Placentarstelle, die ja auch ganz besonders günstige Chancen für eine Infection darbietet. Nicht selten bleibt die Diphtherie auf die Placentarstelle beschränkt und die Schleimhaut der übrigen Theile nimmt nur in Form einer einfachen, mit Schwellung und stärkerer Röthung verbundenen Entzündung Theil. Manchmal lässt sich in solchen Fällen eine Beobachtung machen, die für die Weiterverbreitung der diphtherischen Entzündung von grosser Wichtigkeit ist, nämlich die, dass bei sonstiger Beschränkung der diphtherischen Veränderungen auf die Placentarstelle nur noch genau an der entsprechenden Stelle der gegenüberliegenden Wand die ersten Anfänge einer diphtherischen Verschorfung sich zeigen. Uebrigens stellen sich auch im Uterus wie an der Scheide auf den vorspringenden Punkten die ersten diphtherischen Infiltrate

ein und gerade an der Placentarstelle tritt dieses Verhältniss in der Regel sehr deutlich hervor, ein Befund, der, wie leicht ersichtlich, für die Annahme einer von aussen kommenden Infection verwerthet werden kann.

Die Veränderungen der Uteruswand können verschieden sein, je nachdem sie die Blutgefässe oder die Lymphgefässe oder das Parenchym betreffen. Um den Zustand der Blutgefässe zu erkennen, müssen noch besondere senkrechte Schnitte durch die Placentarstelle gemacht werden, weil ja gerade hier die grössten und zahlreichsten und durch den Geburtsakt selbst stets eröffneten Gefässe liegen, die im Laufe der physiologischen Rückbildung des Uterus durch Thromben resp. Endophlebitis productiva geschlossen werden müssen. Zuweilen sieht man (seltener nach normalen Geburten, häufiger nach Aborten) an der Placentarstelle ein pflaumen- bis wallnussgrosses und selbst noch grösseres, mehr oder weniger festes, in die Uterinhöhle hineinragendes und dieselbe manchmal ausfüllendes Blutcoagulum ansitzen (fibrinöser Placentar-Polyp, Haematoma polyposum Virchow), in welchem sich neben dem Blute an der Basis noch Placentarreste finden lassen. — In den Gefässen der Placentarstelle zeigen sich häufig genug anstatt der guten festen Thromben, weiche, zerfallende, gelblichroth gefärbte, welche von einer ebenfalls gelblich gefärbten, verdickten Wandung umgeben werden (Thrombophlebitis placentaris). Es kann eine solche Thrombophlebitis jedoch auch von anderen Stellen, so besonders von den Einrissen im Cervicaltheile ausgehen, weshalb auch hier stets längs gerichtete Einschnitte zu machen sind. Die Blutgefässe in den peripherischen Schichten der Uteruswand sollten der Norm gemäss leer sein resp. frisches Blut enthalten, aber auch in sie setzt sich häufig der thrombotische Process fort und man kann dann eine schmutzig bräunliche oder gelbrothe, selbst reingelbe, eiterähnliche Masse überall aus denselben ausdrücken.

Ebenso häufig, wenn nicht häufiger sind die gleichen Affectionen der Lymphgefässe, die entweder mit oder ohne Veränderungen in den Venen einhergehen. Wegen des mangelnden Blutes sind dieselben dann aber stets gefüllt mit einer rein gelben, puriformen Masse und da ausserdem ihre Wandungen sich durch ihre Dünnheit auszeichnen, so kann man schon aus diesem Befunde allein ihre Natur diagnosticiren, abgesehen davon, dass die Blutgefässe sich stets

daneben werden nachweisen lassen. Auch bei ihnen ist die Wandung oft entzündet, was man an ihrer gelben, von Eiterinfiltration herrührenden Farbe erkennt. Eine mit den beschriebenen Veränderungen auch bei den Blutgefässen sich documentirende Erweiterung ist bei den Lymphgefässen in der Regel sehr ausgesprochen vorhanden, so dass bis kirschgrosse Höhlen durch sie gebildet sein können. Der Inhalt der Lymphgefässe ist ganz besonders geeignet für den Nachweis der Micrococcen; die ganze sie füllende Masse besteht in vielen Fällen fast lediglich aus Haufen dieser kleinen Körnchen.

Die dritte Form der Entzündung ist diejenige des Parenchyms, die Metritis phlegmonosa oder apostematosa. Sie ist charakterisirt durch das Auftreten mehr oder weniger ausgedehnter diffuser, eiteriger, oft sulzig gelblicher Infiltration oder auch kleinerer und grösserer, solitärer oder multipler Eiterherde, die sich von jenen Lymphgefässectasien durch den Mangel einer glattwandigen Begrenzung unterscheiden.

Sämmtliche Entzündungsformen des Uterusparenchyms stehen sehr häufig mit ähnlichen Veränderungen im Parametrium in Verbindung, von denen ebenso wie von den Entzündungen des serösen Ueberzuges (Perimetritis) später die Rede sein soll.

Alle die zuletzt genannten Veränderungen können auch schon am schwangeren Uterus sich einstellen und bewirken dann häufig Abort resp. Frühgeburt.

Was die Technik der mikroskopischen Untersuchung dieser verschiedenen Puerperalaffectionen betrifft, so sind im wesentlichen Schnitte zu derselben nothwendig. Um besonders von der Placentarstelle, von Stellen mit Thrombophlebitis und Thrombolymphangitis zusammenhängende senkrechte Durchschnitte zu erhalten, ist es nothwendig, die Stücke gut einzubetten. Für den Nachweis von Mikroorganismen gelten die allgemeinen Methoden, ich möchte nur noch darauf aufmerksam machen, dass man dieselben nicht an der inneren Oberfläche des Uterus suchen soll, wo nach dem Tode stets alle möglichen Schizomyceten sich finden, sondern dass man dazu entweder die Inhaltsmassen von der Oberfläche möglichst entfernter Blut- resp. Lymphgefässe wählt (Deckglastrockenpräparate) oder die tieferen Schichten von Durchschnitten durch die ganze Uteruswand. Man wird der Regel nach die Micrococcen der Pyämie (Micrococcus septicus) finden, aber an und für sich ist es nicht

ıwahrscheinlich, dass man auch andere Spaltpilzformen gelegentch auffinden wird. Eine solche Vermuthung scheint mir besoners für die allerdings seltenen Fälle berechtigt, wo der Tod sehr chnell unter stürmischen Allgemeinerscheinungen eintrat und wo er makroskopische locale Befund negativ ausfällt und auch im brigen Körper nur die bekannten allgemeinen infectiösen Organeränderungen (Milzschwellung, parenchymat. Trübungen des Herens, der Niere etc.) gefunden werden. Die Vermuthung liegt ahe, dass es sich hier um Wirkung irgend welcher sog. Septicämiebacillen handelt.

Acute Entzündungen am nicht puerperalen Uterus ommen in der Leiche selten zur Beobachtung. Dies gilt besonders ür die schweren eiterigen Formen der Endometritis, die sich ibrigens auch leicht werden diagnosticiren lassen. Nur ganz ausnahmsweise finden sich als selbstständige Erkrankungen phlegmonöse Processe im muskulösen Theile der Wandung (Metritis), welche äusserst selten zu Abscessbildung fortschreiten. Den katarrhalischen Endometritiden begegnet man schon eher einmal, besonders den cervicalen, welche sich besonders durch die Menge des zähen, glasigen Schleimes auszeichnen, welcher den Cervicalkanal oft gänzlich ausfüllt. Das Secret der Schleimhaut der eigentlichen Uterushöhle ist in der Regel etwas flüssiger.

Als Endometritis haemorrhagica wird ein Zustand der Schleimhaut bezeichnet, wobei dieselbe nicht nur durch stärkere Füllung der Blutgefässe dunkelroth gefärbt, sondern auch von zahlreichen punktförmigen Hämorrhagien durchsetzt ist. Es kann hierbei die Aehnlichkeit mit dem menstrualen Zustande sehr gross werden, doch schützt die Untersuchung der Ovarien leicht vor Verwechslungen. Man findet diese Form besonders bei verschiedenen acuten Infectionskrankheiten, aber auch unter anderen Verhältnissen.

Es gibt endlich auch eine Endometritis fibrinosa, bei welcher eine vollständige Haut, ähnlich der Membrana decidua dysmenorrhoica gebildet werden kann. Beide unterscheiden sich dadurch, dass letztere stets eine äussere rauhe, zottige Oberfläche besitzt und und oft einen Sack darstellt, welchen man aufschneiden kann und an dessen Oberfläche zahlreiche kleine Löchelchen, die Mündungsstellen der Uterindrüsen, erscheinen, während erstere an ihrer äusseren Oberfläche stets ganz glatt und [illegible] wenig-

stens oft durchaus solide ist. Mit dem Mikroskope ist die Unterscheidung begreiflicherweise sehr einfach (Fibrin resp. fibrinoid degenerirte Zellen einerseits — wohlerhaltene Uterindrüsen mit Cylinderzellen und lymphoidem Zwischengewebe andererseits).

Viel häufiger als den acuten begegnet der Anatom den chronischen Entzündungen des Uterus und zwar sowohl der Schleimhaut als auch der Muskelhaut. Wie bei allen Schleimhäuten so ist auch hier die Bezeichnung chronische Entzündung nicht immer ganz richtig, weil es sich in der Regel weniger um die Entzündung selbst, als um ihre Residuen handelt. Zu diesen gehören bei der Schleimhaut die schieferigen Färbungen, welche auf vorangegangene kleine Blutaustretungen hinweisen, dahin gehört die so häufige fibröse Induration, durch welche die ganze Haut in eine ganz glatte, derbe, nur sehr schwer schneidbare, mikroskopisch der Drüsenelemente fast gänzlich entbehrende Masse verwandelt ist (Endometritis chronica fibrosa atrophicans). Dahin gehört die nach unten zu trichterförmige Erweiterung der Cervix, welche oft mit Verengerung des Orificium internum verbunden ist, und endlich jene unter dem Namen der Nabothseier (Ovula Nabothi) bekannten, hirsekorn- bis halberbsengrossen, klaren wässrigen oder colloiden Inhalt beherbergenden Cystchen, welche besonders im Cervicaltheile fast stets in grösserer Anzahl vorkommen. Es sind durch Compression der Mündung aus Drüsenschläuchen hervorgegangene Retentionscysten, als welche man sie durch ihre Auskleidung mit oft noch Flimmern tragendem Cylinderepithel erkennen kann.

Die atrophirende Endometritis ist nur der Ausgang einer granulirenden (productiven) Endometritis, welche eine starke Verdickung und Auflockerung der blutreichen und leicht blutenden Schleimhaut erzeugt. Durch diese Veränderung kann es leicht bewirkt werden, dass bei der Menstruation, wenn, wie gewöhnlich, die oberste Schleimhautschicht sich exfoliirt, abnorm dicke Schichten derselben unter heftiger und langdauernder Blutung abgestossen werden, welche dann die schon öfter erwähnten sog. dysmenorrhoischen Membranen bilden. Häufig tritt eine solche proliferirende Endometritis ungleichmässig auf, so dass kleine Buckel, dann grössere warzige Bildungen und endlich gestielte Geschwülstchen sog. Polypen erscheinen (Endometritis proliferans polyposa).

Da die Wucherung nicht nur einzelne Theile, sondern die gesammte Schleimhaut an den betreffenden Stellen umfasst, so vergrössern sich auch die Drüsen, und es kommt endlich auch in den Polypen zum Verschluss ihrer Mündung, Retention des Secretes und cystischer Erweiterung, so dass die Polypen unter Umständen fast ganz aus Cysten bestehen können (Polypus hydatidosus). Diese letzte Form hat meistens ihren Sitz in der Cervix, wo ja auch die einfachen Ovula Nabothi sitzen, während die Molluscumform (mit kleinen, mit breiter Basis aufsitzenden Wucherungen) im Corpus sich findet.

Die chronische Entzündung der Uteruswand (Metritis chronica) manifestirt sich in späteren Stadien durch eine weissgraue Farbe derselben verbunden mit grosser Härte, so dass sie beim Schneiden knirscht und oft nur mit Mühe geschnitten werden kann. Auch hier geht wie bei der Schleimhaut ein Granulationsstadium voraus, in welchem die Substanz weicher, saftreicher und mehr röthlich gefärbt erscheint. Mit der productiven Metritis ist zugleich eine Vergrösserung des Organes verbunden (der früher sog. chron. Uterusinfarct), die jedoch später durch immer vollständigere Zerstörung der muskulösen Theile und durch Retraction des fibrösen Gewebes in eine oft extreme Atrophie übergehen kann. Die Hypertrophie betrifft nicht immer alle Theile gleichmässig, sondern häufiger den Cervicaltheil als den eigentlichen Körper. Sehr häufig zeigt die Uterushöhle dabei eine eigenthümliche sanduhrförmige Gestalt, indem die Cervix trichterförmig nach unten zu erweitert ist. Es ist fast stets eine chronische Endometritis mit der chronischen Metritis verbunden. Sehr häufig findet sich diese chron. Metritis unter Verhältnissen, welche die entzündliche Natur der Affection zweifelhaft erscheinen lassen könnten, so bei den Dislocationen mit Stauungshyperämie, so im Anschluss an das Puerperium, wo dann die normale Rückbildung sich nicht einstellt, sondern der Uterus dauernd vergrössert bleibt, aber es sind doch wahrscheinlich in allen diesen Fällen erst entzündliche Processe, zu welchen die Stauung, der puerperale Zustand nur disponirten, welche die Vergrösserung bewirken.

Noch ist bei dem Kapitel der Entzündungen eines Zustandes zu gedenken, der sich sehr häufig an der Portio vaginalis des Halstheiles vorfindet, nämlich flacher, rundlich[redacted]

mit einem gerötheten Grunde versehener Erosionen, der gewöhnlich sog. katarrhalischen Geschwüre des äusseren Muttermundes. Nach Veit und Ruge handelt es sich hier nicht sowohl um Verdünnung, Maceration und Abstossung des Epithels in Folge des vorhandenen entzündlichen Zustandes, sondern um active Processe, Granulationswucherung der Schleimhaut, welche mit Cylinderepithel bedeckt und von neugebildeten drüsigen Bildungen durchzogen ist. Es bedarf diese Frage noch weiterer Untersuchung. Je nachdem das Granulationsgewebe als flache Anschwellung oder als papillöse Wucherung erscheint, kann man einfache und papillöse Erosionen unterscheiden. Neben den Geschwüren kommen auch noch zuweilen stecknadelkopf- bis hirsekorngrosse, in der Substanz gelegene Eiterbläschen vor, die zum Theil durch Vereiterung von Nabothseiern, zum Theil direct aus vereiterten, an der Mündung verschlossenen Drüsen hervorgegangen sind. Durch Platzen derselben entstehen die sog. Follicular geschwüre oder follicularen Erosionen. Durch Verbindung der genannten Veränderungen mit allgemeinen oder partiellen Hyperplasien der Schleimhaut entstehen acneartige Bildungen, so dass die Cervix die grösste Aehnlichkeit mit einer „Burgundernase" zeigt (Virchow).

Die Erosionen dürfen nicht mit dem sog. Ectropium des äusseren Muttermundes verwechselt werden, wobei in Folge entzündlicher Schwellung Cervicalschleimhaut sich am äusseren Muttermund vorwölbt, wie beim Ectropium der Lider die Conjunctivalschleimhaut.

4. **Specifische Entzündungen** sind am Uterus selten. Selbst die doch sonst an den Genitalien vorzugsweise sitzende Syphilis macht am Uterus relativ selten specifische Veränderungen, doch kommen besonders an der Portio vaginalis ulceröse und papulöse specifisch syphilitische Veränderungen vor.

Auch die Tuberkulose des Uterus gehört zu den seltenen Affectionen und wird insbesondere an Häufigkeit von der Tuberkulose der männlichen Geschlechtsorgane weit übertroffen. Sie tritt in zwei Formen auf, als (seltenere) disseminirte, reine sog. Miliartuberkulose und in Form der käsigen Degeneration, die man als Phthisis uterina bezeichnen könnte. Beide Formen haben ihren Sitz resp. Ausgangspunkt in der Schleimhaut, während aber die erste auf sie beschränkt bleibt, dringt die letztere verschieden weit

in das Uterusparenchym hinein. Die Diagnose der ersteren ist durch das Auftreten der grauen, durchscheinenden, submiliaren, an der Oberfläche leichte Prominenzen bildenden Knötchen sehr leicht gegeben, ebensowenig Schwierigkeit macht aber auch die zweite Form, bei welcher die Oberfläche der Schleimhaut in eine bröckelige, gelbe, käsige Masse verwandelt ist, die verschieden weit in die Tiefe dringt und sich schliesslich an ihren frischesten Theilen in kleine gelbe, dann graue Knötchen auflösen lässt. Würde der käsigen Masse ein leichter Abfluss gegeben sein, wie z. B. bei der Niere, so würde es sicherlich auch hier zur Höhlenbildung resp. ulcerativer Erweiterung der Uterushöhle kommen, so aber bleibt in der Regel die ganze käsige Masse am Orte ihrer Bildung liegen und häuft sich immer mehr an, so dass schliesslich die ganze Uterushöhle durch den Käse gänzlich ausgefüllt wird. Querschnitte mit dem Doppelmesser durch die trotz der inneren Zerstörung verbreiterte Uteruswand zeigen die Knötchen am äusseren Rande der käsigen Masse schon deutlich, zur genaueren Untersuchung, insbesondere auch zum Nachweis der Bacillen sind feine Schnitte vom gehärteten Organe nothwendig.

5. **Progressive Ernährungsstörungen.** Unzweifelhafte hypertrophische Neubildung kommt an der Muscularis des Uterus vor, insbesondere bei der so allmählich wachsenden Hämatometra. Man darf hier wohl ohne weiteres eine Arbeitshypertrophie annehmen. Nur bei den acut entstehenden Ausweitungen ist die Wand verdünnt. Ferner findet sich eine echte musculäre Hypertrophie bei Geschwulstbildung und zwar bei submucöser und interstitieller oder intraparietaler, wo vielleicht ebenfalls eine Arbeitshypertrophie anzunehmen ist. Es kommen allerdings, besonders bei den intraparietalen Fibromyomen auch mehr bindegewebige Hypertrophien vor. Schon hier, noch mehr aber bei anderen Formen der sog. Uterushypertrophien grenzen entzündliche und nichtentzündliche Neubildung so aneinander, dass eine scharfe Trennung unmöglich ist. Während die Vergrösserungen bei Lageveränderungen des Uterus wohl hauptsächlich entzündlicher Natur sind, kommen dagegen am Cervicaltheil Hypertrophien vor, bei welchen Entzündung ganz auszuschliessen ist oder doch nur einen mehr oder weniger grossen Theil der Ursachen ausmacht. Ersteres scheint besonders zu gelten für die ätiologisch dunkle Hypertrophie der Portio vaginalis

d. h. desjenigen Theiles der Cervix, welcher frei in die Scheidenhöhle hineinragt. Die vergrösserte Portio kann bis vor die Schamspalte reichen. Das Scheidengewölbe hat im wesentlichen normale Lage und Configuration, desgleichen Blase und Mastdarm. Diese Hypertrophie kann auch einlippig sein: rüsselförmige H. der vorderen Muttermundslippe. Mit der Hypertrophie der Portio supravaginalis d. h. desjenigen Theiles der Cervix, welcher vorn wie hinten oberhalb des Scheidengewölbes gelegen ist, ist stets eine mehr oder weniger vollständige Inversion der Scheide verbunden, Blase und Mastdarm zeigen eine divertikelartige Ausstülpung nach unten. Diese Affection, welche die häufigste aller Cervixhypertrophien ist, ist leicht mit Prolapsus uteri zu verwechseln; sie unterscheidet sich von ihm schon äusserlich dadurch, dass der Fundus uteri keine Senkung erfahren hat. Die Hypertrophie der Portio media d. h. desjenigen Theiles der Cervix, welcher hinten zwar noch in der Scheidenhöhle, vorn aber bereits über dem Scheidengewölbe liegt, bedingt eine Verkürzung des vorderen Scheidengewölbes (Vorfall der vorderen Wand) mit divertikelartiger Ausstülpung der Harnblase, während das hintere Scheidengewölbe, die hintere Scheidenwand und der Mastdarm normale Verhältnisse darbieten. Die Vergrösserung wird wesentlich durch Bindegewebe bedingt. Da bei der zweiten Form Scheidenprolaps, bei der dritten Prolaps der vorderen Scheidenwand vorausgeht, so ist es vielleicht der dadurch ausgeübte Zug, welcher in ähnlicher Weise die Bindegewebshypertrophie an der Cervix bewirkt, wie die angehängten Metallzieraten oder die eingesteckten Holzpflöcke an den Ohrläppchen „wilder Menschen" Vergrösserungen bewirken.

Von allen den erwähnten Hypertrophien verschieden ist die sog. folliculäre Hypertrophie der Muttermundslippen, bei welcher es sich ausschliesslich um eine cystisch-polypöse Wucherung der Schleimhaut einer oder der anderen Muttermundslippe handelt. Durch Platzen der zahlreich vorhandenen cystisch-drüsigen Gebilde erhält die Oberfläche etwas Unregelmässiges, so dass die Masse wie eine vergrösserte Tonsille (Virchow) aussehen kann. Diese Bildung gehört offenbar schon in das Gebiet der sog. Schleimpolypen, welche schon bei der proliferirenden Endometritis vom Corpus wie von der Cervix erwähnt wurden, nur handelt es sich hier deutlicher um eine echte Geschwulstbildung, welche man

unter die Adenome zu rechnen hat, wie sie auch als adenomatöse Polypen in der Höhle des Uterus gefunden werden. Nach Schröder giebt es auch ein diffuses Adenom der Uterusschleimhaut, wodurch diese wesentlich durch Drüsenwucherung verdickt ist, eine Affection, welche offenbar der proliferirenden Endometritis ebenso nahe steht, wie manche adenomatöse Polypen.

Die wichtigste Geschwulstform des Uterus ist das Carcinom. Veit und Ruge haben auf Grund ihrer Untersuchungen an von Lebenden exstirpirten Gebärmüttern oder Stücken derselben die seither geltenden Anschauungen über die Genese und Arten der Uteruskrebse umzugestalten versucht. Nach ihnen hat man die Krebse der Portio vaginalis, diejenigen der eigentlichen Cervix und diejenigen des Corpus zu unterscheiden. Der Corpuskrebs geht von den normalen Utriculardrüsen aus, er verbreitet sich vorzugsweise peripherisch nach dem Peritoneum zu und bewirkt erst spät secundäre Knoten in der Cervix und in der Scheide; das Cervixcarcinom kann einen doppelten Ursprung haben, einen glandulären, aus den normalen Drüsen (oberflächlicher Krebs) und einen bindegewebigen (tiefer Krebs), wobei unter dem intacten Epithel ein Krebsknoten entsteht, der aber später aufbrechen kann. Auch die Cervixcarcinome verbreiten sich peripherisch nach dem parametrischen Bindegewebe. Es kann der Cervixkrebs unter dem Epithel in die Portio hineinwuchern, ja es kann das Plattenepithel hier sich abheben, so dass dann der Cervicalkrebs wuchernd an der Portio hervordringt, wodurch leicht Verwechselungen mit dem primären Krebs der Portio entstehen können. Dieser kann genetisch in dreierlei Weise verschieden sein. Er kann aus den früher erwähnten Drüsenwucherungen der Cylinderzellenschicht des Rete in den Erosionen hervorgehen (also Drüsenkrebs aber aus neugebildeten Drüsen); er kann sich als Bindegewebskrebs entwickeln, besonders in den sog. Papillargeschwülsten, und er kann, das ist aber sehr selten, aus dem Plattenepithel (Hornkrebs) hervorgehen. Der Krebs der Portio respectirt das Orificium externum, verbreitet sich wesentlich nach der Scheide und nach dem unteren Theil des Parametriums.

Ich bin nicht in der Lage auf Grund eigener Untersuchungen diese Angaben beurtheilen zu können. Was man bei der Section von Uteruskrebsen zu sehen bekommt, ist in den meisten Fällen

so beschaffen, dass über die Genese und die ersten Wachsthumserscheinungen nichts mehr zu eruiren ist, doch kann ich nicht umhin, hervorzuheben, dass sowohl das makroskopische wie das mikroskopische Verhalten der meisten Krebse des Uterushalses, besonders auch die Art der Generalisation mir stets den Eindruck eines Cancroids, eines Plattenepithelkrebses, Hornkrebses gemacht hat.

Die selteneren primären Carcinome des Uteruskörpers bewirken eine Verdickung der Wandung desselben, welche man bei der Section meist beträchtlich verbreitert findet und welche auf dem Durchschnitte ein reticuläres Aussehen darbietet, mit grauen Balkenzügen, welche weisse oder weissgelbe als Krebsmilch ausdrückbare Massen umschliessen. Die Oberfläche der Uterushöhle kann dabei ganz intact (nicht ulcerös) sein, häufiger ist sie mehr oder weniger zerfallen. Die Zellen dieser Carcinome, welche meist medulläre sind, zeigen oft entsprechend den Epithelzellen ihres Ursprungsortes (Utriculardrüsen) eine deutlich cylinderförmige Gestalt. Die Krebsbildung kann auf das Corpus beschränkt sein, aber auch auf die Cervix übergreifen, meistens sind knollige Geschwülste an der serösen Oberfläche des Uterus zu sehen.

Die gewöhnliche Form des Uteruskrebses ist der Cervicalkrebs (im allgemeinen Sinne), der sich bei der Section in der Regel als ein grosses Geschwür mit unregelmässig knotigem, oft fetzigem Grunde und, besonders nach der Scheide hin, leicht aufgeworfenem Rande zeigt. Die Portio vaginalis, die ganze Cervix uteri, ein grosser Theil der Scheide und endlich auch der Uteruskörper selbst können durch immer weiteres Umsichgreifen des Geschwüres vollständig zerstört werden und gerade bei diesen Geschwüren sind Perforationen nach der Blase, dem Mastdarme und selbst in die Bauchhöhle relativ häufig. Fast stets, aber erst recht wenn eine Blasenscheidenfistel vorhanden ist, befindet sich die Oberfläche des Geschwüres in einem jauchigen Zerfall und es gehören dadurch diese Zustände zu dem Scheusslichsten, was der Anatom überhaupt zu sehen und zu riechen bekommt. Um sich über den eigentlichen Charakter des Geschwüres Sicherheit zu verschaffen, muss man nach allen Richtungen hin Schnitte durch die Ränder und den Grund desselben legen und man wird dann noch die frischen Geschwulstmassen antreffen. Uebrigens geben auch meistens die carcinomatös degenerirten parametrischen oder auch sacralen Lymphdrüsen über

das Wesen der Affection schnell Aufschluss. Weitere eigentliche Metastasen fehlen häufig ganz, doch können auch metastatische Knoten in der Leber, selten anderwärts vorkommen. — In der Umgebung krebsiger Neubildung im Uterus habe ich selbst an makroskopisch sichtbaren Arterien bei der mikroskopischen Untersuchung eine Arteriitis productiva mit starker Verdickung der Intima durch gefässhaltiges Granulationsgewebe gefunden.

Ausser diesen carcinomatösen Geschwüren trifft man aber auch, wenngleich seltener, bei den Sectionen auf wirkliche grössere Geschwülste, welche von dem äusseren Muttermunde ausgehen, im weiteren Verlauf die ganze Portio vaginalis durchsetzen und als dicke, kugelige Masse das Scheidengewölbe ausfüllen. Die Geschwulst stellt nicht eine compacte Masse mit glatter Oberfläche dar, sondern besteht aus einzelnen Papillen, durch deren Nebeneinanderlagerung ein Aussehen zu Stande kommt, wie es der Blumenkohl hat, weshalb man auch gerade auf diese Bildungen den Namen der Blumenkohlgewächse angewandt hat. Im weiteren Fortschreiten greift die Neubildung auf die Scheide sowie auf den Uteruskörper über, dessen Wandungen sich verdicken und auf Druck an den Schnittflächen wie kleine Würmchen die bekannten, hier meist trocknen, bröckligen Krebszellenhaufen, Krebskörper, hervortreten lassen, welche sich mikroskopisch aus verhornten und vielfach zu Schichtungskugeln aneinandergelagerten grossen, platten Epithelzellen zusammengesetzt erweisen, Befunde, welche die Geschwülste als zu den Cancroiden gehörig ausweisen.

Auch an der Oberfläche der Blumenkohlgewächse tritt sehr leicht ein jauchiger Zerfall des Gewebes ein, wodurch dasselbe in eine stinkende, fetzige, in aufgegossenem Wasser flottirende und schmutzig grünlich-grau gefärbte Masse verwandelt wird.

Es dürfen übrigens keineswegs alle unter dem Bilde des Blumenkohlgewächses auftretenden Neubildungen ohne weiteres für Krebse angesehen werden, da es auch gutartige sog. Papillargeschwülste gibt, welche freilich eine secundäre krebsige Degeneration erfahren können. So ist der papillösen Erosion schon gedacht worden, welche nach Ruge und Veit besonders suspect ist. Ausserdem kommen die Papillome, richtiger papillären Fibrome, an der normal bekanntlich sehr papillenreichen Portio vaginalis als kleinere, oft multiple, hahnenkammförmige spitze Condylome

im Anschluss an Tripper und in Verbindung mit gleichen Neubildungen an Scheide und Vulva, sowie von einer kleineren Stelle ausgehende, also gestielt aufsitzende einfache papilläre Fibrome vor, welche eine sehr beträchtliche Grösse erreichen können. Sie bestehen wie jene aus gefässhaltigen bindegewebigen dentritisch verzweigten Papillen, welche mit mehrschichtigem Plattenepithel bedeckt sind und reine Oberflächenproductionen darstellen. Zur mikroskopischen Untersuchung muss man gut einbetten und senkrechte Schnitte durch den Stiel der Geschwulst machen.

Von den übrigen Tumoren sind die gewöhnlich sog. Fibroide am wichtigsten, weil sie alle anderen bei weitem an Häufigkeit übertreffen und einen sehr gewöhnlichen Befund, besonders bei alten Frauen, bilden. Virchow hat nachgewiesen, dass diese Geschwülste nicht sowohl reine Fibrome als vielmehr Fibromyome resp. Myome sind, dass sie also als Hyperplasien der Bestandtheile der Uteruswandungen anzusehen sind. Je nachdem das fibröse Gewebe oder die glatte Muskulatur überwiegt, ist die Consistenz eine weichere oder derbere und die Farbe des Durchschnitts im ersteren Falle mehr röthlich, im letzteren mehr weisslich; die Schnittfläche hat stets ein streifiges Aussehen in Folge der Durchflechtung der Muskelbündel resp. Faserbündel, es treten aber die Streifen schärfer hervor, wenn neben dem röthlichen Muskelgewebe die weissen, fibrösen Faserzüge vorhanden sind. Bei den kleineren Tumoren und bei den reinen Myomen zeigt die Schnittfläche ein einfaches System von Streifen, während die grösseren, besonders die Fibrome, mehrfache Schichtungssysteme besitzen, so dass sie aus mehreren Lappen zusammengesetzt erscheinen.

Die Grösse dieser Geschwülste wechselt von der einer Erbse bis über Mannskopfgrösse; ihr Hauptsitz ist am Körper des Uterus und hier wieder am Fundus und der hinteren Wand, die ja auch schon normal etwas dicker ist, als die vordere, sie kommen aber auch an der Cervix vor. Je nach ihrem Sitze in der Wandung unterscheidet man subseröse, submucöse und intraparietale. Es ist leicht erklärlich, dass intraparietale bei zunehmender Grösse leicht submucöse oder subseröse werden können, doch gibt es auch kopfgrosse noch allerseits von Uteruswand umgebene Geschwülste, was natürlich nur möglich ist bei einer enormen allgemeinen Hyperplasie der Uteruswand. Besonders die weichen Formen sind von

ihrer Umgebung nicht scharf abgegrenzt, während allerdings die harten, fibrösen oft auf dem Durchschnitte förmlich über ihre Umgebung vorspringen. Die subserösen sind häufig multipel und können ebenfalls sehr beträchtliche Grösse erreichen. Gerade bei den grösseren ist es oft schwer, ihren Zusammenhang mit der Uterusmuskulatur, aus der auch sie hervorgegangen sind, nachzuweisen, da der Stiel leicht atrophirt und die Geschwülste dann getrennt neben der Uteruswand zu liegen scheinen. Die submucösen Formen erreichen im allgemeinen nicht die enorme Grösse der bis jetzt genannten und gehören mehr den weichen Formen an. Sie hängen polypenartig, oft mit einem ganz dünnen Stiele, in die entsprechend erweiterte Uterushöhle hinein (fibromyomatöse Polypen). Da sie immer von Schleimhaut überzogen sind, so könnten sie mit den früher beschriebenen Schleimpolypen verwechselt werden, von denen sie durch ihre grössere Härte, das streifige Aussehen der Schnittfläche und den Mangel der Cysten zu unterscheiden sind. Gerade neben diesen Formen ist oft eine weiche Schwellung der gesammten Uteruswand mit Hyperplasie der Muskelbündel, ähnlich wie beim schwangeren Uterus, vorhanden. Durch grosse myomatöse Polypen kann eine Inversion des Uterus erzeugt werden; die subserösen bedingen besonders Verschiebungen, Flexionen und sonstige Verlagerungen des Uteruskörpers.

Die mikroskopische Untersuchung, welche leicht schon an Schnitten des frischen Gewebes ausgeführt werden kann, zeigt die sich durchflechtenden fibrösen und muskulösen Faserzüge, welche letztere besonders nach Essigsäurezusatz mit ihren langen, stäbchenförmigen Kernen schön hervortreten. Besonders hübsche Bilder liefert die Färbung mit Pikrolithioncarmin, wodurch die Muskelfasern, besonders wenn man nicht zu lange in salzsaurem Alkohol auswäscht, gelb gefärbt werden, ihre und alle sonstigen Kerne roth, während die fibrösen Massen farblos oder doch nur leicht röthlich gefärbt sind. Isolation der contractilen Faserzellen kann durch die gewöhnlichen Mittel (20 pCt. Salpetersäure, 33 pCt. Kalilauge etc.) bewirkt werden.

Die Uterusmyome können mannigfache secundäre Umwandlungen erleiden, die bald progressiver, bald regressiver [redacted] Erstere bestehen in einer partiellen oder totalen Vereitero[redacted] in fettiger Degeneration, verbunden mit Erweichung, in [redacted]

schleimiger Erweichung (Cystenbildung) und endlich (besonders bei den subserösen und intraparietalen) in Verkalkung (Petrification), die schliesslich das ganze Gewächs in eine höckerige steinharte Masse verwandeln kann, aus welcher sich jedoch durch Behandlung mit Salzsäure die glatten Muskelzellen wieder darstellen lassen.

Als eine besondere Unterabtheilung der Fibromyome sind die telangiectatischen oder cavernösen Fibromyome zu erwähnen, welche sich, wie ihr Name sagt, durch die enorme Weite und Reichhaltigkeit ihrer Bluträume auszeichnen, die selbst den grössten Theil der Gesammtgeschwulst ausmachen können und zuweilen Thromben enthalten. Auch Fibromyome mit engeren oder weiteren lympheführenden und mit Endothel ausgekleideten Räumen (lymphangiectatische Fibromyome) kommen vor. Weitere Unterabtheilungen können endlich durch Combination anderer Geschwulstgewebe mit dem Myomgewebe entstehen, so besonders Myxomyome, auch Myosarcome. Andere sarcomatöse Tumoren, besonders solche der Schleimhaut, wo sie als infiltrirte, seltener als knotige vorkommen, wo ich aber auch ein Adeno-Sarcom beobachtet habe, sind nicht häufig. Als Raritäten sind enchondromatöse Partien enthaltende Polypen beschrieben.

6. **Regressive Ernährungsstörungen.** Eine Atrophie aller Bestandtheile kommt am Uterus als senile vor; sie kann sich aber auch bei prämaturem Marasmus einstellen. Abgesehen von den durch chronische productive Endometritis und Metritis herbeigeführten Atrophien schliessen sich solche zuweilen an das Puerperium an. Es handelt sich dabei um eine totale Fettdegeneration der Uteruswand, welche dadurch entsteht, dass nach der Geburt meist in Folge von allgemeinem Marasmus die normale Fettdegeneration der Muskulatur einen excessiven Grad erreicht und nicht durch Nachwuchs neuer Muskelfasern compensirt wird. Ein so verfetteter Uterus ist oft noch etwas vergrössert, hat eine mehr oder weniger gelbe Farbe und eine auffällige Weichheit, so dass er sich oft wie Butter schneiden (und auch mit der Uterussonde durchstossen) lässt. Die Schleimhaut kann eine ähnliche Veränderung zeigen. Uebrigens kommt eine acute Fettdegeneration auch unabhängig vom Puerperium im Verlaufe schwerer Infectionskrankheiten (Typhus, Cholera etc.) sowie bei Phosphorvergiftung vor.

Von sonstigen Degenerationen ist, wenn man von den schon

erwähnten degenerativen Veränderungen der Schleimhaut bei Entzündung etc. sowie von den in Geschwülsten eintretenden Degenerationen absieht, noch die amyloide zu nennen, welche sowohl an den Gefässen wie an der Muskulatur beobachtet wird. — Eine dem Noma der äusseren Haut ähnliche fortschreitende Necrose der Portio vaginalis bildet das sehr seltene sog. phagedänische Geschwür von Clarke.

7. Von **Parasiten** grösserer Art (der Schizomyceten wurde schon gedacht) ist der Echinococcus einigemal gesehen worden, desgleichen Cysticerken.

I. Untersuchung der Parametrien und breiten Mutterbänder.

An die Untersuchung des Uterus schliesst sich am besten sogleich diejenige der Parametrien und der breiten Mutterbänder an, deren Affectionen in vielfacher Relation zu denjenigen des Uterus stehen resp. oft nur als einfache Fortleitungen dieser erscheinen, während andererseits auch wieder Veränderungen an den Ligamenten solche des Uterus nach sich ziehen können. Es sind dieses vor allem Veränderungen resp. Unregelmässigkeiten in der Länge eines Mutterbandes, die eine Lateroflexion oder -version des Uterus bedingen und entweder schon angeboren oder durch Schrumpfung in Folge von chronischer Entzündung entstanden sind. Jene sind im wesentlichen puerperale Affectionen, welche, wenn sie acut verlaufen, wie in der Uteruswand in dreierlei Form auftreten können, als Thrombophlebitis, als Lymphangitis und als phlegmonöse resp. apostematöse Entzündung. Die Thrombophlebitis lässt sich entweder direct bis in den Uterus verfolgen oder sie ist anscheinend unvermittelt erst in einiger Entfernung von demselben aufzufinden; sie ist charakterisirt durch die Verdickung und gelbliche oder gelb-grünliche Färbung der Wandung, durch Erweiterung des Lumens und Anfüllung desselben mit einer mehr oder weniger rothbraunen puriformen Masse. Den Hauptsitz hat dieselbe in den grösseren venösen Gefässen, welche in der Nähe der Tube verlaufen und sich direct in die Vena spermatica fortsetzen, in welche hinein auch die Thrombose und Phlebitis (oft bis an die Einmündungsstelle in die Vena cava resp. Vena lienal. sin.) reichen kann. Mikroskopisch findet man zahlreiche Micrococcenhaufen im Inhalt wie in der Wand; sonst besteht der Inhalt aus

zerfallener Thrombusmasse mit mehr oder weniger starker Beimischung von Eiter, welcher aus den Vasa vasorum stammt.

Die lymphangitische Erkrankungsform ist an dem Auftreten puriformer Massen (Lymphthromben mit zahlreichen Micrococcen innerhalb von dünnwandigen, varicösen, abnorm weiten Gefässen zu erkennen. Die phlegmonöse Parametritis führt bald zum Auftreten von Abscessen in dem Bindegewebe um den Uterus herum, bald ist sie nur auf eine ödematöse Schwellung und sulzige Infiltration des Bindegewebes beschränkt. Dieses infiltrirte Gewebe zeigt eine gelbliche Farbe und speckiges Aussehen und hat oft eine recht derbe Consistenz. Ist der Verlauf dieser Parametritis nicht acut, sondern chronisch, so bildet sich eine Verdickung und fibröse Umwandlung des Bindegewebes (Parametritis productiva fibrosa), welches allmählich immer mehr zusammenschrumpft und, wenn der Process einseitig ist, zu einer Verlagerung des Uterus führt. In dem schwieligen Bindegewebe findet man zuweilen noch abgekapselte, kleinere oder grössere, einzelne oder multiple Eiterherde, deren Inhalt eingedickt, verfettet und verkäst sein kann. Dieselbe Veränderung kommt übrigens auch unabhängig von puerperalen Zuständen bei allen möglichen anderen Affectionen (Geschwülsten, syphilitischen Geschwüren des Mastdarms etc.) vor.

Ebenfalls aus verschiedenen Ursachen kann die jauchige Entzündung und Gangrän der Ligg. lata sowie des gesammten Beckenbindegewebes entstehen, wobei dasselbe in eine schmierige, stinkende, bräunliche oder grünlich-schieferige Masse verwandelt ist, in welcher noch Reste der dickeren Bindegewebsbalken flottiren. Perforationen des Uterus, der Scheide und Harnblase, des Mastdarms etc. können die Veranlassung geben.

Die venösen Gefässe um den Uterus herum (Plexus uterinus) bedürfen stets auch bei nicht Puerperen einer genauen Beachtung, da marantische Thrombosen gerade hier, wie an der entsprechenden Stelle beim Manne, sehr leicht zu Stande kommen und von hier aus secundäre Störungen an weit entfernten Organen (Embolie der Art. pulmon.) entstehen können. Wie dort kommen auch hier Venensteine vor. Blutungen können aus verschiedenen Ursachen, selten durch Traumen in den Parametrien zu Stande kommen (Haematocele extrauterina).

Häufig finden sich kleine oder grössere Cysten an oder in

den Mutterbändern, besonders in der Nähe der Ovarien und der abdominalen Tubenenden. Die meisten dieser Cysten, welche, wenn sie klein sind, einen gallertigen Inhalt besitzen, gehen von dem Parovarium aus, was man an ihrer Lage zwischen den beiden Blättern der Ligamente und an ihrer Auskleidung mit Flimmern tragendem Cylinderepithel erkennt, welches nur in den grösseren sich oft in Plattenepithel umgewandelt hat. Der erste Umstand bewirkt, dass die bis mannskopf- und darüber grossen Parovarialcysten zwei leicht trennbare Kapseln haben, die eigentliche Cystenwand und die durch lockeres Bindegewebe von ihr getrennte meist verdickte Peritonealhülle. Die dem Uterus näheren, meist kleinen, aber oft multiplen Cystchen gehen wohl aus abnormen Resten des Urnierentheils des Wolff'schen Körpers hervor. Sehr häufig enthalten die Parametrien Krebsknoten bei krebsiger Erkrankung des Uterus. Primäre Geschwülste sind selten; die Fibromyome der Mutterbänder sind meistens losgelöste subseröse des Uterus, doch kommen sie auch selbstständig vor.

Von den in das Parametrium eingeschlossenen Lymphdrüsen ist schon vorher die Wichtigkeit ihrer Betheiligung bei den carcinomatösen Processen hervorgehoben worden; in gleicher Weise nehmen sie durch Schwellung, Röthung etc. an den entzündlichen Vorgängen Theil.

m. Untersuchung der Tuben.

Veränderungen der Grösse und Gestalt der Tuben gehören bei älteren Frauen zu den häufigston Vorkommnissen. Wenn man von den Verlängerungen, Knickungen etc. absieht, welche die Tuben durch Geschwülste oder sonstige Veränderungen des Uterus erleiden, so sind hier zu erwähnen Knickungen im Verlaufe der Tuben, meistens durch Pseudomembranen erzeugt, und cystische Erweiterungen, besonders des abdominalen Theiles, welche bei Verschluss der abdominalen Oeffnung (durch Verwachsungen etc.) durch das retinirte Secret bewirkt werden. Angeborene Defecte kommen in Verbindung mit solchen des betreffenden Uterushornes vor, angeborene Atresie oder Stenose ist selten.

Bevor man zur Untersuchung der Schleimhaut übergeht, betrachtet man (besonders bei Puerperen) die Fimbrien, welche bei Entzündungen der Schleimhaut anschwellen und sich dunkelroth färben, und übt einen Druck auf das Infundibulum aus, um zu

sehen, ob etwa Secret (catarrhalisches, Eiter) sich leicht entleeren lässt, da möglicherweise von hier aus eine Peritonitis erzeugt sein könnte. Doch ist zu beachten, dass das Umgekehrte häufiger ist und dass die Tubenschleimhaut oft nur einfache catarrhalische Entzündung zeigt, während eine eiterige Peritonitis vorhanden ist.

Hierauf schlitzt man von den Fimbrien aus die Tube der Länge nach auf, um die Schleimhaut einer genauen Inspection zu unterwerfen. Kleine Blutungen findet man bei der Menstruation, bei acuten heftigen Entzündungen in der Nachbarschaft, bei Hämatometra, wobei es sich nicht um Rückstauung des Blutes aus dem Uterus, sondern um wirkliche Tubenblutungen handelt. Von Entzündungen kommen hier einfache Catarrhe (Salpingitis) mit Schwellung und Röthung und vermehrter Secretion vor (epithelreiches Secret), ferner eiterige Entzündungen, besonders bei Puerperalinfectionen, und endlich auch tuberkulöse, letztere meistens als Theilerscheinung allgemeiner Tuberkulose des Urogenitalapparates und mit denselben Formen wie diese im Uterus erscheint. In der Tube ist die tuberkulöse Zerstörung immer weiter fortgeschritten als im Uterus, also wohl das Primäre. Ich habe auch hier Bacillen nachweisen können. Auch die chronische productive Entzündung mit Induration sowohl der Schleimhaut wie der Gesammtwandung wird nicht vermisst.

Von primären Geschwülsten werden selten kleine Fibrome und Fibromyome, Lipome am Ansatz des Lig. latum an den Tuben beobachtet. Secundäre Carcinombildung kann von den Ovarien und vom Uterus aus (selten) entstehen, doch bleibt die Tube meist auffällig lange frei. Sehr häufig findet sich eine aus dem Müller'schen Gang hervorgegangene gestielte Cyste an dem Fimbrienende (Morgagni'sche Hydatide), welche bis Haselnussgrösse erreichen kann.

Bei den cystischen Erweiterungen der Tube selbst, bei welchen diese derart geschlängelt zu sein pflegt, dass die in's Lumen vorspringenden Theile septumartig gestaltet sind, ist der Inhalt am häufigsten eine wässerige, aber immer zahlreiche zellige Elemente (Schleimkörperchen) enthaltende (Hydrops tubae oder Hydrosalpinx), selten eine eiterige Flüssigkeit (Pyosalpinx). Es ist ein ganz gewöhnliches Ereigniss, dass Blutungen in das Lumen der erweiterten Tube stattfinden, wodurch die beim sog. Hydrops vorhandene Flüssigkeit eine bräunliche Färbung erhält (Hydrops

. sanguinolentus). Das abdominale Ende zeigt, wenn hier der Verschluss sitzt, durch die Verwachsung und secundäre Ausdehnung der einzelnen Fimbrien von innen her eine rosettenförmige Gestalt. Die Erweiterung tritt stets auf der Uterusseite von der verschlossenen Stelle auf und bildet sich auch bei durchgängigem Uterinostium. In seltenen Fällen aber wird der Inhalt in den Uterus entleert (Hydrops tubae profluens).

Rupturen der Tuben finden sich bei Tubarschwangerschaft, worüber bei Besprechung der Extrauterinschwangerschaften überhaupt noch einiges Ausführlichere mitgetheilt werden soll.

B. Untersuchung der Ovarien.

a. Aeussere Untersuchung.

Bei Defect eines Uterushorns mit Tuba fehlt auch das Ovarium, selten fehlt es allein; eine rudimentäre Entwickelung zeigt es gleichfalls in Verbindung mit einer ebensolchen des Uterushorns, selten allein.

Die Lage der Eierstöcke unterliegt nur geringen primären Veränderungen, die sich, abgesehen von ihrem Eintritt in Bruchsäcke, wesentlich auf ein Näherrücken zum Uterus oder ein Anlegen an irgend eine Stelle der Excavatio recto-uterina beschränken, dagegen nehmen sie sehr häufig an den Veränderungen in der Lage des Uterus Theil, wie sich leicht aus der Betrachtung jener ergibt.

Ihre Grösse, die im Mittel derjenigen eines halben Taubeneies gleicht (genauere Maasse: Länge 2,5—5 Ctm., Breite 2—3 Ctm., Dicke 7—12 Mm., Gewicht 5—7 Grm.) erleidet sowohl nach der einen wie nach der anderen Richtung Veränderungen; sie können bis zu bohnengrossen Körpern einschrumpfen, andererseits aber auch, von Geschwulstbildungen abgesehen, Hühnereigrösse erreichen, durch Geschwülste aber bekanntlich so gross werden, dass sie den grössten Theil der sehr ausgedehnten Bauchhöhle erfüllen. Bei Betrachtung der Gestalt, welche durch Geschwülste in der mannigfachsten Weise verändert werden kann, hat weniger Wichtigkeit die Form im grossen und ganzen (platt oval) als die Bildung der Oberfläche, welche im Beginne der Pubertät ganz glatt und eben ist, mit der Dauer der Ovulation zunehmende Unregelmässigkeiten in Form kleiner unregelmässiger Gruben, den Narben geplatzter Follikel erhält, die sich noch vermehren, wenn Schwangerschaften folgen, deren Corpora lutea vera grössere und tiefere narbige Ein-

ziehungen an der Oberfläche zurücklassen. Bei alten Frauen, welche viel geboren haben, hat daher die Oberfläche ein ganz unebenes, hügeliges Aussehen.

Die graue Farbe des jugendlichen Ovariums erleidet, entsprechend den Gestaltsveränderungen, ebenfalls Veränderungen durch die physiologische Thätigkeit des Organes, indem die Narben der geplatzten Follikel durch umgewandelten Blutfarbstoff schiefrig gefärbt erscheinen. Eine Aenderung in Weissgrau wird durch eine Verdickung der sog. Albuginea hervorgerufen, während acut entzündliche Processe verschiedene rothe Nüancen bewirken.

Die Consistenz ist, abgesehen von pathologischen Zuständen, abhängig von der Menge und Grösse der vorhandenen Graaf'schen Follikel. Das Gewebe an sich ist derb, kann durch chronisch fibröse Entzündung noch derber und schwer schneidbar werden, dagegen aber auch durch entzündliche Vorgänge erschlaffen bis fast zur Zerfliesslichkeit.

b. Innere Untersuchung.

Zur inneren Untersuchung legt man einen Schnitt durch den Eierstock, entsprechend der grössten Durchschnittsebene, bis zum Hilus hin, so dass die beiden Seitenhälften ganz auseinanderklappen. Die mikroskopische Untersuchung erfolgt nach den gewöhnlichen Methoden.

Der Blutgehalt des Parenchyms ist sehr verschieden je nach dem physiologischen Zustande, in welchem sich die Organe befinden; zur Zeit der Menstruation ist derselbe sehr bedeutend, die Schnittfläche ist daher von intensiv rother Farbe und es sind besonders am Hilus die dicken, geschlängelten Gefässe zu sehen; ähnlich während der Schwangerschaft. Auch sonst ist die Farbe des Durchschnitts keine gleichmässige, da die graue des Stromas vielfach unterbrochen wird durch die weisslichen Thecae noch bestehender und die schiefrigen Narben geplatzter Follikel.

Bei der Untersuchung der Einzelheiten muss man die Zustände der Follikel von denjenigen des Stromas wohl trennen, da beide unabhängig von einander verändert sein können.

1. Was zunächst die **Follikel** anlangt, so ist in vielen Fällen wünschenswerth und wichtig, sowohl für Beurtheilung des ganzen Falles als auch für die Beurtheilung einzelner Veränderungen am

Uterus, zu wissen, ob frisch geplatzte Follikel (Corp. haemorrhag.) oder Corpora lutea vera vorhanden sind und man muss zur Erledigung dieser Frage oft zahlreiche in der Richtung des ersten Schnittes liegende kleinere Einschnitte vornehmen. Die Corpora haemorrhagica stellen kirschgrosse, je nach ihrer Frische dunkelrothe oder braunrothe weiche Massen dar, während die frischen gelben Körper etwas kleiner (haselnuss- bis kirschkerngross) sind und sich durch einen 1—2 Mm. breiten, in der Regel etwas zackigen (krausen) gelblichen Rand und eine bräunliche oder graubräunliche Mitte auszeichnen. In ersterem finden sich an Zupfpräparaten massenhaft Körnchenzellen und freie Fettkörnchen, in letzterem Haematoidinpigment, mitunter in Form prächtiger rhombischer Krystalle. Im Verlaufe der normalen Rückbildung wird das Fett resorbirt und es schwindet der Körper zu einer kleinen strahligen, durch das Blutpigment schwarzgefärbten Narbe ein. Zuweilen jedoch entsteht an Stelle des gelben Körpers durch Wucherung von Seiten der Theca folliculi ein bis kirschgrosser, selten grösserer, sehr derber, grauweisser Körper, der an seiner Peripherie aus einer mehrere Mm. breiten, halskrausenartig gewundenen fibrösen Masse und einem auf den Schnittflächen etwas tiefer liegenden, weicheren, grauen oder graubraunen Centrum besteht, in welchem Haematoidinkrystalle den eigentlichen Charakter dieses Fibroma folliculi (Corpus fibrosum) erkennen lassen. Wenn sich der Riss in dem Follikel nach der Entleerung wieder schliesst (sehr selten), so kann sich das Corpus luteum zu einer Cyste umwandeln, an deren Wand man die gelben Massen der Granulosa sieht.

Die Veränderungen der noch nicht geplatzten Follikel beziehen sich wesentlich auf den Inhalt derselben. Durch eine Vermehrung des Liquor folliculi entstehen die so häufigen cystischen Erweiterungen derselben, die sich bald auf einzelne beschränken, bald eine grössere Anzahl betreffen. Bei der Beurtheilung der Erweiterungen muss man natürlich die normale Ausdehnung der Follikel für das betreffende Lebensalter in Betracht ziehen; sie halten sich oft in bescheidenen Grenzen, aber es kommen auch Blasen von Wallnuss- bis Kopfgrösse vor (Hydrops folliculorum). Die in ihnen enthaltene Flüssigkeit ist dünnflüssig und enthält nur spärliche morphologische Elemente; bei den kleineren Blasen gelingt es noch zuweilen durch vorsichtiges Herausschneiden und Oeffnen

der Blase auf einem Objektträger das Eichen zu finden. Kleinere hydropische Erweiterungen von Follikeln finden sich schon bei neugeborenen Kindern. Als Begleiterscheinung von Puerperalerkrankungen findet man nicht selten mit oder ohne ähnliche Veränderungen in dem Stroma eine Anfüllung der Follikel mit Eiter (Oophoritis apostematosa follicularis), so dass sie wie kleine Abscesse erscheinen, die sich aber durch ihre Wandung als aus Follikeln hervorgegangen erweisen. Als Oophoritis parenchymatosa ist von Slavjansky eine bei Infectionskrankheiten vorkommende Affection beschrieben, bei welcher eine trübe Schwellung und endlich körniger Zerfall (wodurch der Liquor folliculi weisslich getrübt wird) der Granulosazellen und eine Degeneration des Eies eintritt. Blutungen in die Follikel, ohne dass dieselben platzen, kommen ebenfalls zur Beobachtung, besonders bei Verdickung der Wandung durch chronische Entzündung.

2. Unter den Veränderungen des **Stroma** sind zuerst die ödematösen Schwellungen zu erwähnen, durch welche sich die Ovarien so oft an entzündlichen Erkrankungen des Uterus und seiner Adnexa sowie des Peritoneums betheiligen. Sodann sind wichtig die acuten Entzündungen, von denen man drei unterscheiden kann, die phlegmonöse, die thrombophlebitische und die lymphangitische. Alle haben ihren Ausgang und Hauptsitz am Hilus und in der sog. Marksubstanz, die beiden letzteren sind durch die schon beim Uterus besprochenen Veränderungen der entsprechenden Gefässe, erstere (Oophoritis phlegmonosa) in geringen Graden durch eine Infiltration des Gewebes mit gelblich gallertiger Masse, in höheren Graden durch eine Infiltration mit Eiter charakterisirt. In manchen Fällen hat die Entzündung einen jauchigen Charakter und gerade dann ist die Schwellung und Erweichung des Gewebes am stärksten und Rupturen mit folgender Peritonitis am häufigsten.

Den acuten, fast nur puerperalen Entzündungen, stehen die unendlich häufigen chronischen productiven gegenüber, die bald nur auf die oberflächlichen Schichten der sog. Albuginea beschränkt sind und zur Bildung einer äusserst derben, weissen, oft einige Millimeter dicken Rinde führen, bald das ganze Organ betreffen und dann zu einer allgemeinen fibrösen Degeneration und Atrophie Veranlassung geben (Oophoritis chron. fibrosa).

Sehr selten ist die Tuberkulose der Ovarien, welche meist nur kleinere graue oder käsige Knoten erzeugt.

3. Von den beide Hauptbestandtheile in Mitleidenschaft ziehenden Affectionen sind die Geschwülste die wichtigsten und unter ihnen nehmen wiederum die Kystome eine hervorragende Bedeutung in Anspruch. Einer Form von Cystenbildung, des Hydrops folliculorum, ist bei Betrachtung der Erkrankungen der Follikel schon Erwähnung gethan, es bleiben also hier noch die eigentlichen sog. Colloidcysten, Kystome, Kystadenome der Ovarien zu erwähnen.

Es sind das Geschwülste, welche in allen Grössen bis zu einigen Fuss Durchmesser und bis zu Eimern voll Inhalt vorkommen und sowohl einseitig wie doppelseitig sich entwickeln können; im letzteren Falle ist der Tumor auf der einen Seite in der Regel kleiner. Sie bestehen bald aus zahlreichen neben einander liegenden Cysten (multiloculäre Kystome), bald aus wenigen oder nur einer (uniloculäre Kystome), welche indessen häufig noch an vorspringenden Leisten ihre Entstehung durch den Zusammenfluss mehrerer documentirt. Sowohl bei den multiloculären, wie bei den immer erst secundär entstandenen einfachen Hauptcysten sieht man fast stets an einer oder an mehreren Stellen kleinere, secundäre oder Tochtercysten sitzen und verschieden weit in die Hauptcyste hineinragen. Da auch in deren Wand neue kleinere Cysten sitzen, so ist es oft ein ganzer Haufen von kleineren und grösseren Cysten, welcher auf diese Weise in die Hauptcyste hineinragt.

Man hat neuerdings zwei Hauptformen solcher Kystome als glanduläre und papilläre sowohl anatomisch wie genetisch und klinisch von einander unterschieden (Cystadenoma proliferum glandulare und Cystad. prol. papillare), zwischen welchen es indessen Uebergänge resp. Mischformen gibt. Das Cystadenoma glandulare ist die häufigste Form. Bei ihm ist die Oberfläche der Cystenräume mit Cylinderepithel ausgekleidet, welches in den grösseren Cysten öfter mehr oder weniger durch Druck abgeplattet gefunden wird. Die Oberfläche ist, von den etwa vorhandenen oft ganz kleinen secundären Cystchen abgesehen, glatt. Die verschieden dicke Wandung besteht in ihren äusseren Schichten aus derberem, zellenärmerem mehr fibrösen Gewebe, während die inneren Schichten aus zarterem und zellen- sowie gefässreicherem Gewebe bestehen. Der Inhalt der Cysten ist sehr verschiedenartig, bald zäh wie erstarrender Leim, meist

schleimig, dickflüssig, oft auch dünnflüssig, aber immer fadenziehend. Im allgemeinen enthalten die grösseren Cysten flüssigere Massen als die kleineren. Die Farbe anlangend ist der Inhalt bald wasserklar, bald trüb grauweiss, bald gelblich, häufig bräunlich oder röthlich. Die weissliche Färbung rührt zum Theil von Zellen und Zellentrümmern her, die gelbe von verfetteten Zellen, oft grossen Fettkörnchenkugeln, die bräunliche oder rothe von Blut, welches zum Theil jedenfalls erst bei der Operation in die Cysten gelangte (denn operirte Tumoren erhält man jetzt häufiger zur Untersuchung als solche von der Leiche). Eine genaue Durchmusterung besonders der grau erscheinenden Inhaltsmassen (Zupf- resp. Quetschpräparate) bringt Epithelzellen in grosser Zahl zu Gesicht, welche eine oder mehrere helle Colloidkugeln enthalten, manchmal ganz in einen Haufen solcher hyalinen Kugeln übergegangen oder in Zerfall begriffen sind, woraus man schliessen kann, dass die Epithelien bei der Bildung des Inhalts eine Rolle spielen. Neben den Epithelzellen sind aber in wechselnder Menge auch lymphoide Zellen vorhanden, welche offenbar aus der Wandung stammen und gleichfalls Metamorphosen, insbesondere Verfettung erleiden. Zahlreiche neben den erkennbaren Zellen vorhandene körnige, krümlige Massen sind offenbar Zerfallsprodukte von Zellen. Zuweilen findet sich Eiter in den Cysten mit den Zeichen von acuter Entzündung in der Wand — es sind das secundäre Veränderungen, welche am häufigsten an Punktionen sich anschliessen. Die Cysten sind durch einen bald dünnen bald dicken Stiel, der aus dem Lig. ovarii, den Mutterbändern und der oft lang ausgezogenen Tube besteht, mehr oder weniger eng mit dem Uterus verbunden. An der Stelle, wo der Stiel sich ansetzt, ist zuweilen selbst noch bei grösseren Tumoren ein Rest des Eierstocks zu finden. Bei Anwesenheit eines langen Stieles kann eine Axendrehung mit folgender hämorrhagischer Infarcirung und Necrose, seltener Verengerung und Gangrän entstehen. Die Oberfläche der Kystome ist häufig nicht mit der Umgebung verbunden, doch gibt es auch Verwachsungen mit dem Netz, Darmschlingen, der vorderen und seitlichen Bauchwand etc., welche in der Regel sehr gefässreich sind.

Die mikroskopische Untersuchung, für welche man zuweilen die Geschwülste durch Kochen vorbereiten kann (nicht immer gerinnt der Cysteninhalt beim Kochen), zeigt, dass die secundären

Cysten in der Weise entstehen, dass das Cylinderepithel der Oberfläche drüsenartige Zapfen in die Tiefe treibt, aus welchen sich ganz nach dem Typus der normalen Follikelbildung durch Abschnürung kleine Bläschen bilden, welche, indem ihre Höhle durch colloide Umwandlung der Zellen und Transsudat seitens der Gefässe in der Wand sich mehr und mehr vergrössert, zu immer mächtigeren Cysten anschwellen, in deren Wand nun immer von neuem derselbe Vorgang sich wiederholen kann. Die Bildung der ersten Cysten geht in derselben Weise vor sich, indem entweder neugebildete oder von der Entwicklung übrig gebliebene Follikelschläuche sich in Cysten umwandeln. Der häufige Befund kleiner Cystchen in Ovarien Neugeborener ist zu der Annahme verwerthet worden, dass die Kystome bereits intrauterin angelegt seien, sich aber, wie ja die normalen Follikel auch, erst später weiter entwickelten. Ab und zu entstehen auch bei Kindern recht grosse Kystome. Nicht in allen Drüsen freilich trifft man eine Proliferation an, besonders einkämmerige sind offenbar manchmal zu einer Art von Vollendung, zu einem Abschluss im Wachsthum gelangt.

Die zweite Art der Kystome ist dadurch ausgezeichnet, dass sich papilläre Neubildungen an der inneren Oberfläche bilden, (Cystadenoma papillare), welche so gross werden können, dass sie nicht nur das Cystenlumen ausfüllen, sondern sogar die Cystenwand perforiren und nach aussen wachsen können. Die sehr gefässreichen Papillen enthalten häufig Kalkconcremente und schwellen zuweilen knopfförmig an. Da solche Cysten nicht nur häufig wenigstens theilweise Flimmerepithel tragen, sondern auch einen etwas anders zusammengesetzten Inhalt besitzen (der Paralbumingehalt soll geringer sein), da sie ferner nicht nur am Ovarium, sondern auch am Parovarium vorkommen, so hat man nach einer anderen Genese derselben geforscht und die meisten Untersucher sind zu dem Schluss gekommen, dass die Ursprungsstelle dieser eine andere ist wie jener, dass sie mehr an den lateralen und Hilustheilen entstehen und dort aus den Kölliker'schen Marksträngen (von der Urniere ausgehenden Kanälen) sich entwickeln, also Gebilden, welche dem Rest der Urnieren, dem Parovarium, genetisch nahestehen. Sehr auffällig ist die Malignität, welche viele von den Papillomen zeigen, indem sie secundär ganz ähnlich beschaffene Geschwülste am Peritoneum erzeugen. Das gilt besonders für diejenigen Fo-

men, wo die papillären Bildungen auf der äusseren Oberfläche von Cysten oder sogar des nicht cystischen Ovariums sitzen. Man hat diese Geschwülste früher, so geschah es auch von mir in der vorigen Auflage, als papilläre Carcinome des Eierstocks bezeichnet und ich meine auch jetzt noch, dass gerade in solchen Fällen eine krebsige Degeneration, zu welcher die papillären Kystome überhaupt neigen, meistens sich nachweisen lassen wird.

Ausser diesen beiden gewissermassen reinen Formen von Cystengeschwülsten und der schon erwähnten carcinomatösen Degeneration, welche auch bei den glandulären eintreten kann, gibt es noch eine Reihe von Mischformen, welche es genügt zu nennen: Myxo-, Sarco-, Fibrokystome. Es kommen aber auch Vollgeschwülste vor. Die überhaupt seltenen Fibrome sind bald reine Formen, bald Fibromyome wie beim Uterus, doch sind reine Myome seltener und die fibromatösen Bestandtheile in der Regel vorwiegend, weshalb die Geschwülste meist hart sind. Wie am Uterus, so gibt es auch hier Mischformen dieser Geschwülste mit Sarcomen (Fibrosarcome, Myosarcome), während reine Sarcome sehr selten sind. Nicht häufig sind auch primäre reine Carcinome, welche sowohl als infiltrirte wie als knotige gefunden werden. Secundär können Carcinome von verschiedenen Organen aus entstehen, doch sind auch sie selten. Dagegen erscheint das Ovarium noch als bevorzugter Standort für die sog. organoiden oder teratoiden Geschwülste, d. h. solche, in denen ganze Organe oder Skelettheile reproducirt werden. Am häufigsten erscheint das Hautorgan in den sog. Dermoidgeschwülsten oder Dermoidcysten, deren Wandung nach aussen zu aus Bindegewebe, nach innen zu aus Epidermis besteht, von der aus sowohl drüsige, als Horngebilde (Haare) ihren Ursprung nehmen. Die Höhle der Cysten wird meistens gefüllt durch einen schmierigen, gelblichen mehr oder weniger mit Haaren vermischten Brei, in dem man mikroskopisch Talgdrüsensecret, Epidermiszellen, Cholestearin etc. nachweisen kann. In anderen Fällen geht die Reproduction normaler Organe und Gewebsgruppen noch weiter, man findet Knochen, Zähne, Muskeln, Nerven u. s. w. (Teratome). Zuweilen sind die Dermoidkystome mit gewöhnlichen Kystomen combinirt, entweder so, dass auf der einen Seite die eine, auf der anderen die andere Form sitzt oder so, dass in demselben multiloculären Kystom beide Formen zugleich vorhanden

sind. Selbst an einer und derselben Cyste kann man an einem Theil der Oberfläche das gewöhnliche Cylinderepithel, an einem anderen Epidermis finden.

Sehr häufig kommen Ovarientumoren, besonders die Kystome, doppelseitig vor, jedoch meistens so, dass der Process auf der einen Seite weiter vorgeschritten ist als auf der anderen; doppelseitige Ovarientumoren von ziemlich gleicher Grösse erregen, wenn sie maligner Natur sind, immer den Verdacht, secundär zu sein (z. B. bei Magenkrebs).

Von regressiven Metamorphosen der ganzen Ovarien ist der sehr seltene Befund von Necrose (bei Diabetes gesehen) zu erwähnen; ausserdem sind hyaline Degeneration der Arterien und fleckweise hyalin-colloide Degeneration des Stromas beschrieben, wie sie ähnlich Rindfleisch schon vor langer Zeit als Beginn von Cystenbildungen angegeben hat.

6. Untersuchung des Becken-Peritoneums.

Es erübrigt nun noch der Veränderungen zu gedenken, welche die abdominalen Oberflächen des Uterus, der Tuben und Ovarien, sowie die peritoneale Auskleidung der Excavationen erleiden.

Die häufigste ist die durch chronische adhäsive Entzündung (Perimetritis, Perioophoritis chron. adhaesiva) bedingte Veränderung. Dünnere oder derbere Pseudomembranen spannen sich von der hinteren Fläche des Uterus zur vorderen des Mastdarms oder zu den Seitenwandungen des kleinen Beckens hinüber, andere verbinden die Tuben und die Ovarien mit dem Mastdarm und den Seitenwänden oder mit dem Uterus und es werden auf diese Weise die Tuben oft vielfach geknickt, verschlossen, die Ovarien verlagert und oft so von Pseudomembranen eingepackt, dass sie kaum herauszufinden sind. Diese Veränderungen gehen meistens vom Uterus aus, können aber auch als secundäre Erscheinungen bei Mastdarmkrankheiten und anderen auftreten. Durch dieselbe Entzündungsform kommen auch Adhäsionen zwischen der Uterusoberfläche und Darmschlingen (Dick- und Dünndarmschlingen) zu Stande, wodurch dann oft die Excavatio recto-uterina von der übrigen Bauchhöhle derartig abgeschlossen wird, dass selbst die malignesten Processe sich hier abspielen können, ohne auf die anderen Abschnitte des Bauchfells überzugehen.

Die früher erwähnte, der Pachymeningitis haemorrhagica ähnliche chronische Entzündungsform des Peritoneums kommt gerade in dem kleinen Becken relativ häufig vor und durch die Hämorrhagien innerhalb der neugebildeten Bindegewebsschichten entsteht dann bei Frauen die sog. Haematocele retro-uterina, das Haematoma retro-uterinum nach Virchow, eine Blutgeschwulst, welche auch bei Männern in der Excavatio recto-vesicalis ganz ebenso vorkommt. Von der Blutung aus kann eine eiterige Entzündung entstehen, welche Durchbrüche in die Scheide, den Mastdarm etc. bewirken kann. Von den Gynäcologen werden übrigens alle abgesackten Blutergüsse in der Excavation, durch welche der Uterus nach vorn gedrängt wird, als Hämatocele bezeichnet, mögen sie entstanden sein, wie sie wollen. Greifen die Blutungen auf die Excavatio vesico-uterina über oder sind sie hier allein entstanden, so werden sie, ihre Abkapselung immer vorausgesetzt, als Haematocele ante-uterina bezeichnet.

Eiterige Entzündungen, welche auf das Peritoneum des kleinen Beckens beschränkt sind (Pelveoperitonitis), kommen zwar vor, aber, wenn nicht jene, eben erwähnten Verwachsungen vorher eingetreten sind, dann ist die Verbreitung auf das gesammte Peritoneum die Regel. Dasselbe gilt für die durch Perforation des Mastdarms, der Scheide etc. entstehenden jauchigen Entzündungen.

Eine ganz besondere und in vielen Beziehungen interessante Stellung nimmt die jetzt besprochene Region bei den tuberkulösen und carcinomatösen Entzündungen des Peritoneums ein, besonders bei der disseminirten Form der genannten Geschwulstbildungen. Während nämlich in der Umgebung oft nur sehr wenige Tuberkel und Krebsknötchen sich finden, sitzt in der Regel in der Excavatio recto-uterina eines am anderen, so dass es den Eindruck macht, als sei hier an der tiefsten Stelle der Bauchhöhle am meisten Samen hingefallen, aus welchem jene Tuberkel oder Carcinome aufgeschossen seien. Illustrirt wird diese Anschauung durch das häufige Vorkommen von Echinococcenblasen an derselben Stelle bei multipler Echinococcenbildung in der Bauchhöhle.

Alles hier für die Excavatio recto-utèrina Gesagte gilt mutatis mutandis auch für die Excav. recto-vesicalis des Mannes.

Bei der Betrachtung der Affectionen der kleinen Beckenhöhle

darf auch der **Extrauterinschwangerschaften** nicht vergessen werden. Die durch sie bedingten Veränderungen stellen sich natürlich sehr verschieden dar, je nach der Dauer derselben, also je nach der Grösse des Eies und der Menge und Grösse der secundären Veränderungen, welche durch sein Wachsthum das Peritoneum und die von ihm überzogenen Organe erleiden. Da die Extrauterinschwangerschaften in der Regel zu Ruptur und innerer Blutung führen und so direct zur Todesursache werden, so stösst man bei der Section zunächst auf eine verschieden grosse Menge coagulirten Blutes, welches entweder frei in der Bauchhöhle oder mehr oder weniger vollständig von peritonitischen Verwachsungen umschlossen liegt. Dicke Massen füllen die ganze Excavatio recto-uterina aus, so dass es wohl scheinen könnte, als habe man es mit einer einfachen Blutung aus den neugebildeten Gefässen peritonitischer Adhäsionen, einer Haematocele retrouterina zu thun, mit welcher Affection auch in der That diese Schwangerschaften im Leben oft genug verwechselt werden. Man muss deshalb stets solche Blutmassen sorgfältig durchmustern und wird bei älteren Fällen natürlich sehr leicht, bei jüngeren dagegen oft nur nach sorgfältigem Suchen einen Fötus finden, dessen Nabelschnur zu dem Sitze des Eies hinleitet, welches durch chronisch entzündliche Veränderungen, besonders Verwachsungen mit der Nachbarschaft, oft so verändert ist, dass man es nur schwer zu erkennen vermag. Bekanntlich unterscheidet man je nach dem Sitze der Placenta verschiedene Formen von extrauteriner Schwangerschaft, die abdominale, wenn das Ei sich an irgend einer Stelle der Beckenhöhle festgesetzt hat; die tubare, wenn es in der Tube sitzt, endlich die ovariale, wenn es die Stelle seiner Bildung gar nicht verlassen, sondern sich direct weiter entwickelt hat. In diesem Falle würde man natürlich kein Corpus luteum auffinden können, weshalb man in allen Fällen, wo das Ei einem Ovarium ansitzt und wo es sich also um Ovarialschwangerschaft handeln könnte, gerade nach einem solchen sorgfältig suchen muss. Um sich vor der Verkennung einer Tubarschwangerschaft, welche man wieder in eine tubo-uterina oder interstitialis, eine rein tubare und eine tubo-ovarica resp. tubo-abdominalis unterschieden hat, zu hüten, muss man beide Tuben in ihrem ganzen Verlaufe verfolgen, um sich von ihrer Integrität zu überzeugen. Oft wird das sehr schwer sein, weil Tube,

Ovarium, Uterus, Mastdarm und Ei zu einer einzigen unentwirrbaren Masse durch Pseudomembranen verbunden sind. Das Ei selbst und vor allen Dingen die Placenta werden in der Regel auch nicht mehr im normalen Zustande gefunden; an der inneren Oberfläche der letzteren springen kleinere oder grössere Knoten vor, die bald dunkelrothe, bald helle graurothe oder graugelbe Farbe zeigen und sich auf dem Durchschnitte als frischere oder ältere, bereits entfärbte massige Blutherde erweisen.

Nicht alle Extrauterinschwangerschaften führen so plötzlich durch Ruptur und Verblutung zum Tode; in sehr seltenen Fällen stirbt der Fötus ab, incrustirt sich mit Kalksalzen und wird zum Steinkinde (Lithopaedion), welches dann nur zufällig bei der Section gefunden wird, eingebettet in zahlreiche schieferige Pseudomembranen; in anderen, etwas häufigeren, gesellen sich zu der Schwangerschaft entzündliche Processe, der Fötus vereitert, es bildet sich eine Perforation nach irgend einer Seite, meistens dem Mastdarme, durch welche dann Theile des Fötus sich entleeren können. Ein anderes Mal entsteht eine Perforation irgend einer angewachsenen Darmschlinge, wodurch eine jauchige Entzündung um das Ei herum sich bildet, welche ebenfalls wieder nach verschiedenen Richtungen hin Durchbrüche erzeugen kann.

p. Untersuchung des Mastdarms.

Den Mastdarm schneidet man vom Anus an in der Mitte seiner hinteren Wand auf, nachdem man die gesammten Beckeneingeweide umgekehrt hat, so dass die Harnblase nach unten, der Mastdarm nach oben zu liegen kommt. Die mikroskopische Untersuchung wird nach den bekannten Methoden vorgenommen.

a. Allgemeines.

Unter den Veränderungen in der Grösse des Mastdarms ist neben dem angeborenen vollständigen Verschluss (Atresia ani) die Verengerung des Lumens (Mastdarmstenose) durch Narben (besonders syphilitische oder dysenterische) oder Geschwülste zu nennen. Erweiterungen zeigt derselbe durch starke Kothanhäufungen und in den seltensten Fällen, wo Invaginationen höher gelegener Darmtheile zu einem Vorfall dieser geführt haben. Man darf diese Ver-

änderung nicht mit dem durch eine Lageveränderung des Mastdarms selbst bedingten Prolapsus recti verwechseln, von dem sie dadurch zu unterscheiden ist, dass bei letzterem die äussere Haut sich direct in den schleimhäutigen Ueberzug der aus dem Anus selbst vorragenden Geschwulst fortsetzt. Ausser dem Prolapsus recti, dem Vorfall des ganzen Darmrohres, gibt es auch eine Vorstülpung bloss der Schleimhaut (Prolapsus ani).

Die Veränderungen des Mastdarms betreffen vorzugsweise die Schleimhaut, doch nimmt auch die Muskelhaut an vielen Veränderungen secundär Theil, so durch Verdickung bei chronischen ulcerativen Processen (syphilitische, diphtherische Entzündungen, Geschwulstbildungen) oder durch ähnliche Veränderungen, wie sie an der Schleimhaut sich etablirt haben (Verschwärung, Geschwulstbildung etc.).

Die Schleimhaut zeigt nicht selten Vergrösserung resp. Anschwellung, theils einfach ödematöse, theils entzündliche. Da die Unterlage (Muskularis) sich nicht mit vergrössert, so muss nothwendigerweise dem Bedürfnisse der Ausdehnung durch Faltenbildung entsprochen werden. Vollständiger Mangel der Schleimhaut findet sich nur nach den syphilitischen Geschwüren; die diphtherischen, welche ja auch zu grossen Zerstörungen führen, lassen gerade an dem Mastdarme und besonders am unteren Theile eine noch relativ intacte Schleimhaut stehen.

Die Farbe ist für gewöhnlich eine graue, die in der Nähe des Anus durch die zahlreichen weiten venösen Gefässe häufig eine rothe oder blaurothe wird. Durch acute entzündliche Processe wird sie heller oder dunkler roth, nach chronischen Entzündungen schiefrig, eine Farbe, die, mit Weisslichgrau gemischt, auch meistens dann an der Oberfläche vorhanden ist, wenn die Schleimhaut gänzlich zerstört ist, so besonders bei den syphilitischen und diphtherischen Narben.

Die Consistenz wird bei starken ödematösen Schwellungen entsprechend weich, schwappend; bei den chronischen ulcerösen Processen eine feste, fibröse.

b. Die einzelnen Erkrankungen.

1. Eine wichtige **angeborene Veränderung** des Mastdarms ist die Atresia ani, bei welcher derselbe nicht an der **Haut**

aussen mündet, sondern in grösserer oder geringerer Entfernung von dieser blind endet. An der äusseren Haut ist die Stelle, wo die Ausmündung stattfinden sollte, bloss durch ein kleines Grübchen angedeutet oder es ist eine vollständige Anuseinstülpung vorhanden. Ausser bei vollständigen Missgeburten kommt die Atresie auch bei sonst wohlgebildeten Kindern vor. Man hat übrigens bei der Atresia ani drei Formen zu unterscheiden, die einfache Atresia ani, bei welcher Rectum und Anus sonst wohlgebildet, nur nicht vereinigt sind, die Agenesia ani, bei welcher die Anuseinstülpung fehlt, das Rectum normal entwickelt ist, und die Agenesie oder Hypogenesie des Rectum, wobei ein grösseres oder kleineres Stück Rectum überhaupt nicht zur Entwicklung kam. Je grösser der Defect, desto höher steht das blinde Darmende, welches stets eine mehr oder weniger starke Erweiterung durch Meconium erlitten hat. Als vierte Form der Atresia ani kann man diejenigen Fälle betrachten, wo der Mastdarm, oft nur in Gestalt eines ganz engen Kanälchens in Blase, Urethra, Vagina, Uterus etc. einmündet. Ueber Atresia ani vaginalis s. bei Vagina.

2. Von **Circulationsstörungen** am Mastdarm seien die varicösen Erweiterungen der hämorrhoidalen Venen am untersten Theile, dicht über und am After erwähnt (sog. Hämorrhoiden). Dicke, blaue, varicöse Wülste springen an der Schleimhaut vor; in höheren Graden bilden sich Knoten, die auf dem Durchschnitte grosse weite Bluträume erkennen lassen, welche nur durch dünne bindegewebige Septa von einander getrennt werden. Diese schon das Gebiet der eigentlichen Geschwülste und zwar der cavernösen Blutgeschwülste streifenden Tumoren können Erbsen- bis Kirschen- und selbst Pflaumengrösse erreichen und springen dann am Anus weit über die äussere Haut vor. Unter Umständen wird man Thrombosen mit festen und guten oder zerfallenden Gerinnseln vorfinden, obgleich das letztere seltener vorkommt als a priori erwartet werden könnte. Häufiger sind die Thromben organisirt und es bestehen die Knoten lediglich aus einem faserigen, gefässhaltigen Bindegewebe. Solche Knoten können jedoch auch neben den varicösen Gefässen durch Hyperplasie des mucösen Bindegewebes entstehen.

3. Die einfachen **Entzündungen** des Mastdarmes (Proctitis) sind acute und chronische. Die ersteren ausgezeichnet durch Schwellung und starke Röthung der Schleimhaut, welche mit schleimigem

Secret oder mit puriformen Massen (Blennorrhoe, besonders durch Tripper gift) bedeckt ist, die letzteren an der schieferigen, oft fast schwarzen Färbung der Schleimhaut kenntlich, welche bei der mikroskopischen Untersuchung je nach dem Stadium eine frischere kleinzellige Infiltration oder fibröse Atrophie, manchmal mit Bildung kleiner Retentionscysten aus den Drüsen zeigt.

Sehr prägnante Erscheinungen macht die frische fibrinöse und diphtherische Entzündung, welche meist untrennbar in einander übergehen. Sie ergreift immer zuerst die hervorragendsten Punkte, also die Höhen der Falten, welche freilich im Mastdarme nicht so beträchtlich sind, wie in den höheren Theilen des Dickdarms. Anfänglich erscheinen diese Stellen stark geröthet und wie mit Kleien bestreut, später zeigen sich graue oder durch Koth bräunlich gefärbte Schorfe, die nun auch auf die zwischen den Falten gelegenen Theile überzugehen anfangen; dann bilden sich Substanzverluste (Geschwüre), die immer weiter und tiefer um sich greifen, bis schliesslich die an ihrer parallelen Querstreifung kenntliche, sehr verdickte Muscularis in grösster Ausdehnung bloss liegt und nur noch kleinste, inselförmige Reste von Schleimhaut übrig sind, welche noch die frischen Entzündungsformen (Röthung mit Hämorrhagien, kleienförmigen Belag) zeigen und leicht fälschlicherweise nicht als die am wenigsten, sondern als die am meisten veränderten Theile angesehen werden könnten. Die diphtherischen Geschwüre können heilen und könnten dann leicht mit geheilten syphilitischen, die alsbald zu beschreiben sein werden, verwechselt werden. Sie unterscheiden sich von ihnen in charakteristischer Weise durch ihren Sitz, indem sie fast stets am Anfangstheile des Mastdarmes (an der Uebergangsstelle der Flex. sigmoides in denselben) sitzen oder doch wenigstens hier die grösste Ausdehnung erreicht haben, so dass vom Anus an die Affection nach oben zu immer mehr an Ausdehnung und Intensität gewinnt. Ferner erscheint gegenüber der mehr gleichmässigen flachen Verschwärung bei Syphilis diejenige der Diphtherie nach Virchow mehr zerfressen und sowohl in der Fläche als nach der Tiefe mehr unregelmässig.

Diese diphtherischen Entzündungen und Geschwüre sind ätiologisch fast stets dysenterische; man findet aber zuweilen gerade im Rectum den dysenterischen sehr ähnliche Veränderungen, welche nach und durch Application von Klystieren mit sehr reizen-

den Stoffen z. B. Essig entstanden sind. Es sind dann ebenfalls die Faltenhöhen entweder mit Substanzverlusten versehen oder mit einer grauen verschorft erscheinenden Schleimhaut bedeckt, deren Umgebung sehr stark geröthet und geschwollen ist. Die Begrenzung einer solchen Affection auf eine kleine Strecke und das Freisein der übrigen Theile des Darmes wird stets den Verdacht einer chemischen Ursache erregen müssen.

Ebenfalls den Verdacht auf künstliche Entstehung müssen alle in der Nähe des Anus liegenden, besonders längsverlaufenden, mitten in sonst normaler Schleimhaut gelegenen Wunden und Geschwüre erregen, die in der Regel Verletzungen mittelst der Spitzen von Klystierspritzen etc. ihre Entstehung verdanken.

Eine Entzündung um den Mastdarm herum, in dem ihn umgebenden lockeren Bindegewebe (Periproctitis) kann auf verschiedene Weise, am häufigsten durch Perforation des Mastdarms, aber auch durch entzündete Hämorrhoidalknoten erzeugt werden. Durch die Einwirkung der Fäulnissstoffe des Darms ist diese Entzündung meist eiterig, oft jauchig; ist sie chronisch, so entsteht eine derbe schwielige Induration des Gewebes um die kleinen, oft fistulösen Eiterherde herum. Durch die periproctalen Eiterungen entstehen die sog. Mastdarmfisteln: complete, wenn der Fistelgang in den Mastdarm, meist an oder in der Nähe des Sphincter ext., und an der äusseren Haut, meist in der Nähe des Anus, mündet, incomplete innere, wenn er nur am Mastdarm, incomplete äussere, wenn er nur an der Haut mündet.

Einige Besonderheiten der Diphtherie, sowie die Follikularentzündungen und typhösen Veränderungen werden ihre genauere Besprechung beim Colon finden, es mag deshalb hier genügen, ihr Vorkommen auch im Mastdarm zu erwähnen.

4. Dasselbe gilt für die eine Form der **specifischen Entzündungen**, die tuberkulöse nämlich, von der hier nur erwähnt werden soll, dass sie zu den oben erwähnten Anusfisteln führen kann, wobei dann selbst ausgedehntere tuberkulöse Hautulcerationen um die Analöffnung der Fistel entstehen können; die andere, die syphilomatöse, bedarf einer genaueren Besprechung, da die syphilitischen Affektionen, von denen im übrigen Darm Analoga nur selten vorkommen, sehr charakteristisch für den Mastdarm sind. Es gehören hierzu die Schanker und die breiten Condylome,

welche an und um den After sitzen, in der Regel hervorgerufen durch Herabfliessen von Secret von den mit ähnlichen Veränderungen versehenen weiblichen Geschlechtsorganen, und welche dieselbe Beschaffenheit wie jene zeigen. Am eigentlichen Mastdarme bekommt man die specifischen Veränderungen nur als syphilitische Geschwüre und auch diese kaum frisch zu sehen; die Regel ist, dass sie schon grösstentheils als Narben vorgefunden werden; hat man aber einmal die Gelegenheit, frische Formen untersuchen zu können, so findet man eine knotige zellige Neubildung in der Schleimhaut und Submucosa, welche offenbar als gummöse zu betrachten ist. Die Geschwüre sind bis jetzt nur von weiblichen Leichen beschrieben worden und haben, was für die differentielle Diagnose wichtig ist, ihren Lieblingssitz dicht über dem Anus und in der unteren Hälfte des Mastdarms, können aber unter Umständen auch weiter nach oben reichen. Die Schleimhaut erscheint an den betreffenden Stellen durch ein ziemlich gleichmässiges, derbes, fibröses, narbenartiges Gewebe ersetzt, welches auf Durchschnitten bis zu der stets sehr verdickten Muskularis reicht. Gegen das Gesunde hin ist die veränderte Stelle scharf begrenzt, so dass die Schleimhaut wie abgeschnitten endigt. Das Lumen des afficirten Darmtheiles ist stets beeinträchtigt, manchmal sehr beträchtlich verengt. Perforationen der Geschwüre mit Entzündung um den Mastdarm herum (Periproctitis), welche einen eiterigen oder eiterig-jauchigen Charakter besitzt, auch Perforationen in die Scheide (Scheidenmastdarmfistel), sowie in die Excavatio recto-uterina mit Bildung abgesackter jauchiger Exsudate, die wiederum in die Bauchhöhle perforiren und zu schnell tödtlicher allgemeiner Peritonitis führen können, werden gelegentlich beobachtet.

5. Als **progressive Ernährungsstörungen** sind zunächst die Hypertrophien zu nennen, welche die Muskelhaut sowohl bei angeborenen wie erworbenen Stenosen oberhalb der verengten Stelle erleidet. Nächstdem sind die Geschwülste des Mastdarms zu besprechen, welche an Häufigkeit diejenigen aller übrigen Abschnitte übertreffen. Seltener findet man Myome (myomatöse Polypen) und Sarcome, häufiger Fibrome, welche als papilläre Fibrome (spitze Condylome) am After in Folge von Trippergiftwirkung nicht selten entstehen, aber auch als fibromatöse Polypen der eigent-

lichen Schleimhaut gefunden werden. Sog. Schleimhaut-Polypen kommen in ähnlicher Weise wie am Uterus vor, auf den ich daher verweise. Sie sind häufig reich an Drüsen, welche deutliche Wucherungserscheinungen, auch cystische Ausdehnung zeigen, so dass man eine Gruppe als adenomatöse Polypen oder besser als polypöse Adenome bezeichnen kann. Sie sind gutartige Bildungen, während die diffusen Adenome, welche grössere Abschnitte der Circumferenz einnehmen, manchmal nahezu ringförmig sind und sich als mehr oder weniger dicke weiche Geschwülste in das Lumen vorwölben, zwar auch zunächst nur Schleimhautaffectionen sind, aber ohne Grenze in andere Geschwülste übergehen, bei welchen man die cylinderzelligen drüsigen Räume durch die Submucosa in die Muscularis eindringen sieht, welche man demnach als Adeno-Carcinome am besten bezeichnet. Ihrer gröberen Erscheinung nach kann man meist medulläre und harte scirrhöse, sowie gallertige oder Colloidkrebse unterscheiden, aber es existiren keine scharfen Grenzen zwischen denselben. Am meisten unterscheidet sich anatomisch noch der Gallertkrebs, an welchem die stecknadelkopf- bis hirsekorngrossen, durchscheinenden Gallertpfröpfchen oft sofort in die Augen fallen, von den übrigen Unterabtheilungen; er wird gerade im Mastdarm relativ häufig gefunden und zeichnet sich zunächst durch seine Neigung zu flächenhafter Ausbreitung aus. Ausserdem pflegt auch gerade bei ihm eine oberflächliche Geschwürsbildung, welche freilich bei keinem der Krebse auszubleiben pflegt, besonders ausgebildet zu sein, so dass das anfänglich verengerte Lumen sogar an den geschwürigen Stellen noch erweitert sein kann. Durch die Geschwürsbildungen kommen Perforationen nach der Scheide oder dem Uterus, sowie nach der Beckenhöhle mit ihren verschiedenen Folgen vor. Die meisten Krebse sitzen in den mittleren oder oberen Abschnitten. Zur Diagnose ist es wichtig, Einschnitte in die meist wallartigen Ränder und in den Grund der Krebsgeschwüre zu machen, an denen man leicht die Geschwulstmassen, ihre Ausdehnung und Beschaffenheit erkennen kann. Man sieht hier besonders, dass die Muscularis meist stark verdickt ist und dass Krebsmasse in Form weisslicher Stränge zwischen den Muskelbündeln hindurchgeht. Zur ersten mikroskopischen Untersuchung können schon Doppelmesserschnitte dienen, zur genaueren werden Schnitte von gehärteten Präparaten

gemacht. Die cylinderzellige Gestalt der Krebszellen, sowie die colloide Degeneration der Zellen in den Gallertkrebsen kann an Zupfpräparaten constatirt werden. Am Anus kommt ein von der Epidermis ausgehender Plattenepithelkrebs (Cancroid) vor. Sehr selten sind Melanocarcinome.

6. Untersuchung des Duodenums und Magens.

a. Aeussere Untersuchung.

Die Untersuchung des Duodenums und Magens hat mit der äusseren Betrachtung zu beginnen, zu deren Ausführung man die vorher (wegen der Herausnahme der Beckenorgane) nach oben geschlagenen Dünndarmschlingen möglichst weit nach unten und links legt und besonders das Quercolon straff nach unten zieht, vor allen Dingen in der Gegend des absteigenden Astes des Duodenums, wo man nöthigenfalls die häufigen Adhäsionen zwischen Colon und Leber resp. Gallenblase mit dem Messer trennt, bis man den Magen mitsammt dem queren und absteigenden Theile des Duodenums vollständig überblicken kann. — Die äussere Betrachtung hat sich wesentlich mit dem Magen zu beschäftigen.

1. Allgemeine Verhältnisse.

Die Grösse resp. Ausdehnung des Magens ist selbstverständlich in erster Reihe abhängig von der Menge der etwa vorhandenen Speisen, doch schwankt diese immerhin nur in gewissen engen Grenzen. Abnorme Erweiterungen sind häufig, zum Theil nur acute (Ausdehnung durch Gase), zum Theil chronische (die eigentliche sog. Magenerweiterung), welche eine solche Höhe erreichen können, dass die grosse Curvatur bis zum kleinen Becken herunterreicht. Diese Form ist in der Regel die Folge von Stenosirungen in den tieferliegenden Theilen des Verdauungskanals, vor allem am Pylorus selbst durch Geschwülste, Narben etc., sie kann aber auch eine idiopathische, durch lange Zeit hindurch fortgesetzte Ueberfüllung mit schliesslicher Lähmung der Muskulatur hervorgerufene, sein. Auch partielle Erweiterungen des Fundus und cardialen Theiles kommen vor, besonders bei Stenosirungen des Magens in der Mitte durch Narbencontraction (grosse chronische Ma[redacted]

schwüre etc.). Bei den grossen, besonders acuter entstandenen Ectasien zeigt die Muscularis zuweilen ähnliche Diastasen wie das Cutisgewebe bei Ausdehnung der Bauchhöhle (sog. Schwangerschaftsnarben etc.). — Viel seltener als die Erweiterungen sind Verkleinerungen des Magens; sie sind relativ häufig bei dem sog. atrophirenden Krebs, dem Scirrhus, welcher die gesammte Magenschleimhaut ergreifen und zu sehr bedeutenden Verkleinerungen des Lumens durch Retraction der Wandungen führen kann.

Veränderungen in der Gestalt kommen als angeborene Anomalien vor, in der Weise, dass mehr oder weniger nach der Mitte zu eine Verschmälerung (Furche) vorhanden ist, wodurch der Magen eine sanduhrförmige Gestalt erhält. Häufiger ist die gleiche Gestaltsveränderung eine erworbene, bewirkt durch narbige Retraction sei es eines chronischen Geschwüres, sei es eines hier sitzenden Krebses. Secundäre Gestaltsveränderungen der verschiedensten Art in Folge von äusseren mechanischen Einwirkungen (Verwachsungen, Geschwülsten etc.) sind natürlich ebenfalls zu beobachten.

Mit oder auch ohne wesentliche Gestaltsveränderungen beobachtet man Lageveränderungen des Magens, die meistens darin bestehen, dass der Pylorus weiter nach unten liegt als gewöhnlich und also der Magen mehr oder weniger seine fötale Stellung (von oben nach unten) besitzt. Der Magen kann in diaphragmatischen sowie seltner in Nabelhernien liegen, bei Situs inversus der Bauchhöhle zeigt auch er die entsprechende Verlagerung.

Die Farbe des Magens an seiner äusseren Oberfläche ist gewöhnlich ein Grau, welches bei chronischen Veränderungen der verschiedensten Art in Folge von Verdickung der Serosa eine mehr weisse Nüance erhält, dem fibrösen Gewebe ähnlich. Durchscheinend grau, gallertig erscheint die Magenwand bei Erweichung durch sauren Inhalt, schwärzlich nach Einwirkung von Schwefelsäure etc.

Die Consistenz ist verringert bis zum Schleimigweichen bei den sog. Erweichungen, seien sie Folge von saurem Mageninhalt oder von eingeführten Giften; sie ist vermehrt bei allen mit Verdickung der Serosa und besonders der Muscularis einhergehenden Affectionen, besonders bei dem diffusen Scirrhus des Magens, der eine brettartige Härte bewirken kann (daher früher oft als Magenverhärtung bezeichnet).

2. Veränderungen der Serosa.

Die Serosa des Magens nimmt an vielen Erkrankungen sowohl der Magenschleimhaut, wie des Peritoneums Theil. Die Perigastritis chronica, häufig eine adhäsive, macht sich erkennbar an der Verdickung und mehr weisslichen Färbung des serösen Ueberzuges und an den Verwachsungen mit der Leber, dem Quercolon, der Milz, dem Diaphragma etc., welche durch sie bewirkt werden. Sie ist seltener eine über den ganzen Magen oder grössere Strecken verbreitete, häufiger eine partielle, über Herderkrankungen (Geschwüren, Tumoren) der Schleimhaut gelegene, mit nach den Seiten zu abnehmender Intensität. Die acute eiterige Entzündung ist in der grössten Mehrzahl der Fälle Theilerscheinung einer allgemeinen eiterigen Peritonitis. Dagegen gibt es aber eine besondere Form eiteriger Entzündung, die auf den Magen beschränkt vorkommt und von Erkrankung seiner Schleimhaut (Geschwulstbildung mit Verjauchung) abhängt, es ist das die eiterige Lymphangitis. Man sieht in solchen Fällen varicöse (klappentragende), feinere und bis 1 Mm. Durchmesser haltende, mit gelber, eiteriger Masse gefüllte Gefässe unter der Serosa hinziehen und meist von einem Punkte ausgehen, der Stelle entsprechend, wo in der Schleimhaut die Jauchung ihren Sitz hat. Zuweilen geht die Affection auf das Zwerchfell und auf die Lungenpleura über, wodurch dann die früher erwähnte Lymphangitis purulenta pleuralis und selbst pulmonalis hervorgerufen wird.

Wie an der eiterigen, so nimmt die Magenserosa auch an der allgemeinen tuberkulösen Peritonitis Theil, oft in ungleichmässiger Weise so, dass die vordere Wand, welche gleichsam dem in die Bauchhöhle gelangenden Tuberkelsamen leichter zugänglich ist, stärker afficirt ist, als die geschütztere hintere Wand. Manchmal findet man die vordere Wand dicht besetzt mit Tuberkeln, während sie an der hinteren nur streckenweise, und zwar oft dem Verlaufe der Gefässe folgend gesehen werden.

Die carcinomatöse Perigastritis kann Theilerscheinung einer allgemeinen Carcinose des Bauchfells sein, sie kann aber auch für sich allein bestehen, als secundäre Affection bei Magencarcinomen, und zwar ist diese Form die häufigere. An der in der Regel durch eine Einziehung und besondere Verdickung d[illegible]

oft auch durch Adhäsionen bezeichneten Stelle, wo in der Schleimhaut der Krebs sitzt, bemerkt man kleinere und grössere, meist zu Haufen vereinigte Geschwulstknötchen, an die sich nach der Peripherie zu immer kleinere und immer mehr isolirte Knötchen anschliessen. Es kann diese secundäre Carcinombildung mit Lymphangitis purulenta zusammen vorkommen. Ausser der Serosa werden auch die Lymphdrüsen, welche besonders an der kleinen Curvatur des Magens liegen, in Mitleidenschaft gezogen und zeigen carcinomatöse Degeneration.

Einer ganz besonders sorgfältigen Untersuchung bedürfen jene Fälle, wo eine Perforation des Magens vermuthet wird.

Man muss unterscheiden zwischen der postmortalen und der im Leben eingetretenen Zerreissung der Magenwandungen. Bei den ersteren findet man verschieden grosse Mengen von Mageninhalt frei in der Bauchhöhle, ohne dass sich irgend welche Erscheinungen von entzündlicher Reaction zeigen. Die Magenwände und speciell die des Fundus sind dann in grosser Ausdehnung erweicht, oft in eine glasig-durchscheinende, schleimige Masse verwandelt. Als Ursache dieser Veränderungen findet man entweder, besonders bei Kindern, die viel Milch genossen haben, reichlichen, stark sauren (gährenden) Speisebrei, oder das Vorhandensein giftiger Substanzen (z. B. Schwefelsäure), die auch in ähnlicher Weise wirken. Bei den während des Lebens zustandegekommenen Perforationen kommt es in Bezug auf ihren Effect darauf an, ob die Perforation frei in die Bauchhöhle oder in eine durch chron. entzündliche Processe abgesackte Höhle erfolgte, oder ob gar das Loch in den Magenwänden durch angelöthete andere Organe verlegt wurde. Im ersten Falle wird eine schnell tödtliche allgemeine Peritonitis, im anderen eine oft lange bestehende, umschriebene, eiterige oder jauchige Entzündung, im letzten in der Regel nur ein langsam fortschreitendes Geschwür die Folge sein. Gerade in solchen Fällen muss dann oft von dem gewöhnlichen Gange der Section abgewichen und der Magen im Zusammenhange mit den übrigen Organen, am häufigsten Pancreas und Leber, herausgenommen werden. In den beiden erstgenannten Fällen sind die Oeffnungen in der Magenwand relativ klein und besonders in dem ersten oft nur von 1—3 Mm. Durchmesser, aber in der Regel wie mit einem Locheisen ausgeschlagen. Das letztere rührt davon her, dass die Löcher, ähnlich wie die

Perforationslöcher an der Pleura, durch die Zerreissung eines vorher necrotisch gewordenen Stückes der Serosa entstehen. Häufig sind solche Löcher nur durch ganz dünne Adhäsionen noch verschlossen, die bei etwas unvorsichtiger Behandlung einreissen, so dass man dann in Zweifel gerathen kann, ob die Perforation schon vor dem Tode vollständig bestand, oder erst künstlich erzeugt wurde. Seltener als am Magen kommen auch am Duodenum ähnliche Durchbohrungen der Wandung zu Stande, hier wie dort ist die häufigste Ursache das sog. Ulcus chronicum rotundum s. perforans, eine seltenere ein Ulcus carcinomatosum. Nur nach Vergiftungen mit Säuren oder Alkalien, sowie in den seltenen Fällen von praemortaler Magenerweichung kann schon während des Lebens eine ausgedehntere Perforation der Magenwandungen durch Erweichung erzeugt werden. Der Tod tritt hierbei meist so schnell ein, dass von reactiven Veränderungen am Peritoneum nichts zu sehen ist.

b. Innere Untersuchung.

Zur inneren Untersuchung wird der absteigende Theil des Duodenums, nachdem man mit der Scheere einen kleinen Querschnitt hineingemacht hat, von seinem unteren Ende angefangen, in der Mitte der vorderen Wand aufgeschnitten; dann wendet man sich, indem man stets den oberen Schnittrand in die Höhe zieht, nach dem queren Anfangstheile, in welchem man schon die Richtung nach der unteren Wand nehmen muss, weil der Magen hier, also an der grossen Curvatur, aufgeschnitten wird. An der Uebergangsstelle des Magens in das Duodenum muss das vorangehende Scheerenblatt möglichst in der Axe des Kanales vorgeschoben werden, weil es sich sonst leicht in der durch den vorspringenden Sphincter pylori gebildeten Furche fängt. Die Eröffnung des Magens wird anfänglich nur bis in die Nähe des Fundus fortgesetzt, bis man bequem den an diesem Theile sich sammelnden Inhalt mit einem Schöpfgefässe herausnehmen kann.

1. Untersuchung des Inhaltes.

Schon während der Eröffnung des Duodenums muss der Inhalt desselben nach seiner Menge und Beschaffenheit betrachtet werden, wobei besonders auf etwaige Verschiedenheiten desselben oberhalb und unterhalb der Papille des Choledochus,

handensein galliger Färbung im unteren Theile oder in beiden zu achten ist. Im Uebrigen wird auf das Folgende verwiesen.

Die Untersuchung des Mageninhaltes hat dessen Menge, Farbe, Consistenz, Reaction und Geruch, sowie seine Zusammensetzung und besonders die etwa in ihm enthaltenen morphologischen Bestandtheile in's Auge zu fassen und ist von Wichtigkeit nicht nur an und für sich, sondern auch zur Beurtheilung des Zustandes der Magenschleimhaut, welche durch gewisse Eigenschaften des Inhaltes eigenthümlichen postmortalen Veränderungen unterliegt. So ist z. B. eine reichliche Menge von Inhalt geeignet, durch seine saure Beschaffenheit eine Art von Verdauung an der Schleimhaut hervorzubringen, die mit krankhaften Veränderungen natürlich gar nichts zu thun hat, eine Veränderung, welche über die Schleimhaut hinausreichen und schliesslich die gesammte Wandung betreffen kann (Magenerweichung), wenn die eingeführten Nahrungsmittel zu saurer Gährung besonders geneigt sind, wie z. B. die Milch. Die Reaction des Mageninhaltes kann oft schon durch den Geruch erkannt werden, zur genaueren Feststellung dient Lakmuspapier resp. weitere chemische Untersuchung.

Besondere Beachtung verdient eine blutige Beschaffenheit des Inhaltes, welche entweder durch directe Beimengung von Blut im Magen oder durch Verschlucken desselben hervorgerufen wird. Verschlucktes aus der Lunge stammendes Blut ist mit Luftblasen gemischt, schaumig, aus dem Magen stammendes dagegen ohne Beimengung von Luftblasen und entweder in grösseren, compacten schwarzrothen Klumpen (Blutung aus einem grösseren Gefässe) oder als gleichmässige blutige Beimischung zu dem Schleime (Blutung durch Diapedese bei Cirrhose der Leber, Entzündung etc.) oder in Form kleiner, schwarzbrauner, kaffesatzähnlicher Massen (ältere Blutung aus vielen kleineren Gefässchen, Krebs) vorhanden. Gelbliche oder grünliche Färbung rührt von Gallenfarbstoff her, lauchgrüne Farbe zeigt oft der Mageninhalt bei Verschluss des Verdauungskanals (Ileus) und bei allgemeiner Peritonitis.

Von gröberen morphologischen Beimengungen sind ausser den verschiedensten oft schon makroskopisch leicht erkennbaren Speiseresten und durch Zufall oder absichtlich verschluckten ungeniessbaren Dingen (Münzen, Stückchen Holz, Zeuge, Nadeln, Steine u. s. w.) besonders eine Anzahl von Parasiten zu nennen. In

Bezug auf Speisereste ist zu erwähnen, dass bei kleinen Kindern zuweilen eigenthümliche rundliche, weissliche oder weisslich-gelbe, bröckliche Klumpen im Magen gefunden werden, die ganz aus geronnener Milch bestehen, wie man durch die mikroskopische Untersuchung leicht feststellen kann. Seltener kommen bei Erwachsenen ähnliche aus Fett (Hammels- oder Rindstalg) bestehende Massen vor. — Von den Parasiten sind thierische seltener (nur bei Trichinose werden im Magen die geschlechtsreifen Trichinen und ihre junge Brut gefunden; zuweilen trifft man eine verirrte Ascaride), dagegen pflanzliche sehr häufig, welche natürlich erst bei der mikroskopischen Untersuchung genauer erkannt werden können. Viel seltener wie in der Mundhöhle und dem Oesophagus kommt im Magen der früher bei diesen Theilen beschriebene Soorpilz vor und dann weniger frei in dem Mageninhalt als auf der Oberfläche selbst haftend. Häufiger finden sich Sprosspilze, von denen ein Theil dem Soorpilz genetisch nahe stehen mag, nicht häufig sind verschiedene Sorten von Schizomyceten, Kugeln und Stäbchen, darunter auch längere, dem sog. Leptothrixpilz der Mundhöhle ähnliche. Die reichste Ausbeute liefern diejenigen Fälle, bei welchen Gährung im Magensaft vorhanden ist, besonders in den Fällen von Magenectasie. Ausser gewöhnlichen Schizomyceten in geringerer Menge finden sich dann stets in grösster Menge hefeartige Pilzformen, kleine ovale, oft mit glänzenden Oeltropfen versehene Körperchen, die oft in Ketten (auch verzweigten) aneinander liegen, oft auch in Haufen vorkommen, und endlich die sog. Sarcina ventriculi. Diese besteht aus kleinen würfelförmigen Körperchen mit abgerundeten Ecken, welche auf jeder Fläche eine kreuzförmige Furche zeigen, wodurch vier gleich grosse Felder gebildet werden. Man hat das Gebilde treffend mit einem gut verschnürten Waarenballen verglichen. Die Felder verschiedener Würfel können auch verschiedene Grösse haben. Solcher Körperchen liegen meistens eine grössere Anzahl in Haufen zusammen, die oft wiederum würfelförmige Gestalt besitzen. In dem Bodensatze des Inhaltes ectatischer Mägen findet sie sich oft in ganz unglaublichen Mengen und die häufige bräunliche Farbe desselben rührt von der braunen Farbe der Sarcina her.

Für die mikroskopische Untersuchung des **Mageninhalts gilt** das S. 96 von dem Inhalt seröser Höhlen Gesagte.

Ueber das Secret der Magenschleimhaut selbst wird nachher noch die Rede sein, weil man dasselbe am besten in Verbindung mit der Schleimhaut selbst untersucht.

2. Untersuchung der Duodenalschleimhaut.

Nach Entfernung des Inhaltes wird zunächst die Schleimhaut des Duodenums weiter untersucht. In Bezug auf die hier vorkommenden Veränderungen wird auf das bei dem übrigen Dünndarm resp. dem Magen zu Sagende verwiesen und hier nur erwähnt, dass das Duodenum weit seltener und in weit geringerem Grade als die tieferen Theile des Dünndarms von solchen Veränderungen betroffen wird, welche von den Lymphfollikeln ausgehen, wie Follikular-Abscesse und -Geschwüre, typhöse Veränderungen, tuberkulöse Geschwüre (von denen die letzteren noch die relativ häufigsten sind) und dass es andererseits Veränderungen zeigt, welche in den übrigen Theilen des Darmes nicht vorkommen. Dahin gehören besonders die den sog. runden Magengeschwüren gleichenden chronischen Duodenalgeschwüre, welche wie jene zu Perforation in die Bauchhöhle oder in andere Organe (auch Aorta) führen und dadurch den Tod bedingen können. Unter den Ursachen für die Entstehung dieser Geschwüre sind ausgedehntere Verbrennungen der Haut zu bemerken. Ebenfalls dem Duodenum eigenthümlich sind die Veränderungen (Ulcerationen), welche von den Gallenwegen aus durch Gallensteine bewirkt werden können, ferner die an Carcinome des Pancreaskopfes sich anschliessenden Veränderungen. Endlich ist dasselbe, besonders in seinem unteren Theile, zuweilen Perforationen von Seiten eines Aneurysmas der Aorta oder eines ihrer grösseren Aeste ausgesetzt.

3. Untersuchung der Magenschleimhaut.

Zur genaueren Untersuchung der Magenschleimhaut wird der Magen am besten aus der Leiche entfernt — es sei denn, dass wegen besonderer Verhältnisse (Geschwüren mit Adhäsionen etc.) seine Entfernung im Zusammenhange mit anderen Organen wünschenswerth sei. Man fasst am besten die kleine Curvatur, zieht kräftig nach unten und bewerkstelligt von der Cardia an die Lostrennung von den Nachbartheilen, wobei man das untere Ende des Oesophagus sowie ein Stückchen des horizontalen Theiles des Duodenums mit entfernt.

a. Allgemeine Verhältnisse.

Nachdem man die noch an der Schleimhautoberfläche haftenden Reste des Inhaltes durch einen leichten Wasserstrahl entfernt hat, nimmt

1. das Secret der Schleimhaut die Aufmerksamkeit in Anspruch, welches man vorzugsweise im Pylorustheile findet. Für gewöhnlich ist nur eine ganz dünne Lage Schleimes vorhanden, die aber unter Umständen sehr beträchtlich vermehrt sein kann, so dass die gesammte Oberfläche mit einer dicken Lage bedeckt ist. Die Beschaffenheit dieser Massen ist eine sehr verschiedene, bald sind sie weich, trüb, grau, bald glasig durchscheinend und zäh, oft so zähe, dass man sie nur mit grösster Mühe durch kräftiges Abstreichen entfernen kann.

Diese letztere Beschaffenheit ist charakteristisch für den acuten Magenkatarrh, während die erstere mehr bei chronischen Affectionen vorkommt. Der Schleim kann ausserdem verschiedene Beimengungen enthalten wie Blut, Galle, wodurch seine Farbe Veränderungen erfährt. Es ist vorher schon erwähnt worden, dass eine gleichmässige blutige Beimengung auf einen Blutaustritt in kleinsten Mengen und aus vielen kleinen Gefässchen zu beziehen ist.

2. Die Grössenveränderungen der Schleimhaut sind meistentheils Verdickungen derselben, für deren Beurtheilung man einen guten Anhaltspunkt an dem Uebergange des Oesophagus in den Magen hat. Das normal hier bestehende Verhältniss, dass die mit einem zackigen Rande endigende Oesophagusschleimhaut über diejenige des Magens prominirt, wird bei der Verdickung der letzteren derartig geändert, dass beide gleiches Niveau besitzen oder gar, dass umgekehrt die Magenschleimhaut prominirt. Sehr häufig macht sich eine stärkere Vergrösserung (sog. chronischer Katarrh) durch Faltenbildungen bemerklich, indem die unveränderte Unterlage (Muscularis) für die vergrösserte Schleimhaut nicht mehr genügt und diese sich deshalb, um Raum zu gewinnen, in Falten legen muss. Man darf sich jedoch nicht verführen lassen, die Faltenbildung, welche die Magenschleimhaut in Folge von Contraction der Muscularis (aus einem ähnlichen Grunde) zeigt, mit dieser Veränderung zu verwechseln — ein Zug, in der Querrichtung der Falten ausgeübt, wird durch die Dehnung der Muscularis

bald diese Falten wieder ausgleichen, während die ersteren bestehen bleiben. Es muss übrigens nicht jede Vergrösserung mit Faltenbildung einhergehen, es gibt auch mehr oder weniger ausgedehnte Schwellungen (Oedem), die nur zu einer Vermehrung der Dicke Veranlassung geben. Diese Dickenzunahme kann sehr bedeutend werden; mit ihr erhält die Schleimhaut zugleich eine weiche, gallertige Consistenz. Partielle Vergrösserungen der Schleimhaut finden sich oft in Form von kleineren Granulis oder grösseren warzenähnlichen Bildungen, über welche ausführlicher bei der chronischen Gastritis, durch welche sie bedingt werden, gesprochen werden soll.

3. Sehr wichtig ist der Blutgehalt und die Farbe der Schleimhaut. Die normale Schleimhaut besitzt eine graue durchscheinende Färbung und in der Regel nur in der Nähe der Cardia und am Fundus (Hypostase) einige mit Blut gefüllte venöse Gefässe, häufig auch mehr oder weniger ausgebreitete dunkelrothe Fleckung. Leicht werden diese hypostatisch hyperämischen Flecken der Magenschleimhaut von Unerfahrenen für Blutungen gehalten. Um einen solchen Irrthum zu vermeiden sehe man genau, eventuell mit Hülfe einer Lupe, die Stelle an; sobald sich die Flecken in rothe Streifchen oder baumförmige Verästelungen auflösen lassen, ist Hämorrhagie ausgeschlossen. Bei der Beurtheilung des Charakters der blutführenden Gefässe muss man sich daran erinnern, dass die Arterien sich schon in den tieferen Schichten der Magenschleimhaut in Capillaren auflösen, so dass an der Magenoberfläche nur venöse Capillaren und kleinste Venenstämmchen sich finden. Jene Gefässbäumchen der hypostatischen Flecken liegen dicht an der Oberfläche der Schleimhaut und schon daraus ist der venöse Charakter der Hyperämie zu erkennen. Eine mehr oder weniger ausgedehnte fleckige, besonders die Faltenhöhen betreffende und hauptsächlich am Pylorus hervortretende Färbung pflegt eine congestiv-entzündliche zu sein, während die auch an der Leiche unter Umständen noch sichtbare functionelle Hyperämie eine mehr gleichmässige rosige Färbung zu bedingen pflegt.

Ausser durch den verschiedenen Blutgehalt kann die Farbe der Magenschleimhaut durch verschiedene pathologische Vorgänge verändert werden. Wie schon von verschiedenen anderen Stellen währent wurde, so ist auch hier eine schieferige Farbe, die während

des Lebens meist bräunlich war und erst durch die Einwirkung von schwefelhaltigen Gasen schwarz wurde, das Zeichen früher bestandener Hyperämien (Stauungshyperämie, Gastritis chronica); durch Gallenfarbstoff entstehen besonders beim Icterus neonatorum gallige Färbungen und endlich ist eine Trübung und gelbbraune Färbung als Folge von trüber Schwellung und Verfettung der Drüsenepithelien von Wichtigkeit.

4. Um die pathologischen Veränderungen der Magenschleimhaut richtig beurtheilen zu können, muss man eine genaue Kenntniss der zahlreichen postmortalen Veränderungen derselben besitzen, von welchen die hypostatischen Hyperämien schon erörtert wurden. Es ist schon früher erwähnt worden, dass die Veränderungen zum grössten Theile von der Menge und Beschaffenheit der vorhandenen Inhaltsmassen abhängen und, abgesehen von der eigentlichen Fäulniss, vorzugsweise auf der Einwirkung von Säuren beruhen. Entsprechend der gewöhnlichen Anhäufung der Inhaltsmassen im Fundus sind auch hier in der Regel die postmortalen Veränderungen am intensivsten. Der geringste Grad der Ansäuerung gibt sich in einer grauen Trübung kund; in höheren Graden erfolgt eine Art Verdauung der Schleimhaut selbst; sie wird in eine weiche, schleimige, glasig durchscheinende Masse verwandelt, welche leicht durch Darüberwischen entfernt werden kann, so dass dann die Submucosa oder Muscularis blossliegt; endlich kann die Erweichung noch weiter gehen, die Muscularis und Serosa erfassen, wodurch dann der schon vorher erwähnte Zustand der Magenerweichung erzeugt wird. Tritt diese an einem blutleeren Magen auf, wie das häufig bei Kindern der Fall ist, so nennt man sie die weisse Erweichung; sind dagegen die Blutgefässe mit Blut gefüllt, so zeigt sich zunächst auch an diesen die Säurewirkung; es erhält das Blut eine bräunliche oder braunschwarze Farbe, der Farbstoff verbreitet sich in der Umgebung und es resultirt endlich eine weiche, mehr oder weniger bräunlich gefärbte Masse mit einzelnen dunkleren, verästelten Gefässstreifen — die braune Erweichung der Magenschleimhaut. Der eigentlichen Fäulniss gehören schon die schmutzig grünen Färbungen an, welche am Magen, wie an den meisten Organen vorkommen.

Die mikroskopische Untersuchung der Magenwand wird am besten an senkrechten Durchschnitten von gehärtetem [illegible]

genommen. Wenn es nicht auf die Anfertigung von Serienschnitten ankommt, so kann man sich mit Vortheil der Klemmleber bedienen. Für manche Affectionen sind Flachschnitte nothwendig, welche man am leichtesten mit dem Gefriermikrotom erhält, von gehärteten Präparaten aber am besten mit dem Rasirmesser oder dem Mikrotom anfertigen kann, nachdem man die von den übrigen Häuten losgelöste Schleimhaut auf Kork aufgeklebt hatte. Für andere Affectionen sind wieder Durchschnitte des frischen Organes zum Studium nothwendig, welche man mit dem Gefriermikrotom oder dem Doppelmesser, aber auch nach einiger Uebung mit einer feinen Scheere anfertigen kann. Bei der Beurtheilung von vorgefundenen Veränderungen an den Drüsenzellen hat man stets zu berücksichtigen, dass dieselben in ganz besonders hohem Masse postmortalen Veränderungen durch den Mageninhalt ausgesetzt sind. Quellung, Aufhellung, schlechte Färbbarkeit besonders der Kerne können dadurch erzeugt werden.

b. Die einzelnen Erkrankungen.

1. **Circulationsstörungen**, insbesondere Stauungshyperämien, sind am Magen sehr häufig in Folge seiner Zugehörigkeit zu dem Pfortadergebiet. Sie werden an der intensiven dunkelen, oft geradezu bläulichrothen Färbung und bei längerem Bestehen an der am stärksten in der Pylorusgegend hervortretenden schiefrigen Färbung erkannt. Meistens ist eine chronische Entzündung gleichzeitig vorhanden, sog. Stauungskatarrh, welcher nicht direct von der Stauung abhängt, zu dem aber jene eine Disposition der Schleimhaut bedingte.

Hämorrhagien in der Schleimhaut sind gerade am Magen sowohl bei einfachen Stauungen, als auch bei entzündlichen Processen und Geschwulstbildung am Magen, nach Erbrechen, bei gewissen Gehirnverletzungen (vasomotorische Nerven!), bei hämorrhagischer Diathese verschiedenster Herkunft gewöhnliche Befunde. Sie kommen an den verschiedensten Stellen vor, sind aber stets mit Vorliebe auf der Höhe der Falten gelegen. Dieselben sind bei der Section entweder frisch und besitzen dann noch die hellere oder dunklere rothe Farbe des geronnenen Blutes, oder sie sind schon älter und haben dann eine mehr schwarze oder schwarzbraune Färbung angenommen. An diesen letzteren sieht man dann oft auch kleine

Substanzverluste der Schleimhaut (hämorrhagische Erosionen), von denen später noch die Rede sein soll, ebenso wie von den aus grösseren Blutungen in dem Gewebe, aber auch aus sonstigen Gründen entstehenden, sog. einfachen Magengeschwüren. Hier sei nur noch bemerkt, einmal, dass Embolien in der Magenwand selten vorkommen, selbst bei maligner Endocarditis nicht immer in grösserer Menge, dann dass bei grösseren Blutergüssen in die Magenhöhle nicht immer ein grösseres Gefäss als Quelle der Blutung aufgefunden werden kann. Ist eine solche Blutung vorhanden, so versäume man nicht, die Lymphdrüsen am Magen und an der Wirbelsäule zu untersuchen, ob nicht eine Blutresorption stattgefunden habe.

2. Von **entzündlichen** Veränderungen findet man am Magen am häufigsten die sog. acuten und chronischen Katarrhe.

Die acuten Katarrhe, welche oft schwer zu erkennen sind, sind besonders charakterisirt durch die reiche Menge zähen, glasigen, oft röthlichen Schleimes, welcher auf der fleckig gerötheten Schleimhaut sehr fest haftet. Die bei experimentell erzeugten Katarrhen gesehene Trübung, stärkere Körnung, theilweise sogar Verfettung der Hauptzellen der Magendrüsen, ist beim Menschen wegen der postmortalen Veränderungen meist nur unvollkommen zu sehen. Bei dem sog. chronischen Katarrh findet man auf einer besonders in der Pylorusgegend häufig schiefrig gefärbten, sonst grauen oder röthlich grauen, bei gleichzeitiger Stauung aber auch dunkelrothen Schleimhaut reichliche weiche, graue Schleimmassen. In ihrer Bildung liegt aber nicht das wesentliche des Processes, sondern in der Verdickung der Schleimhaut (Gastritis productiva), welche, wenn sie stärker ist, meist in Form kleiner Körnchen (Gastritis granulosa) oder stellenweise auch in Form grösserer, polypenartiger Bildungen (G. polyposa) auftritt, wie man sie zuweilen in den Mägen von Säufern findet. Unter diese Gruppe gehört auch der sogenannte Etat mamelonné, bei welchem die partiellen Wucherungen die Grösse und Gestalt der Brustwarze (Mamelon) besitzen. Die mikroskopische Untersuchung an Flachschnitten zeigt besonders deutlich, dass die Verdickung der Schleimhaut auf einer kleinzelligen Infiltration des interglandulären Gewebes beruht, während senkrechte Durchschnitte lehren, dass diese Infiltration hauptsächlich in den oberen Schleimhautschichten statthat, während man in den unteren nur hie und da follikelartige

Anhäufungen von kleinen Zellen sieht. Aehnlich, wie es früher von der Uterusschleimhaut beschrieben worden ist, so gesellt sich auch hier bei den polypösen Wucherungen zu der Hypertrophie des Zwischengewebes häufig eine Ectasie der Drüsen in Folge der Compression der Ausmündungsstellen, wodurch dann kleine Cystchen entstehen, die man besonders auf Durchschnitten der polypösen Wucherungen zu sehen bekommt. Die Anordnung des Pigmentes zwischen den Drüsenschläuchen bei den schieferigen Färbungen der Schleimhaut kann man schon an einem flachen Scheerenabschnitte der Oberfläche erkennen. Wie an anderen Schleimhäuten, so kann auch hier aus der diffusen Hypertrophie der Schleimhaut allmählich eine fibröse Atrophie mit Verdauung der Schleimhaut, Schwund der Drüsen, fibröser Umwandlung des Schleimhautgewebes, sowie selbst der tieferen Schichten hervorgehen. Die chronische Gastritis kann sowohl selbständig, wie secundär neben Geschwülsten, Geschwüren etc. vorkommen.

Nächstdem ist die von Virchow sogenannte parenchymatöse Entzündung (Gastritis parenchymatosa s. glandularis s. Gastroadenitis), die häufigste, welche wie die entsprechenden an Niere, Leber etc. bei gewissen Vergiftungen (Phosphor, Arsenik), bei acuten Infectionskrankheiten und ähnlichen (acute Leberatrophie) vorkommenden Erkrankungen auf einer trüben Schwellung und in späteren Stadien auf einer Verfettung der Labdrüsenzellen beruht. Makroskopisch kennzeichnet sich diese Affection durch allgemeine Schwellung, aber zugleich Trübung und in späteren Stadien gelbe Färbung der Schleimhaut. In früheren Stadien der Verfettung sieht man an dünnen, ganz gut mit der Scheere anzufertigenden Querschnitten die Drüsenzellen mit dunkelen Körnchen erfüllt, die auf Zusatz von dünner Kalilauge nicht wie die bei der normalen Bildung des Labsaftes auftretenden Körnchen verschwinden und sich dadurch als Fettkörnchen ausweisen. In höheren Graden sind die Drüsenschläuche ganz mit den Fettkörnchen, die zugleich zu kleinen Fetttröpfchen geworden sind, angefüllt und auch im intertubulären Gewebe sind solche zu sehen. Es muss aber gerade für die genannten Intoxicationen dahingestellt bleiben, ob die beobachteten Verfettungen Folgen dieser entzündlichen Ernährungsstörung oder nicht vielmehr directe Folgen der Stoffwechselstörung durch das Gift sind.

Alle übrigen Entzündungsformen sind am Magen selten, so die fibrinöse und diphtherische, doch gibt es Fälle, wo die gesammte Magenoberfläche mit einer Pseudomembran bedeckt ist. Ihre Erkennung bietet keine Schwierigkeiten. Ueber die durch Aetzgifte erzeugten Entzündungen wird am Schlusse dieses Kapitels die Rede sein. Auch die Entzündungen der Submucosa (Gastr. phlegmonosa), welche mit sehr starker Schwellung der Submucosa und der Schleimhaut selbst einhergehen, sind selten und finden sich fast nur bei gewissen Infectionskrankheiten, z. B. dem Milzbrand, wo ganz carbunkelartige Veränderungen der Schleimhaut vorkommen können. Wirkliche Eiterungen der Submucosa gehören zu den grössten Seltenheiten.

3. **Infectiöse Granulationsgeschwülste** mit ihren Folgen (Geschwürsbildung) sind am Magen selten. Eine disseminirte Miliartuberkulose habe ich nie gesehen, es gibt aber eine nur bei einzelnen Individuen vorkommende Bildung, welche leicht zu Verwechselungen in dieser Beziehung Veranlassung geben könnte, das ist die Bildung von Lymphfollikeln in der Schleimhaut. Sie haben genau dasselbe Aussehen und dieselbe Beschaffenheit wie diejenigen des Darmes; es sind graue, wenig prominirende, höchstens stecknadelkopfgrosse Körperchen, welche ziemlich regelmässig über die ganze Oberfläche oder mehr an der einen oder der anderen Seite vertheilt sitzen. Macht man einen mikroskopischen Durchschnitt durch die Schleimhaut, so sieht man die Drüsenschläuche durch die zwischen sie eingeschobenen Follikel auseinandergedrängt, welche selbst aus dichtgedrängten lymphoiden Zellen bestehen und kleine Gefässchen enthalten, wodurch sie sich wohl am sichersten von Tuberkeln unterscheiden, abgesehen davon, dass eine centrale Verkäsung vollständig fehlt. Es können übrigens diese Follikel in ähnlicher Weise wie diejenigen des Darmes an entzündlichen Processen der Schleimhaut sich betheiligen, vielleicht auch bei chronischer productiver Entzündung sich neubilden.

Die seltenen tuberkulösen Geschwüre, welche in der Regel keine beträchtliche Grösse besitzen, weichen in ihrem Aussehen nicht von denselben Geschwüren des Darmes ab, welche einer genaueren Besprechung unterzogen werden sollen. Noch seltener sind typhöse Geschwüre, leukämische und pseudoleukämische Neubildungen.

4. **Progressive Ernährungsstörungen.** Eine Hypertrophie der Muscularis findet man nach oben von Stenosen des Magens, welche wesentlich am Pylorus durch Narben, Geschwülse u. s. w. erzeugt werden. Eine starke Verdickung der Muskelhaut wird auch bei Geschwülsten, welche keine Verengerung bedingen, gefunden, ist aber dann weniger durch Hypertrophie, wenn nicht vorher schon solche da war, als durch Hineinwachsen der Geschwulstmasse zwischen die Muskelbänder und entzündliche Bindegewebsverdickung erzeugt.

Unter den echten Geschwülsten nehmen die krebsigen nicht nur ihrer Bedeutung, sondern auch der Häufigkeit nach den ersten Rang ein. Sie haben ihren Hauptsitz an den beiden Endpunkten des Magens, der Cardia und dem Pylorus, es sind aber die Pyloruscarcinome bei weitem die häufigsten. Man kann nach dem makroskopischen Verhalten drei verschiedene Formen unterscheiden, erstens das weiche (medulläre) Carcinom, zweitens das atrophische Carcinom (Scirrhus), drittens das Gallertcarcinom. Es gilt für alle drei, was überhaupt für die Krebse des Verdauungstractes gilt, nämlich dass sie in der Regel unter dem Bilde eines Geschwüres mit mehr oder weniger dicken wallartigen Rändern erscheinen. Bei den Magenkrebsen ist die grosse Regelmässigkeit der Geschwürsbildung offenbar auf die Einwirkung des Magensaftes zurückzuführen. Nur die erste Gruppe, die der weichen Krebse, erscheint häufiger als grosse warzig knollige, oft blumenkohlartige Geschwulst, welche pilzartig über die Magenfläche vorragt und das Lumen verengt. Auch hier ist freilich die Bildung von Ulcerationen nicht ausgeschlossen und ausserdem sind es gerade diese Formen, bei welchen öfter eine ausgedehnte Necrose und daran anschliessend eine Verjauchung mit Perforation in die Bauchhöhle und tödtlicher Peritonitis entsteht. Noch eine andere gefahrdrohende Eigenschaft haben häufig diese fungösen Krebsformen, nämlich einen so beträchtlichen Reichthum an weiten Gefässen, dass die Bezeichnung teleangiectodes zuweilen gerechtfertigt erscheint. Aus diesen dazu noch oberflächlich gelegenen Gefässen entstehen leicht zahlreiche kleine Blutungen, welche das schon erwähnte kaffeesatzähnliche Aussehen des Mageninhalts bedingen. In den in das Gewebe selbst gesetzten Blutungen sowie in der Leichtigkeit, mit welcher in den weiten Gefässen Stagnation des Blutes

eintreten kann, liegt wohl auch eine Hauptursache für die häufigen oberflächlichen Necrosen.

Die Unterscheidung der drei Hauptformen ist in ausgeprägten Fällen nicht eben sehr schwierig; die weichen Krebse sind auch zellenreich und lassen daher mit Leichtigkeit an den Schnittflächen Krebsmilch ausdrücken, welche besonders bei den fungösen Formen meistens deutliche Cylinderzellen enthält, während sie bei anderen unregelmässigere, kleinere, den Zellen der Labdrüsenfundi ähnliche Zellenformen darbietet. Danach kann man zwei Unterabtheilungen des weichen Krebses unterscheiden, den Cylinderzellenkrebs und den weichen Labdrüsenkrebs. Ersteren kann man auch als Adenocarcinom bezeichnen, da die cylinderförmigen Krebszellen im grossen und ganzen zu drüsigen Schläuchen angeordnet sind, welche aus der Schleimhaut in die übrigen Häute hineindringen. Der Labdrüsenkrebs enthält meist geringes Stroma, in dessen Maschen die Krebszellen zu dichten Haufen angeordnet sind, denen jede Spur von drüsiger Anordnung fehlt.

Der Scirrhus ist wie überall, so besonders auch am Magen durch die reichliche Bildung eines derben, weisslichen unter dem Messer knirschenden Bindegewebes ausgezeichnet, ja gerade am Magen kommen Formen vor, wo die Krebszellenentwickelung gänzlich dagegen in den Hintergrund tritt, von der Krebsmilch keine Spur zu entdecken ist, wo selbst die mikroskopische Untersuchung oft erst nach langem Bemühen die wahre Natur des Processes enthüllt. Wenn dann, wie es relativ häufig der Fall ist, die Neubildung über den ganzen Magen oder doch den grössten Theil desselben verbreitet ist, so entstehen jene Formen von sog. Magenverhärtung oder auch Magencirrhose, welche man lange nicht als carcinomatöse Neubildungen betrachten wollte. Hierbei kommen auch die früher erwähnten, durch die Retraction des neugebildeten fibrösen Gewebes bedingten Verkleinerungen des gesammten Magens vor. Bei dem auf den Pylorus beschränkten Scirrhus ist es gleichfalls diese starke Retraction des fibrösen Stromas, welche mehr oder weniger ausgedehnte Stenosen des Pylorus erzeugt, die bei der Starrheit der Wandungen oft kaum die Spitze des kleinen Fingers einzuführen gestatten.

Die Gallertkrebse endlich lassen sich an den kleinen durchsichtigen Gallertklümpchen erkennen, die in schönster Ausbil[redacted]

an den ältesten Stellen zwischen dem grauen Netzwerke des Stromas hervortreten. Sie breiten sich auch hier wie anderwärts gern per contiguitatem weiter aus, können den ganzen Magen ergreifen, so dass dessen Wand die Dicke eines Fingers besitzen kann, sie greifen über auf das Peritoneum, besonders das Netz, auf die Leber etc. — Wenngleich also nach dem Gesagten die Diagnose der Krebse nicht schwierig ist, so darf man doch nicht vergessen, dass nur die ausgeprägten Formen sich nach diesen Angaben makroskopisch von einander trennen lassen und dass es Fälle genug gibt, wo nur die mikroskopische Untersuchung Aufschluss geben kann. Es gilt dies besonders für jene Formen, wo die Geschwürsbildung das hervorragendste Merkmal ist und deshalb die Geschwulstmasse sich auf ein Minimum reducirt. Man muss in solchen Fällen an den Rändern der Geschwüre, besonders da, wo dieselben leicht aufgeworfen erscheinen, und am Boden derselben senkrechte Einschnitte machen, die bis zur Serosa vordringen. Es ist nämlich stets die Muscularis an der Neubildung betheiligt, sowohl activ, indem das Bindegewebe, aber oft, besonders bei Stenosen, auch die Muskelmasse selbst sich verdickt, als auch passiv, indem die Geschwulstmassen den Zwischenräumen zwischen den Muskelbündeln folgend in dieselbe hinein, ja durch dieselbe hindurchwachsen, um in der Subserosa dann oft wieder grössere zusammenhängende Geschwulstknoten zu bilden. Hier wird man am ehesten frische Stadien zu finden hoffen dürfen, weshalb auch zur mikroskopischen Untersuchung, die sich schon mit Hülfe eines Doppelmessers leicht ausführen lässt, von hier die Schnitte genommen werden sollten.

Die genaue Untersuchung der Geschwürsränder oder des Grundes auf Querschnitten gehärteter Präparate ist auch in allen jenen Fällen entscheidend, wo es sich um die Differenzialdiagnose zwischen carcinomatösen und einfachen Geschwüren handelt. So sehr die kleineren charakteristisch gestalteten hämorrhagischen Geschwüre von wohl ausgebildeten Krebsen verschieden sind, so können doch grössere, bei denen jene charakteristischen Eigenthümlichkeiten mehr oder weniger verwischt sind, mit carcinomatösen Geschwüren, bei denen die Geschwulstbildung sehr zurücktritt, leicht verwechselt werden und oft kann auch hier nur die genaueste mikroskopische Untersuchung die Entscheidung geben. Sehr erleichtert wird die Dia-

gnose durch die Untersuchung der epigastrischen Lymphdrüsen, welche sich fast stets an der carcinomatösen Degeneration betheiligen. Uebrigens ist zu beachten, dass gar nicht so selten auf dem Boden eines einfachen Geschwüres ein Krebs sich entwickeln kann, wodurch natürlich leicht neue diagnostische Schwierigkeiten entstehen können, welche oft nur durch das Mikroskop gehoben werden können.

Sehr selten sind secundäre Carcinome des Magens, unter welchen das häufigste das Plattenepithelcarcinom (Cancroid) ist, welches durch Uebergreifen eines cardialen Oesophaguskrebses an der Cardia entsteht.

Von sonstigen Geschwulstbildungen am Magen ist wenig zu sagen. Es kommen gelegentlich einmal Sarcome hier vor, die von der Submucosa ausgehen und nach den bekannten allgemeinen Gesichtspunkten zu beurtheilen sind, ferner kleine (meist hirsekorn- bis bohnengrosse) Myome, die von der Muscularis ausgehen und entweder polypös, die leicht über ihnen bewegliche Schleimhaut vorschiebend in das Magenlumen prominiren, oder an der serösen Seite hervortreten, ferner Mischformen: Myosarcome, endlich Lipome etc. Wie am Mastdarm, so können auch am Magen polypöse Adenome und Cystadenome zur Entwickelung kommen.

5. **Regressive Ernährungsstörungen.** Eine allgemeine Atrophie des Magens, insbesondere der Schleimhaut entsteht abgesehen von den schon erwähnten entzündlichen Atrophien bei Cachexien verschiedener Art.

Eine besondere Eigenthümlichkeit des Magens sind die unter die Necrosen zu rechnenden einfachen Geschwüre der Schleimhaut, welche besonders beim weiblichen Geschlechte in ihren verschiedenen Stadien so häufig gefunden werden. Die einfachste Art sind ganz flache oberflächliche Substanzverluste, meistens auf den Faltenhöhen gelegen, welche eine rundliche oder häufig auch längliche Gestalt haben, in welchem Falle ihre Längsrichtung mit derjenigen der Falten übereinstimmt, und in deren Grunde man häufig kleine schwärzliche und bräunliche krümelige Massen findet, die von Blut herrühren und sich meistens leicht abkratzen lassen. Da neben diesen Geschwüren auch noch unversehrte kleine Blutungen in der Schleimhaut oft genug bemerkt werden, so liegt die Er-

klärung nahe, dass an der Stelle solcher Blutungen durch Einwirkung des Magensaftes die Schleimhaut aufgelöst worden ist und dadurch diese Substanzverluste entstanden sind, für die man deshalb die passende Bezeichnung der hämorrhagischen Erosionen gewählt hat. Sie finden sich sehr häufig bei Stauungen in den Magenvenen durch Leber- oder Herz- resp. Lungenkrankheiten, desgleichen häufig nach heftigem Erbrechen.

Anscheinend ganz verschieden von diesen geringen Substanzverlusten sind die eigentlichen sogenannten einfachen, runden oder perforirenden Magengeschwüre (Ulcus ventriculi simplex, rotundum, perforans), welche die Grösse eines 20 Pfennigstückes bis eines 5 Markstückes und darüber erreichen und sich durch ihre scharf abgeschnittenen, wie mit dem Locheisen ausgeschlagenen Ränder auszeichnen. Dieselben haben fast stets ihren Sitz an der kleinen Curvatur oder doch in unmittelbarster Nähe derselben und in der Pars pylorica; sie besitzen im grossen und ganzen eine trichterförmige Gestalt, dringen aber nicht gleichmässig, sondern terrassenförmig in die Magenwandungen vor, so dass der Defect in der Schleimhaut grösser ist als der in der Submucosa, dieser wieder grösser als in der Muscularis und endlich dieser grösser als derjenige in der Serosa — vorausgesetzt, dass das Geschwür so tief dringt, da es auch auf Mucosa und Submucosa beschränkt sein kann. Die Axe des Geschwürstrichters geht nicht senkrecht durch die Magenwandung, sondern schräg je nach der Richtung, in welcher die Aeste der Magenarterien in die Magenwandung eindringen. Wenn man genau zusieht, kann man bei manchen dieser Geschwüre an der tiefsten Stelle einen kleinen Gefässstumpf entdecken, andere wieder sind mit ähnlichen braunschwarzen Massen bedeckt wie manche hämorrhagischen Erosionen, so dass es höchst wahrscheinlich ist, dass viele dieser Geschwüre nur im Grossen sind, was die hämorrhagischen Erosionen im Kleinen d. h. also hämorrhagische Geschwüre. Aus welchen Ursachen die Hämorrhagien oder hämorrhagischen Infiltrationen der Schleimhaut, welche den Ausgangspunkt für die Geschwürsbildung abgeben, entstehen, ob aus Embolie oder Thrombose (Virchow) oder spastischen Contractionen einzelner Arterien (Krebs) oder in Folge von Stauung in den Venen beim Brechen (Rindfleisch) oder bei cardialgischen Contractionen der Muscularis (Axel Key) oder in Folge von Traumen

(Gerhardt) ist nicht ausgemacht. Jedenfalls ist in den meisten Fällen eine Circulationsstörung mit Blutung oder Anämie der Beginn der Veränderung und die Wirkung des Magensaftes auf die ausser Ernährung gesetzte und ihrer Circulation beraubte Partie die Ursache des geschwürigen Zerfalls (peptische Geschwüre). Deshalb sieht man auch an mikroskopischen Präparaten nur eine schmale Gewebsschicht am Geschwürsgrunde von kleinen, dunkel contourirten Körnchen durchsetzt, es fehlt sowohl jegliche entzündliche Infiltration der Nachbarschaft, als auch jede eiterige Absonderung oder gröbere Necrose.

Die Ausgänge dieser Geschwüre können verschieden sein. Viele verheilen, nachdem ein grösserer oder geringerer Theil der Wandung zerstört ist und man findet an ihrer Stelle nur eine oft recht schwer zu entdeckende, weissliche strahlige Narbe; andere greifen immer tiefer und werden immer grösser, so dass schliesslich grosse Strecken der Magenwand zerstört werden. Bei diesem Umsichgreifen spielen verschiedene Dinge eine maassgebende Rolle: abnormer Säuregehalt des Magensaftes, allgemeine Anämie, schlechte Ernährung spielen wohl die Hauptrolle. Die grösseren Geschwüre können auf zweierlei Weise den Tod herbeiführen: 1) sie bewirken eine Perforation in die Bauchhöhle und tödten durch eine acute Peritonitis. Am gefährlichsten sind in dieser Beziehung die an der vorderen Wand sitzenden Geschwüre. Es sind keineswegs immer sehr grosse, aber meist ausgeprägt trichterförmige Geschwüre, welche perforiren. 2) Sie führen zu der Eröffnung eines grösseren Gefässes (A. gastroepiploica, coronaria, selbst lienalis), worauf eine sofort oder nach Wiederholung tödtliche Blutung entsteht. Will man in einem solchen Falle das geöffnete Gefäss suchen, so ist es am besten, sofort nach der Eröffnung des Magens und dem Abspülen der Schleimhaut von aussen her die entsprechende Kranzarterie aufzusuchen und Wasser zu injiciren, welches dann an dem arrodirten Aste hervorspritzen wird.

Ein weiterer Ausgang ist der, dass zwar die Magenwände durchbrochen werden, dass aber die Perforation in die Bauchhöhle durch die Anlöthung eines Organes (des Pancreas, der Leber, Milz), verhindert wird. Das Fortschreiten des Geschwüres wird durch diesen Umstand nicht aufgehalten, es dringt vielmehr in die be-

treffenden Organe ein und kann gerade dann eine sehr beträchtliche Grösse erreichen. Nur das Pancreas setzt dem Vordringen einen starken Widerstand entgegen, indem es an der blossgelegten Fläche eine beträchtliche Induration erfährt. In solchen Fällen thut man gut, die sämmtlichen Organe, welche auch meistens durch derbe Adhäsionen mit einander verbunden sind, im Zusammenhange aus der Leiche zu entfernen, weil man dann bequemer von allen Seiten die Untersuchung vornehmen kann.

Die Magengeschwüre können einfach und mehrfach vorhanden sein; zuweilen findet man neben Narben ältere und frische Geschwüre, ein Beweis, dass sie bei demselben Individuum wiederholt und zu weit auseinanderliegenden Zeiten sich bilden können.

In ursächlicher Beziehung ist den Geschwürsbildungen die Gastromalacie verwandt, bei welcher gleichfalls allgemeine Circulationsstörungen einerseits, abnormer Säuregehalt des Magensaftes andererseits eine Rolle spielen dürften. Eine Zeitlang war die Gastromalacie aus der Liste der intravitalen Veränderungen ganz gestrichen, nachdem aber von mehreren guten Beobachtern neuerdings im Leben entstandene Fälle klinisch wie anatomisch beobachtet wurden, kann an dem allerdings äusserst seltenen und auch da gewiss öfter nur agonalen Vorkommen der Magenerweichung nicht mehr gezweifelt werden. Die Veränderungen stimmen mit denjenigen der postmortalen überein.

Von degenerativen Processen ist schon der Verfettung der Magendrüsen bei Besprechung der parenchymatösen Gastritis gedacht worden; auch die Muskelfasern können fettig sowie colloid degeneriren (bei Dilatation). Eine amyloide Degeneration pflegt bei hochgradiger amyloider Veränderung des Darmes selten zu fehlen. Es sind im wesentlichen die Gefässwandungen, welche der genannten Veränderung unterliegen, obgleich auch die Tunicae propriae in schwereren Fällen nicht davon verschont bleiben. Bei der Untersuchung dieser Veränderung durch Jodzusatz ist man gerade hier sehr leicht der Gefahr ausgesetzt, sich durch Verunreinigungen der Oberfläche (besonders durch Amylon der Nahrungsmittel) täuschen zu lassen, es ist deshalb unbedingt nothwendig auf's sorgfältigste allen Schleim u. s. w. von der zu prüfenden Stelle durch Abstreichen und Abspülen zu entfernen. Auch muss man sich eine möglichst blutarme Stelle aussuchen, da

das Blut mit Jod eine ähnliche makroskopische Färbung wie das Amyloid gibt.

6. Der quantitativen und qualitativen **Abnormitäten des Inhalts**, mit Einschluss der **Parasiten**, ist schon gedacht worden, desgleichen wurden die Ablagerungen von Hämatinpigment erwähnt. Von sonstigen **Fremdkörpern** sind Bilirubinkrystalle zu erwähnen, welche beim Icterus neonatorum nicht nur an der Oberfläche vorkommen, sondern auch im Gewebe, ferner die sehr seltenen Beobachtungen von metastatischer Kalkablagerung (bei Knochenresorption). In Bezug auf Parasiten der Magenwand ist zu erwähnen, dass verschiedene Schizomycetenformen hier vorkommen können. Einmal fand ich bei Endocarditis ulcerosa die ganze Magenschleimhaut mit weissen aus Micrococcenhaufen bestehenden punktförmigen Herdchen wie besät, daneben kleine Geschwüre.

c. Untersuchung des Magens bei Vergiftungen.

Eine besondere Besprechung bedürfen sowohl ihrer Eigenthümlichkeit als ihrer gerichtsärztlichen Wichtigkeit wegen die Vergiftungsfälle, besonders da sie auch eine veränderte Sectionstechnik erheischen.

1. Untersuchungsmethode.

Für den nicht gerichtlichen Arzt empfiehlt es sich bei Vergiftung mittelst ätzender Gifte, um an einem Präparate die Wirkung des Giftes an den verschiedenen Stellen des Verdauungskanales auf einmal zu überschauen, die Halsorgane und den Oesophagus erst mit dem Magen und Duodenum zusammen herauszuschneiden und den Eröffnungsschnitt des Oesophagus direct längs der grossen Curvatur in den Magen fortzusetzen. Für gerichtliche Fälle ist in dem Regulativ vorgeschrieben, dass bei Verdacht einer Vergiftung die innere Besichtigung mit der Bauchhöhle zu beginnen habe und dass dabei vor jedem weiteren Eingriffe das äussere Aussehen der oberen Baucheingeweide, ihre Lage und Ausdehnung, die Füllung ihrer Gefässe und der etwaige Geruch zu ermitteln sei. „In Bezug auf die Gefässe ist hier, wie an anderen wichtigen Organen, stets festzustellen, ob es sich um Arterien oder Venen handelt, ob auch die kleineren Verzweigungen oder nur Stämme und Stämmchen bis zu einer gewissen Grösse gefüllt sind und ob die Ausdehnung der

Gefässlichtung eine beträchtliche ist oder nicht." Alsdann hebt man den linken Leberlappen in die Höhe und zieht zugleich an der Leber das Zwerchfell möglichst weit nach abwärts, um dicht über dem Magenmunde unterhalb des Zwerchfells den Oesophagus doppelt zu unterbinden. Die Ablösung des Oesophagus von seiner Umgebung darf man dabei nicht mit einem schneidenden Instrumente machen, weil dadurch zu leicht Verletzungen desselben herbeigeführt werden könnten; man umgeht denselben vielmehr wie bei Gefässunterbindung am Lebenden mittelst einer Hohlsonde, eines Skalpellstieles oder einer Pincette. In gleicher Weise wird das Duodenum unterhalb der Einmündung des Gallenganges, also am besten am Ende des absteigenden Theiles, doppelt unterbunden, wobei man, ebenso wie am Oesophagus, darauf zu achten hat, dass die Ligaturen in einiger Entfernung (2—3 Ctm.) von einander liegen, weil sie sonst leicht bei dem Durchschneiden der Theile zwischen denselben verletzt werden oder herausrutschen. „Hierauf wird der Magen mit dem Zwölffingerdarm im Zusammenhange herausgeschnitten, wobei jede Verletzung derselben sorgfältig zu vermeiden ist."

Die Eröffnung geschieht in der gewöhnlichen Weise. Der Inhalt wird, nachdem er nach den früher angegebenen Gesichtspunkten untersucht worden ist, in ein reines Gefäss von Glas oder Porzellan gethan, in welches auch der Magen und Zwölffingerdarm hineinkommt, nachdem sie weiter untersucht worden sind. Ueber diese Untersuchung gibt das Regulativ folgende ausführliche Anweisung: „Es wird die Schleimhaut abgespült und ihre Dicke, Farbe, Oberfläche, Zusammenhang untersucht, wobei sowohl dem Zustande der Blutgefässe als auch dem Gefüge der Schleimhaut besondere Aufmerksamkeit zuzuwenden und jeder Hauptabschnitt für sich zu behandeln ist. Ganz besonders ist festzustellen, ob das vorhandene Blut innerhalb von Gefässen enthalten oder aus den Gefässen ausgetreten ist, ob es frisch oder durch Fäulniss oder Erweichung (Gährung) verändert und in diesem Zustande in benachbarte Gewebe eingedrungen (imbibirt) ist. Ist es ausgetreten, so ist festzustellen, wo es liegt, ob auf der Oberfläche oder im Gewebe, ob es geronnen ist oder nicht u. s. w."

„Endlich ist besondere Sorgfalt zu verwenden auf die Untersuchung des Zusammenhanges der Oberfläche, namentlich darauf,

ob Substanzverluste, Abschürfungen (Erosionen), Geschwüre vorhanden sind. Die Frage, ob gewisse Veränderungen möglicherweise durch den natürlichen Gang der Zersetzung nach dem Tode, namentlich unter Einwirkung gährenden Mageninhalts zu Stande gekommen sind, ist stets im Auge zu behalten."

Der weitere Gang der Untersuchung erleidet nun keine weiteren Aenderungen mehr mit Ausnahme derjenigen des Oesophagus, welcher vor seiner Herausnahme „nahe am Halse" unterbunden und über der Ligatur durchschnitten wird und welcher ebenfalls zu dem Magen in das Gefäss zu legen ist. Nur in dem Falle, dass wenig Mageninhalt vorhanden ist, wird auch der Inhalt des Leerdarms in dasselbe Gefäss gebracht.

„Endlich sind auch andere Substanzen und Organtheile, wie Blut, Harn, Stücke Leber, Nieren etc. aus der Leiche zu entnehmen und dem Richter abgesondert zur weiteren Veranlassung zu übergeben. Der Harn ist für sich in einem Gefässe zu bewahren, Blut nur in dem Falle, dass von einer spectralanalytischen Untersuchung ein besonderer Aufschluss erwartet werden kann. Alle übrigen Theile sind zusammen in ein Gefäss zu bringen."

2. Die durch Gifte erzeugten Veränderungen.

Die Substanzen, welche für gewöhnlich Ursachen von Vergiftungen werden, lassen sich in zwei Rubriken unterbringen, je nachdem sie mit Aetzung der Oberflächen verbunden sind oder nicht. Beide sind danach auch in ihren Wirkungen verschieden, indem die ersteren durch die direkte Läsion der Schleimhäute, die zweiten durch die Verunreinigungen des Blutes und die davon abhängigen Organveränderungen, also erst secundär schädlich sind. Zu der ersten Gruppe gehören die Alkalien, ferner eine grosse Zahl von Mineralsäuren, als Schwefelsäure, Salzsäure, Salpetersäure, ferner einige Pflanzensäuren, wie die Oxalsäure (Zuckersäure) etc., als Repräsentanten der zweiten Gruppe sind Phosphor und Arsenik zu nennen, als solche, welche sehr ausgesprochene anatomische Veränderungen in den Organen bewirken, während die ebenfalls hierher gehörenden Alkaloide, die Blausäure etc. meist keinerlei auffälligere Veränderungen bedingen (Tod durch Einwirkung auf die Nerven).

a) Die Veränderungen, welche durch Substanzen der ersten

Gruppe bedingt werden, sind etwas verschieden je nach der Natur der Stoffe, aber doch sind die Verschiedenheiten, besonders wenn grosse Quantitäten zur Wirkung gelangten, nicht so bedeutend, wie man früher wohl glaubte, insbesondere haben nach Lesser's Untersuchungen die Wirkungen der Alkalilaugen und Mineralsäuren die grösste Aehnlichkeit. Durch concentrirte Alkalien wie Säuren werden mehr oder weniger ausgedehnte Verschorfungen erzeugt, welche nur durch die Farbe, sowie die Consistenz etwas differiren: die Alkalischorfe sind bräunlich und weniger brüchig als die Säureschorfe, welche durch die Färbung (gelb bei Salpetersäure, grauweiss bei Schwefel- und Salzsäure, weiss bei Oxalsäure, Carbolsäure etc.) sich unterscheiden. Um die trüben Schorfe, welche bei Alkalien nach länger dauernder Einwirkung schneller transparent und weniger weich werden, als bei Säuren, entsteht eine heftige hämorrhagische Entzündung, welche Schwellung und Härte bei dunkelrother Färbung bedingt. Durch Wirkung verdünnterer Säuren wird immer weniger Necrose, mehr Entzündung erzeugt. Sowohl in den necrotischen, wie in den entzündeten Theilen tritt eine starke Erweichung durch die Säuren ein, welche im Verein mit der Brüchigkeit der primären Schorfe sehr schnell zu oft sehr ausgedehnten Substanzverlusten führt. Durch Vordringen der Erweichung in die äusseren Magenschichten kann eine Perforation der in toto erweichten Wand eingeleitet werden. Indem nun verschorfte, geschwürige, entzündete, erweichte Partien in demselben Magen nebeneinander vorhanden sein können, entsteht ein ungemein wechselvolles Bild. Die Muskelhaut des Oesophagus und Magens ist stets sehr stark contrahirt und dadurch das Lumen auffällig eng und die Schleimhaut in grosse Falten gelegt. Die Veränderungen sind, wie leicht verständlich, an denjenigen Stellen am intensivsten und ausgeprägtesten, wo die Stoffe am längsten mit der Oberfläche in Contact blieben, und daher findet man im Munde und im Oesophagus stets nur schwächere Wirkung, ebenso an der kleinen Curvatur des Magens und zwischen den in Folge der starken Contraction der Muscularis sehr hohen Falten desselben, dagegen die intensivste am Fundus und auf der Höhe der Falten. Es ist nicht ungewöhnlich, dass gerade am Fundus die Einwirkung so intensiv war, dass die gesammte Wandung erweicht und perforirt gefunden wird. Doch kommt es auch umgekehrt, besonders bei

Aufnahmen geringer Mengen Flüssigkeit vor, dass diese längs der kleinen Curvatur bis zum Pylorus läuft, wo sie zurückgehalten wird und dadurch am intensivsten zur Wirkung gelangt. Entsprechend der geringeren Intensität der Vergiftung bleiben solche Individuen auch länger am Leben und man bekommt dann bei der Section nur Geschwüre oder sogar feste Narben zu Gesicht, welche stärkere oder geringere Stenosen bewirken. — Bei den intensiven Vergiftungen findet sich sehr häufig eine Veränderung des Blutes in den Magenvenen, indem dasselbe in eine schwarze (kohlige), oft ganz feste und die Gefässe prall erfüllende Masse verwandelt ist. Die Wirkung der Stoffe bleibt nicht auf die Speisewege beschränkt, sondern setzt sich von hier aus immer weiter nach den angrenzenden Organen fort, in welchen besonders das in den Gefässen vorhandene Blut in der eben erwähnten Weise verwandelt wird. Milz, Leber, Herz und linke Lunge werden am häufigsten in dieser Weise verändert gefunden.

b) Ganz anders gestalten sich die Befunde nach Vergiftungen mittelst Phosphor oder Arsenik. Hier ist keine Spur von grober Aetzung zu bemerken, selbst entzündliche Hyperämien und Hämorrhagien sind wenigstens bei den Phosphorvergiftungen nur dann zu finden, wenn der Tod bald eingetreten ist. Freilich soll nicht behauptet werden, dass keinerlei Geschwürsbildung dabei vorkommen könne, aber sie ist weniger durch die Gifte als solche bedingt, als vielmehr durch Nebenumstände (z. B. mitverschluckte Zündholzstückchen, Erbrechen etc.) hervorgerufen. Die durch die Gifte selbst bedingten Veränderungen sind die parenchymatösen Entzündungen der Leber, Nieren, des Herzens und des Magens, welche alle an den entsprechenden Stellen ihre Besprechung gefunden haben oder noch finden werden. Die Vergiftungen durch Arsenik, bei welchen, wie vorher schon angedeutet wurde, eine hämorrhagische Gastritis in der Regel, zuweilen auch wohl eine leichte, oberflächliche Aetzung vorhanden ist, lassen sich häufig an den als weissliche Auflagerung auf die Schleimhaut erscheinenden und unter dem Mikroskop als schöne octaedrische Krystalle erkennbaren Resten des Giftes diagnosticiren.

7. Untersuchung des Ligamentum hepato-duodenale.

Es erübrigt jetzt noch, bevor die Leber aus der Leiche entfernt wird, das Ligamentum hepato-duodenale mit dem Ductus choledochus und der Pfortader in situ zu untersuchen.

a. Untersuchung des Ductus choledochus.

Der Ductus choledochus mündet mit dem Ductus pancreaticus vereinigt an der hinteren Wand des Duodenum auf einem kleinen Vorsprunge (Längsfalte), der Papilla choledochi. Um die Mündungsstelle schnell zu finden, sucht man sich den leicht zu fühlenden Kopf des Pancreas auf und wird dann, indem man den Darm in der Querrichtung anspannt, etwas nach unten von der Mitte des Pancreaskopfes die Papille leicht erkennen. Die nächste Aufgabe ist nun, die Durchgängigkeit des Ductus zu prüfen, und zwar sowohl im Ganzen, als besonders in seinem duodenalen Theile, durch dessen Verstopfung durch die geschwollene Schleimhaut und catarrhalisches Secret der sog. catarrhalische Icterus entsteht. Man darf zu diesem letzteren Zwecke nicht auf die Gallenblase drücken, weil die dadurch erzeugte Gewalt zu stark ist und über die Verhältnisse intra vitam keine Aufschlüsse geben kann, sondern man muss auf den Ductus selbst in seinem Verlaufe in der Richtung nach dem Darme zu einen Druck ausüben, um zu sehen, ob sich Galle hindurchtreiben lässt. Während des Drückens muss man die Papille genau im Auge behalten, da der den Ductus verschliessende, grösstentheils aus abgestossenen Epithelien bestehende Pfropf oft nur sehr klein ist und deshalb leicht übersehen werden kann. Erst wenn diese Prüfung beendet ist, drückt man auch auf die Gallenblase, um die Durchgängigkeit des Ductus in seinem ganzen Verlaufe zu untersuchen und führt dann eine Leitsonde in den Gallengang ein (wobei man sich hüten muss, die Sonde in den Ductus pancreaticus einzuführen) und schneidet denselben mit einer Scheere auf.

Beachtung verdient die Weite des Ganges, die Färbung der Oberfläche und die sonstige Beschaffenheit derselben. Die normale Weite entspricht etwa einem dünnen Gänsefederkiel, unter pathologischen Verhältnissen kann dieselbe aber die Dicke eines kräftigen

Fingers erreichen. Die gewöhnliche Ursache dieser Erweiterung ist die Anwesenheit von Gallensteinen, und man kann deshalb mit einiger Sicherheit aus ihrem Vorhandensein schliessen, dass Gallensteine hier längere Zeit vorhanden waren, auch wenn sie bei der Section nicht mehr gefunden werden. Die Färbung der Oberfläche ist sehr wichtig für die Beantwortung der Frage, ob im Leben noch Galle durch den Gang hindurchgeflossen ist, respective wie weit die Galle in dem Gange vordringen konnte. Wenn ein Hinderniss an irgend einer Stelle vorhanden war, so werden nur die rückwärts gelegenen Theile gallige Färbung zeigen, die unteren nicht; besonders wichtig ist in dieser Beziehung der Mangel der galligen Färbung an dem schräg durch die Darmwand hindurchgehenden Endstücke des Ganges, der portio duodenalis, bei dem einfachen katarrhalischen Icterus.

Unter den sonstigen Veränderungen der Oberfläche sind besonders die Geschwürsbildungen zu nennen, wie sie ebenfalls am häufigsten durch Gallensteine hervorgerufen werden. Die Geschwüre sitzen gewöhnlich an der Stelle, wo die Steine sich einkeilen, d. h. an der Eintrittsstelle des Ductus in den Darm, also vor der portio duodenalis. Hier kann durch die Geschwürsbildung eine Perforation der Gallengangs- und Darmwandung herbeigeführt werden, so dass nun zwei Oeffnungen in den Dünndarm führen, eine grössere, durch Ulceration erzeugte, senkrecht durch die Darmwandung hindurchgehende und eine kleinere, schräg die Darmwand durchsetzende — die physiologische portio duodenalis. Jene erste Oeffnung kann, nachdem der oder die Gallensteine entleert worden sind, wieder zuheilen, man vermag dann aber noch aus der Erweiterung des Ductus, sowie aus den vorhandenen narbigen Veränderungen der Wandung an der oben erwähnten Stelle auf die früheren Vorgänge zurückzuschliessen. Durch geschwürige Processe oder vielmehr durch die aus denselben hervorgehenden Narben können vollständige Verschliessungen des Ductus choledochus entstehen, welche ebenfalls wieder ihren gewöhnlichen Sitz an der Pars duodenalis haben. Eiterige und diphtherische Entzündungen sind sehr selten (zuweilen bei diphtherischer Dysenterie, Typhus etc.) ebenso Geschwulstbildungen, von denen kleine papillöse Schleimhautwucherungen nahe der Mündung sowie Adenocarcinome an verschiedenen Stellen des Verlaufs beobachtet sind.

b. Untersuchung der Pfortader.

Ausser dem Gallengange liegt in dem Lig. hepatoduodenale als ein sehr wichtiger Bestandtheil die Pfortader, welche man leicht hinter dem Choledochus auffinden wird. Man hat zuerst die Oberfläche und die Umgebung des Gefässes zu untersuchen, wo sich zuweilen sehr wichtige entzündliche Veränderungen (Periphlebitis portalis) vorfinden. Diese sind entweder acute, eiterige (Periphlebitis apostematosa) oder chronische, mit Bildung von fibrösem Gewebe und Schrumpfung einhergehende Processe (Periphlebitis chron. fibrosa). Besonders die ersteren sind meist von der Nachbarschaft fortgeleitet, welche deshalb nöthigenfalls sofort weiter untersucht werden muss. Dann schneidet man den Stamm des Gefässes der Länge nach auf, um die Beschaffenheit des Inhaltes und der Wand zu untersuchen. Die Wandung kann durch chronische Periphlebitis partiell geschrumpft sein, so dass eine Beeinträchtigung des Lumens dadurch erzeugt ist, welche ihrerseits wieder eine Erweiterung und Verdünnung der peripherischen Abschnitte bewirkt haben kann. Am wichtigsten ist die Beschaffenheit des Inhaltes, der aus flüssigem oder geronnenem und in verschiedener Weise verändertem Blute, auch aus Eiter oder Geschwulstmasse bestehen kann.

Einfache Thrombose findet man zuweilen nach Lebercirrhose (s. da), bei Compression durch Geschwülste u. s. w. Zerfallende Thrombusmassen oder solche, die mit Eiter gemengt sind, entstehen zugleich mit Entzündung der Wandung (Thrombophlebitis, Pylephlebitis) meistens durch Fortleitung aus dem Wurzelgebiete der Pfortader, so besonders bei Neugeborenen von einer Thrombophlebitis der Nabelvene, bei Erwachsenen relativ häufig vom Darme her, besonders von einer Perityphlitis aus; doch kann auch eine eiterige Periphlebitis zu secundärer Thrombose und Perforation des Eiters in das Lumen führen, wo er sich mit den erweichten Thrombusmassen mischt. Krebsmasse, die von aussen her die Wandung durchbrochen hatte und in dem Lumen, wo sie weitergewachsen war, sich mit Thrombenbildung verband, ist zuweilen bei Magen-, Leberkrebs, Pancreaskrebs beobachtet worden.

8. Untersuchung der Gallenblase und Leber.

Nachdem die Untersuchung des gemeinsamen Gallengangs und er Pfortader so weit hinauf, als es in situ möglich ist, vorgeommen worden ist, wird, soweit es nicht schon vorher geschehen t, das Verhalten der Leber und Gallenblase zu ihren Nachartheilen untersucht und sofern durch dieses (Adhäsionen bei agengeschwüren, Pericystitis fellea mit Perforation, Fistelbildung . s. w.) nicht eine andere, aus dem einzelnen Falle sich leicht rgebende weitere Untersuchungsmethode bedingt wird, die Leber i genauerer Durchmusterung aus der Leiche entfernt. Ihre Herausahme wird am besten in der Weise bewirkt, dass man den rechten appen von der Seite her in die Höhe hebt und alle Befestigungen is zur Mitte der Wirbelsäule lostrennt, dass man dann denselben appen über den rechten Rippenrand herüberlegt und, indem man unmehr den linken Lappen in die Höhe zieht, den Rest der vorandenen Befestigungen durchschneidet. Man hat dabei nicht öthig ängstlich zu schneiden, weil ja hier keine ununtersuchten ichtigen Organe mehr vorhanden sind. Sollten ausgedehntere bnorme Verwachsungen zwischen Leber und Diaphragma bestehen, o muss dieses mit herausgeschnitten werden, was auch in allen en Fällen gut ist, wo Tuberkel oder Carcinomknoten auf seinem eritoneum sitzen, weil diese in der Regel in wichtigen Beziehungen u der Leberoberfläche stehen.

a. Untersuchung der Gallenblase.

Es wird nun zunächst die Gallenblase zuerst von aussen, ann von innen untersucht.

1. Aeussere Untersuchung.

a. Allgemeine Verhältnisse.

Ihre Grösse (Ausdehnung) ist wesentlich von der Menge des orhandenen Inhalts bedingt und hat daher einen ziemlich weiten ormalen Spielraum (Länge 8—14 ja 17 Ctm., Durchmesser am runde über 3 Ctm.); sie kann aber auch pathologisch sowohl verehrt wie vermindert sein. Die Vergrösserung rührt von Vermehung des Inhaltes her, ist deshalb stets eine Folge von Verenge-

rung oder Verschluss des Ausführungsganges. Die Verkleinerungen, welche oft eine excessive Höhe erreichen, haben viel mannigfaltigere Ursachen: chronische fibröse Entzündung mit Retraction, carcinomatöse Degeneration (Scirrhus) u. s. w.

Die Farbe der äusseren Oberfläche ist für gewöhnlich ein helleres oder dunkleres Gelb, Rothgelb oder Grünlichgelb; Grau selbst Weiss ist die Folge von Verdickung der Kapsel oder von Veränderung des Inhalts (Hydrops), im letzteren Falle ist die Blase zugleich vergrössert, im ersteren meist verkleinert. Blutgefässe sieht man gewöhnlich nur in sehr spärlicher Zahl, hauptsächlich da, wo die Blase an die Leber angrenzt; in grosser Zahl sieht man sie bei entzündlichen Zuständen besonders des serösen Ueberzuges (Pericystitis), wodurch dann die Farbe eine mehr oder weniger rothe wird.

Die Consistenz ist abhängig von dem Füllungsgrade und von der Beschaffenheit der Wandungen. Der höchste Grad der Spannung findet sich bei Verschluss des Ausführungsganges; derbe Consistenz bei nicht praller Füllung rührt von fibröser Verdickung der Wandung her.

b. Veränderungen der Serosa der Gallenblase.

Die Veränderungen des serösen Ueberzuges sind meistens entzündlicher Natur. Am häufigsten sind die chronischen, theils einfach fibrös-indurativen, theils adhäsiven Entzündungen (Pericystitis chron. fibrosa und adhaesiva). Verwachsungen zwischen Colon und Fundus der Gallenblase sind ungemein häufig; es kommen aber auch solche mit der vorderen Bauchwand und anderen Theilen vor. Acut entzündliche Processe an der Serosa und der nächsten Umgebung (abgesehen von den allgemeinen peritonitischen Processen) gehen bald von der Gallenblase, bald von der Umgebung, besonders dem Quercolon aus, bald entstehen sie ohne nachweisbare anatomische Ursache. Da sie häufig mit Perforationen, sei es des Darmes oder der Gallenblase verbunden sind, so haben sie meist einen jauchigen Charakter (Pericystitis ichorosa oder gangraenosa). Im Colon sind es gewöhnlich dysenterische Processe oder Carcinome, welche durch Perforation die Pericystitis bewirken, in der Gallenblase sind es entweder Gallensteine, welche zu Ulceration und Perforation führten oder andere

Ulcera (Typhus etc.). Es sind jedoch nicht alle Perforationen der Gallenblase von innen nach aussen zu Stande gekommen, sondern es kann auch umgekehrt durch Pericystitis eine Perforation von aussen nach innen bewirkt sein. Es wird hier, wie an anderen Orten, die grössere Ausdehnung der Ulceration auf der Schleimhaut der Blase oder an der Serosa die Perforation von innen oder von aussen erkennen lassen. Wenn eine Perforation von innen entstanden ist, bevor Adhäsionen mit der Umgebung sich gebildet hatten, so ist eine allgemeine Peritonitis die Folge; war durch eine ausgedehnte adhäsive Pericystitis die Blase mit dem Colon oder der Bauchwand schon vor der Perforation verwachsen, so entsteht natürlich keine weitere Pericystitis, sondern die Galle entleert sich direkt in den Darm oder durch einen Gang in der Bauchwand nach aussen, da eine Perforation der Haut in diesen Fällen meistens eintritt.

Um in gegebenem Falle die eben erörterten Verhältnisse genau untersuchen zu können, darf natürlich die Leber vorerst noch nicht herausgeschnitten werden, oder man muss sie zusammen mit den afficirten Theilen herausnehmen.

2. Innere Untersuchung.

a. Untersuchung des Inhalts.

Nachdem die äussere Betrachtung vollendet ist, eröffnet man die Gallenblase durch einen Längsschnitt, um zunächst ihren Inhalt zu untersuchen, der nach Menge, Farbe und Aggregatzustand vielfachen im Bereiche des Normalen liegenden Schwankungen unterliegt. Die Farbe ist ein helleres oder dunkleres Gelb, Gelbroth, Grüngelb, manchmal fast Schwarz. Die Galle ist immer fadenziehend, bald dick-, bald dünnflüssig. Grössere Mengen ganz schwach gallig oder gar nicht gefärbter Flüssigkeit findet man bei dem Hydrops cystidis felleae (bei Verschluss des Ausführungsganges).

Als häufigste pathologische Befunde sind die Concretionen (Cholelithiasis) zu nennen, welche entweder als kleine Krümelchen erscheinen, die dem Inhalte eine breiartige Beschaffenheit geben oder als compakte kleinere oder grössere Steine, welche im extremsten Falle die Grösse der Gallenblase selbst erreichen können, so dass ein Stein vollständig das Lumen ausfüllt, welcher dann auch

die Form des Lumens wiedergiebt. Die Zahl der Steine ist oft eine sehr beträchtliche und steht natürlich im allgemeinen in umgekehrtem Verhältnisse zu der Grösse. Wenn mehrere Steine vorhanden sind, so haben sie eckige Gestalt mit scharfen Kanten und geraden Flächen, mittelst deren sie aneinander liegen (facettirte Steine). Diese Flächen sind weder Schliff-, noch Krystallisationsflächen, sondern die eckige Gestalt der Steine ist dadurch bedingt, dass der Ansatz neuer Concremente nur da geschehen konnte, wo benachbarte Steine nicht aneinanderlagen. Je nach ihrer chemischen Constitution haben die Steine ein verschiedenes Aussehen. Zwei Bestandtheile bilden bald für sich allein, bald in verschiedener Combination die Mehrzahl der Steine, nämlich der Pigmentkalk und das Cholestearin. Ersterer wechselt sehr in seiner Färbung vom Gelbbraunen bis fast Schwarzen und ist stets sehr weich, so dass die reinen Pigmentkalksteine schon in der Blase zerbrechen können. Die Cholestearinsteine sind dagegen härter und haben ein krystallinisches Gefüge, welches eine radiäre Anordnung zeigt, sind farblos und durchscheinend. Betrachtet man kleine Stückchen davon bei stärkerer Vergrösserung, so sieht man die charakteristischen, excentrisch über einander gelagerten Krystalltafeln, die nach der Behandlung mit Jod auf Zusatz conc. Schwefelsäure eine meergrüne Farbe annehmen. Der Combinationen beider Substanzen gibt es natürlich eine grosse Zahl; bald liegt um einen Kern von Pigmentkalk eine Schicht von Cholestearin, bald ist umgekehrt das Cholestearin von Kalk bedeckt, bald wechseln dieselben schichtenweise, rein oder mit einander gemischt, ab und gerade diese Zusammensetzung zeigen die meisten (sog. geschichteten) Gallensteine. Im Centrum der Steine lässt sich öfter eine organische Grundlage nachweisen.

Die Gallensteine finden sich nicht immer frei in der Blasenhöhle, manchmal liegt der eine oder der andere in kleinen Ausbuchtungen (Divertikeln) der Wandung und es kann dann wohl einmal vorkommen, dass durch nachträgliche entzündliche Verwachsung die Communicationsöffnung des Divertikels mit der Blase geschlossen wird, so dass dann der Stein ganz ausserhalb derselben zu liegen scheint. Am häufigsten findet man in dieser Weise den Blasenfundus von dem übrigen Theil abgetrennt.

Meistens sind es wohl Gallensteine, welche durch Einkeilung

in den Ductus cysticus (der bei mangelhafter Durchgängigkeit immer aufgeschnitten werden muss) einen Verschluss desselben zu Stande bringen, welcher indessen auch auf andere Weise, z. B. durch Druck von Geschwülsten, durch entzündliche fibröse Pseudomembranen, ja, wie es besonders bei Kindern manchmal beobachtet wird, durch einfache Knickung (Verlagerung) bewirkt werden kann. Die Folge davon ist, dass die Galle nicht entleert werden kann, dass die Gallenbestandtheile allmählich immer mehr verschwinden und dass schliesslich nur noch eine ganz wasserklare, leicht fadenziehende Flüssigkeit die Höhle erfüllt (Hydrops vesicae felleae). Dass diese Flüssigkeit nicht etwa bloss aus der in der Galle vorhandenen Flüssigkeit besteht, sondern von der Blasenschleimhaut selbst erzeugt wird, geht daraus hervor, dass mit der Dauer des Verschlusses die Ausdehnung der Blase immer mehr zunimmt, so dass sie selbst das Doppelte und Dreifache ihres normalen Verhältnisses betragen kann.

b. Untersuchung der Wandung.

Die Untersuchung der Wandung, welche normal im Zustande der Ausdehnung 1—2 Mm. dick ist, beginnt mit der Betrachtung der Oberfläche, welche durch eine eigenthümliche bienenwabenähnliche Faltenbildung ausgezeichnet ist. Die Falten verschwinden in Folge der Ausdehnung der Blase bei Hydrops, ferner bei chronischer fibröser Entzündung, wie sie sich häufig bei lange bestehender Cholelithiasis einfindet, bei Carcinombildung etc.

Von entzündlichen Veränderungen ist die eben erwähnte chronisch-fibröse wohl die häufigste. Man erkennt sie an der weisslichen Farbe und derben Consistenz der Mucosa. Am wichtigsten sind die ulcerösen Entzündungen, welche theils durch Gallensteine hervorgerufen werden, theils bei gewissen Krankheiten z. B. schweren Typhusfällen auftreten (Diphtherie) und gern zu Perforationen führen, von denen vorher das Nöthige gesagt wurde. Nach ulceröser Zerstörung der Schleimhaut kann die Submucosa sich entzünden (Cholecystitis phlegmonosa), welche man daher in solchen Fällen noch durch einige längs gerichtete Einschnitte blosslegt. Ihre Entzündung hat meist einen necrotischen Charakter; das Gewebe ist von schmutzig gelbbrauner Farbe, mit einer trüben graubraunen Flüssigkeit erfüllt, wodurch diese Schicht und mit ihr

die ganze Wandung verdickt ist. Das Bindegewebe ist oft ganz morsch, leicht zerreisslich.

Die Geschwülste der Gallenblase beschränken sich fast ganz auf die Gruppe der Carcinome, nur das Fibroma papillare (der sog. Zottenkrebs) wird in sehr seltenen Fällen gefunden. Derselbe ist immer mit einer Erweiterung des Lumens verbunden, in welches die zottigen Massen hineinragen, deren Spitzen ähnlich wie in der Harnblase mit Harnconcrementen, so hier zuweilen mit Gallenniederschlägen incrustirt erscheinen.

Viel häufiger ist der Scirrhus der Gallenblase, welcher in den meisten Fällen, wenigstens in demjenigen Stadium, in welchem sie zur Section kommen, mit einer Verengerung des Lumens verbunden ist, welches ausserdem meistens noch durch Gallensteine ganz eingenommen wird. Der Scirrhus der Gallenblase greift fast stets auf die Leber und das Bauchfell über und es sind die secundären Eruptionen oft so vorherrschend, dass die Gallenblase, welche wie der Magen sehr häufig beträchtlich einschrumpft, leicht übersehen werden kann. Man muss deshalb besonders in den Fällen von allgemeiner scirrhöser Synechie der Baucheingeweide gerade sie genau prüfen. — Ausserdem findet man aber auch weichere Krebsformen, welche dann oft deutliche höckerige Wucherungen an der inneren Oberfläche bilden, sonst aber wie der Scirrhus, der wohl aus ihnen hervorgeht, sich verhalten, insbesondere theils direkt auf die Leber übergreifen, theils metastatische Knoten erzeugen.

b. Untersuchung der Porta hepatis besonders der portalen Lymphdrüsen.

An die Untersuchung der Gallenblase und ihres Ausführungsgangs schliesst sich naturgemäss noch diejenige der Porta hepatis an. Es ist hier die Untersuchung der Gallengänge und der ersten Theiläste der Pfortader zu vervollständigen, dann aber sind die portalen Lymphdrüsen nachzusehen, welche nicht bloss selbst erkranken (carcinomatöse und käsige Degeneration etc.), sondern auch durch Druck auf die Nachbartheile secundäre Störungen hervorbringen können. So wird z. B. bei Kindern mit allgemeiner Verkäsung der abdominalen Lymphdrüsen zuweilen lediglich durch den Druck der portalen Drüsen auf die Gallengänge bedeutender Stauungs-Icterus erzeugt. Sehr häufig sind diese Drüsen pigmen-

tirt; das Pigment ist sowohl Blutpigment, als auch besonders bei alten Leuten Kohle, welche aus den Respirationsorganen in den Kreislauf gerathen war (Weigert). Durch die Einwirkung der Fäulnissgase kann auch das Blutpigment an der Leiche schwarz aussehen.

Schliesslich eröffnet man auch noch den Lebertheil der Vena cava, um ihre Wand selbst sowie die einmündenden grösseren Lebervenen zu untersuchen.

c. Untersuchung der Leber.

Nachdem alle genannten Theile untersucht sind, wird nun die Leber selbst zunächst von aussen nach dem bekannten Schema geprüft.

1. Aeussere Untersuchung.

a. Allgemeine Verhältnisse.

Die Lage der Leber ist nur sehr selten insofern eine abnorme, dass sie ihre normale Stelle vollständig verlassen hat; nur bei grossen Zwerchfell- und Nabelbrüchen oder Eventrationen kommt das vor; bei schlaffen Bauchdecken und langen Leberligamenten kann das Organ weit nach unten rücken (Wanderleber, besser bewegliche Leber), was natürlich auch geschieht, wenn das Zwerchfell nach unten gedrängt ist. Es ist selbstverständlich, dass der freie Rand der Leber, je nach der Grösse derselben, eine verschiedene Lage haben muss. Ueber ihre Bestimmung s. Inspection der Bauchhöhle. Bei Transposition der Baucheingeweide zeigt auch die Leber die entsprechende Verlagerung in das linke Hypochondrium. — Die normalen Maasse sind bei einem Gewicht von 1000 bis 2000 Grm. und bei einem mittleren Volumen von 1574 Cctm. bei Erwachsenen folgende: Die Gesammtbreite (transversaler Durchmesser) beträgt 25—30 Ctm., diejenige des rechten Lappens 18—20 Ctm., des linken 8—10 Ctm.; die Höhe (sagittaler Durchmesser) des rechten Lappens 20—22 Ctm., des linken 15 bis 16 Ctm.; die grösste Dicke (vertikaler Durchmesser) 6—9 Ctm.

Diese normale Grösse wird in den verschiedensten Affectionen und oft beträchtlich überschritten. Wollte man eine Stufenleiter aufstellen, so würde etwa zuerst die parenchymatöse Entzündung, dann die fettige Infiltration und die Amyloidentartung, dann die

krebsige, leukämische und adenomatöse Leber zu rubriciren sein (Rindfleisch). Die Verkleinerung, im ganzen seltener als die Vergrösserung, ist bei der einfachen Altersatrophie, bei der braunen Atrophie geringer, höhere Grade erreicht sie bei der sogenannten Cirrhose (interstitielle Entzündung), bei der syphilitischen Atrophie und endlich den höchsten Grad bei der sogenannten acuten Leberatrophie, bei welcher die Grösse des Organes oft kaum die Hälfte der normalen beträgt.

Partielle Grössenveränderungen sind sehr häufig, vor allen Dingen die partiellen Atrophien, welche durch Druck (Schnüratrophie etc.) erzeugt werden. Partielle Vergrösserungen kommen als vicariirende neben partiellen Atrophien vor, am häufigsten in syphilitischen Lebern.

Die Gestalt der Leber zeigt öfter angeborene Veränderungen, von denen besonders einfache oder mehrfache Furchen zu erwähnen sind, welche an der convexesten Stelle des rechten Lappens in der Richtung der Körperachse hinziehen. Nach Liebermeister sollen dieselben von abnorm starker Exspiration (durch Faltung) erzeugt sein, während Zahn sie zunächst als Eindrücke von durch Inspirationsstörungen hypertrophischen Zwerchfellansätzen betrachtet. Ohne leugnen zu wollen, dass das vorkommen kann, muss ich hervorheben, dass ich an der Leber eines im 7. Monat frühgeborenen und alsbald nach der Geburt gestorbenen Kindes die schönsten Sagittalfurchen gesehen habe. Ausserdem scheint mir auch die häufig überall gleich dünne und unveränderte Kapsel zu beweisen, dass wenigstens ein Theil dieser Furchen angeboren ist.

Ebenfalls angeboren sind die zuweilen beobachteten Verlängerungen und Abplattungen des linken Lappens, der dadurch eine zungenförmige Gestalt erhält und bis zur Milz hinreicht, mit der er nicht selten sogar durch Pseudomembranen verbunden ist.

Von pathologischen Zuständen abhängig sind dagegen alle jene Furchen und Einschnitte, an denen die Kapsel eine Verdickung und weissliche Trübung zeigt. Die gewöhnlichste hierhergehörige Veränderung ist eine breite und verschieden tiefe Furche, welche in einiger Entfernung vom unteren Rande quer über den rechten, seltener auch über einen Theil des linken Lappens herüberläuft und durch Anpressen des Rippenrandes hervorgerufen wird, wie das besonders beim festen Schnüren geschieht, daher der Name Schnür-

furche. Diese Furche kann in seltenen Fällen so tief gehen, dass der grösste Theil des Gewebes atrophirt und dadurch die untere Hälfte des rechten Lappens von der oberen abgeschnürt ist, so dass sie sich unter Umständen umklappen kann. Kleinere unregelmässige narbige Einziehungen an der Oberfläche, welche wohl als geheilte Rupturen der Leber aufzufassen sind, findet man häufiger, als man von vornherein erwarten sollte. Unregelmässige Furchen und Einschnitte, meist aber solche, welche nach dem Lig. suspens. gerichtet sind, werden durch syphilitische Affectionen hervorgerufen und endlich können durch die interstitielle Hepatitis mancherlei Gestaltsveränderungen, besonders an den Rändern bewirkt werden, so dass die Leber zuweilen selbst das Aussehen einer traubigen Drüse erhält. Ueberhaupt ist die Gestaltung der Ränder, besonders die des vorderen manchem Wechsel unterworfen, was um so mehr Beachtung verdient, als ja grade dieser Theil des Organes schon während des Lebens der Betastung zugänglich ist. Die Ränder sind verdickt und abgerundet bei allen Processen, welche mit Grössenvermehrung der Zellen verbunden sind, also vorzugsweise bei der Fettleber und Amyloidleber, dagegen verdünnt und zugespitzt (durch Schwund der Leberzellen) bei atrophischen Processen, z. B. manchen Fällen von Cirrhose, von Schnüratrophie etc.

Sehr häufig sind auch Gestaltveränderungen bei Verbiegungen der Wirbelsäule und dadurch des ganzen Thorax, sowie endlich bei Bauchfellentzündungen, besonders perforativen mit Eintritt von Gas in die Bauchhöhle. Es ist schon aus den klinischen Erscheinungen bekannt, dass die Gasblase sich zwischen Leber und Bauchwand festsetzt (Verschwinden der Leberdämpfung) und so findet man denn auch meistens die äussere und obere Fläche des rechten Lappens bis verschieden weit an das Lig. suspensorium heran mit einem flachen Eindrucke versehen, entsprechend der Stelle, wo sich Exsudat und Luft zwischen Leber und Bauchwand angesammelt hatte. — Des zapfenförmigen Hineinragens kleiner Leberportionen in ein Loch des Diaphragma (Hernia diaphragmatica) ist schon früher gedacht worden.

Die Farbe der Oberfläche ist wie bei allen mit fibröser Kapsel versehenen Organen wesentlich von dem Zustande dieser Kapsel abhängig. Dieselbe aber als normal, d. h. ganz dünn und durch-

sichtig vorausgesetzt, so sind doch eine ganze Anzahl von Veränderungen des Parenchyms an der veränderten Farbe der Oberfläche schon von aussen zu erkennen. Die normale braune oder braunrothe Farbe ist in ein mehr oder weniger reines Hellgelb verwandelt bei den höheren Graden der Fettinfiltration, bei den geringeren bemerkt man nur einzelne gelbe Einsprengungen. Ist das helle Gelb mit einzelnen galligen Nüancen versehen, so deutet dies auf bestehenden Lebericterus; sehr intensiv gallige Flecken mit rothen Zwischenräumen finden sich bei der acuten Leberatrophie; ein dunkeles Braun zeigt die braune Atrophie an etc.

Die Fäulniss bewirkt eine schmutzig grünlich schieferige Färbung, die sich in gleicher Weise manchmal bei frischen Leichen zeigt, wenn eine jauchige Bauchfellentzündung bestand. Sie ist dann oft nur auf den rechten Lappen beschränkt, entsprechend der Stelle der hauptsächlichsten Ansammlung von Exsudat resp. Gas und dann oft mit der eben erwähnten Gestaltveränderung (durch Druck) verbunden. Beide sind oft ganz scharf gegen diejenigen Stellen abgegrenzt, welche dem seitlichen Peritoneum fest anlagen und deshalb nicht wesentlich verändert sind.

Diesen allgemeinen oder doch gleichmässig über grössere Strecken verbreiteten Farbenveränderungen stehen einige auf kleinere Stellen beschränkte gegenüber, von denen ich zuerst partielle gelbe Flecken als Ausdruck partieller Fettinfiltration hervorhebe. Nicht zu verwechseln mit diesen sind blasse Flecken, welche weniger intensiv gelb, sondern mehr graugelb aussehen und besonders in der Richtung der Rippen gelegen sind: reine anämische Flecken, wie man sie leicht durch festes Aufdrücken des Fingernagels erzeugen kann. Herdweise eitergelbe Färbung wird bedingt durch Abscesse oder die seltenen embolischen Herde, kleine linsen- bis silbergroschengrosse, blauschwarze Flecken rühren von kleinen Blutgeschwülsten (Cavernomen) her. Oberflächlich gelegene Carcinome etc. machen natürlich auch entsprechende Farbenveränderungen.

Die Consistenz der normalen Leber ist im Vergleich zu anderen Organen eine ziemlich derbe; Fingereindrücke gleichen sich schnell wieder aus. Durch die Fettinfiltration wird die Consistenz noch vermehrt, die Elasticität dagegen etwas vermindert, Fingereindrücke gleichen sich nur langsam aus; noch mehr ist dieses der

Fall bei der Amyloidleber, welche sehr fest ist, aber Fingereindrücke stehen bleiben lässt. Auch die braune atrophische Leber erhält eine festere Consistenz, wenn sie auch nicht so fest wird wie die amyloide oder gar die cirrhotische Leber, welche alle anderen an Derbheit übertrifft und oft sogar beim Durchschneiden knirscht.

Eine Erweichung findet vorzugsweise bei der parenchymatösen Entzündung statt. Das Organ verliert in den höheren Graden alle Elasticität und ist im höchsten Grade welk, ein Zustand, der bei der acuten Atrophie seinen Höhepunkt erreicht, wo das Organ eine Consistenz hat wie ein „Waschlappen". Wirkliche Fluctuation tritt nur partiell auf, wenn grössere Abscesse oder Blasenwürmer (Echinococcen) unter der Oberfläche gelegen sind.

b. Veränderungen der Kapsel der Leber.

Die Kapsel der Leber nimmt vielfach sowohl an den Erkrankungen des Leberparenchyms als an denen des gesammten Bauchfelles Theil, besonders sind chronisch entzündliche Verdickungen (Perihepatitis chron. fibrosa), meist auf kleinere Strecken beschränkt, ein häufiger Befund. Manchmal kann man in solchen Fällen recht hübsch die subcapsulären Lymphgefässe verfolgen, an deren Wandungen sich wie bei der Lunge die Verdickung oft zuerst bemerkbar macht. Eine verbreitete Perihepatitis fibrosa ist meistens secundär durch fibröse Hepatitis erzeugt, sie kann aber auch primär sein und secundär das Lebergewebe in Mitleidenschaft ziehen, in welchem dann die später zu schildernde cirrhotische Atrophie nach innen zu immer geringer wird. Die Perihepatitis kann auch auf die Vena cava und insbesondere auf grosse Lebervenen übergreifen, wodurch eine Verengerung und in sehr sehr seltenen Fällen sogar ein Verschluss derselben bewirkt werden kann. Eine adhäsive Perihepatitis kann Verwachsungen der Leber mit dem Zwerchfell, dem Magen, Darm, der Milz u. s. w. bedingen. Bei eiterigen Bauchfellentzündungen sammelt sich in der Regel über und neben dem rechten Leberlappen eine grössere Eitermenge an. Tuberkel und Carcinome sind nicht selten, doch sind erstere seltener als diejenigen im Parenchym, welche man oft durch die Kapsel hindurchscheinen sieht.

2. Innere Untersuchung der Leber.

Um das Innere der Leber zur Anschauung zu bringen, genügt für gewöhnlich ein einziger langer Schnitt, der in der Querrichtung vom linken zum rechten Lappen das ganze Parenchym durchdringt. Vermuthet man Herderkrankungen oder hat man bei der äusseren Betrachtung schon solche entdeckt, so kann die Menge der Schnitte natürlich beliebig vermehrt werden, man soll aber immer dieselbe Richtung beibehalten, weil sonst das Organ leicht zu sehr zerfetzt und dadurch die spätere Orientirung erschwert wird.

a. Allgemeine Verhältnisse.

1. Des Parenchyms im Ganzen.

Die erste Beachtung erfordert der Blutgehalt, sowohl derjenige der grösseren Gefässe, wie derjenige der kleineren, welcher auch hier zum grossen Theile die Farbe des Parenchyms bedingt.

Es ist in der Leber sehr leicht die Aeste der beiden Venensysteme, auf die es im wesentlichen allein ankommt, von einander zu unterscheiden. Die Lebervenen besitzen nur eine ganz dünne schmale Wandung, welche allerseits direct an das Leberparenchym anstösst und fest mit demselben zusammen hängt, so dass diese Gefässe auf Durchschnitten nicht collabiren können, sondern mit weitklaffendem Lumen offenstehen. Ausserdem liegen dieselben stets allein, d. h. man findet keine anderen grösseren Blut- oder Gallengefässe mit ihnen verlaufen. Umgekehrt werden die Pfortaderäste fast stets von Gallengängen und Leberarterienästen begleitet, welche sämmtlich mit ihnen zusammen von einer, mit dem Caliber der Gefässe abnehmenden Menge von Bindegewebe (der Glisson'schen Kapsel) umschlossen sind, was zur Folge hat, dass die Lumina der Pfortaderäste niemals so klaffend offen stehen, wie diejenigen der Lebervenen.

Zur Beurtheilung des Blutgehaltes dieser Gefässe genügt es nicht, bloss das auf der Schnittfläche hervortretende Blut zu beachten, sondern man muss auch noch einen Druck auf das Parenchym ausüben, um zu sehen, wie viel Blut sich dadurch noch gewinnen lässt.

Was die Beschaffenheit des Inhaltes der Lebergefässe angeht, so wird über die partielle thrombotische (sei es einfache oder

krebsige) Verschliessung derselben noch später die Rede sein; für gewöhnlich ist das Blut von sehr dunkler Farbe und fast immer flüssig, so dass ein etwa vorgefundenes grösseres Gerinnsel, stets den Verdacht einer pathologischen Entstehung erregen muss. Schaumiges Blut ist ein Zeugniss von Fäulniss, welche in der Leber ziemlich frühe auftritt. Das Blut zeigt dann zugleich die bekannte verwaschen rothe oder auch grünliche Farbe.

Der Blutgehalt des Parenchyms wechselt sehr und ist am stärksten bei allen mit Stauung im rechten Herzen verbundenen Affectionen. Er ist seltener gleichmässig vertheilt und die Blutfarbe wird häufig durch die Eigenfarbe des Gewebes modificirt. Diese ist für gewöhnlich eine rothbraune; Weiss- oder Graugelb rührt immer von Fett (meistens Fettinfiltration) her; Orangegelb oder Grüngelb, selbst rein Grün deutet auf Icterus, viel Grau wird durch Vermehrung des Bindegewebes (interstitielle fibröse Hepatitis), ein glasig durchscheinendes Grau durch Amyloid hervorgerufen, Dunkelbraun durch Ablagerung von braunem Pigment in den Zellen (braune Atrophie), schieferige oder selbst schwärzliche Färbung kommt bei Melanämie vor. Eine trübe, matte, meistens graubraune Farbe charakterisirt die frische parenchymatöse Entzündung. Die Fäulniss bewirkt, wie in den meisten Organen, so auch an der Leber eine schmutzig rothe, grünliche oder schwärzliche Färbung, welche auch partiell an der Oberfläche (unter gewöhnlichen Verhältnissen 3—5 Mm. weit) unter jauchigen peritonitischen Exsudaten oder im Parenchym um Gefässe oder Gallengänge herum vorkommt, als Beweis, dass unter Umständen die Fäulniss von hier ausgehen kann. Sehr schnell treten diese Fäulnissfärbungen im Umkreise der Gefässe bei allen septischen Krankheiten auf.

Die Consistenz des Lebergewebes ist auch auf dem Durchschnitte zu prüfen. Im allgemeinen gilt das bei der äusseren Untersuchung Gesagte. Sehr charakteristisch ist das körnige Gefühl welches häufig die cirrhotische Leber, in geringerem Grade jede stärkere Fettleber darbietet. Durch die Fäulniss wird die Consistenz stets beträchtlich vermindert, das Gewebe brüchig und leicht zerdrückbar, ein Zustand, der besonders dann vorhanden ist, wenn (in den höheren Graden der Fäulniss) sich auch in dem Parenchyme Gasblasen entwickelt haben.

2. Allgemeine Verhältnisse der einzelnen Acini.

Nach diesen allgemeinen Betrachtungen werden die einzelnen Leberläppchen (Acini oder Lobuli) noch einer besonderen Untersuchung in Bezug auf Grösse, Gestalt und Farbe unterzogen, welche deswegen ganz besonders wichtig ist, weil die meisten Lebererkrankungen in ganz besonderen Beziehungen zu den Acinis stehen.

Die Grösse der Acini, über deren Erkennung sogleich bei Besprechung der Farbe noch Einiges mitgetheilt werden soll, ist bekanntlich sehr verschieden je nach der Richtung, in welcher der Schnitt durch das längliche und vieleckige Körperchen hindurchgegangen ist. Die normale Grösse beträgt im Querdurchmesser etwa 1 Mm., im Längsdurchmesser 1—2 Mm., doch bestimmt man sie gewöhnlich nur nach dem allgemeinen Eindruck. Eine Vergrösserung der Läppchen, welche nicht nothwendig mit allen Vergrösserungen der ganzen Leber oder einzelner Abschnitte derselben verbunden ist, findet man sowohl ohne pathologische Veränderungen der sie zusammensetzenden Theile, besonders der Zellen, bei verschiedenen Hypertrophien resp. Hyperplasien der Leber (vicariirende, einfache H.) als auch bei einer grossen Zahl von Krankheiten, welche zugleich Veränderungen in den Zellen bewirken (parenchym. Hepat., Fettleber, Amyloidleber); Verkleinerung bei der einfachen Atrophie, der braunen, der bindegewebigen Atrophie u. s. w.

Die Gestalt der Acini erleidet insofern öfter Veränderungen, als die mehr oder weniger scharfe Grenze, welche sie gewöhnlich und besonders bei gewissen pathologischen Veränderungen (Fettinfiltrationen) besitzen, mehr oder weniger verschwindet, so dass man sie nicht mehr von einander unterscheiden kann. Dies ist z. B. in vielen Fällen von parenchymatöser Hepatitis der Fall.

Am wichtigsten von allen Verhältnissen der Acini ist ihre Farbe, welche normal Differenzen zwischen den einzelnen Regionen derselben bedingt, die wesentlich von der Blutvertheilung abhängen. Es sammelt sich nämlich nach dem Tode das Blut vorzugsweise in den Lebervenen und dem nächstgelegenen Abschnitte des Capillarnetzes an, so dass die centralen Partien, wo bekanntlich die Capillaren sich zu der Lebervene (Vas centrale oder intralobulare, Vena hepatica) sammeln, blutreicher und daher von dunklerer (brauner oder braunrother) Färbung sind als die Peripherie, deren

Capillaren aus den Pfortaderzweigen abstammen und leer sind. Es haben deswegen die Ränder der Acini schon normaler Weise eine von dem Centrum verschiedene hellere, mehr graue Farbe, welche an jenen Stellen, wo Pfortadern, d. h. also zugleich Bindegewebe (die dieselben begleitende Glisson'sche Kapsel) liegen, am deutlichsten hervortritt. Diese normalen Farbenunterschiede werden nun durch einzelne pathologische Veränderungen noch verstärkt, aber auch zum Theil wesentlich modificirt. Die centrale dunkle Färbung wird noch erhöht und intensiv dunkelroth bei Stauung in den Lebervenen, sie wird braun durch braune Atrophie der Zellen; die gelbe oder gelbrothe oder grünliche Farbe des Icterus tritt gleichfalls im Centrum auf, dagegen rührt die so häufig in verschieden weiter Ausdehnung vorhandene hellgrau-gelbe oder rein gelbe Färbung der peripherischen Zone von Fettinfiltration her, während eine breite graue oder grauweisse Zone an der Peripherie der Acini und zwischen denselben auf eine Wucherung des Bindegewebes (interstitielle fibröse Hepatitis) hindeutet. Als kleine graue Flecken, meistens in den äusseren Abschnitten der Acini, erscheinen oft die Tuberkel. Endlich finden sich ebenfalls vorzugsweise an den Rändern die von der Ablagerung schwärzlichen Pigmentes (Melanämie) herrührenden schieferigen Farbentöne. Mehr der intermediären Zone (wenigstens bei geringerer Veränderung) gehört die gallertig durchscheinende graue Farbe des Amyloid an, welches zugleich den bekannten matten, wachsartigen Glanz besitzt.

Die mikroskopische Untersuchung der Leber ist im allgemeinen einfach, da es zur Feststellung vieler Veränderungen genügt, ein Zupfpräparat anzufertigen, in welchem die Veränderungen der Leberzellen mit Bequemlichkeit erkannt werden können. Die weitere Untersuchung geschieht an Schnittpräparaten, welche je nach dem Zweck der Untersuchung von dem frischen oder gehärteten Organ in der bekannten Weise angefertigt werden. Indem ich wegen der Einzelheiten auf die folgende Uebersicht über die pathologischen Zustände der Leber verweise, will ich nur noch kurz einige, besonders die Unterscheidung der Acini betreffenden, normalen Verhältnisse, welche bei der Untersuchung pathologischer Veränderungen von besonderer Wichtigkeit sind, erwähnen. Es gehört dahin besonders die Unterscheidung von Lebervenen (Vasa intralobularia) und Pfortadern (Vasa interlobularia). Die bei der

makroskopischen Betrachtung hervorgehobenen Momente haben in gleicher Weise auch für die mikroskopische Geltung. Es sind also die Lebervenen durch ihre ganz dünne, fest mit dem umgebenden Parenchym zusammenhängende Wandung und das dadurch bewirkte Klaffen ihres Lumens ausgezeichnet; sie liegen ferner fast stets nur von Capillaren umgeben, niemals liegt ein anderes grösseres Gefäss, seien es Arterien, Gallengänge oder Pfortadern neben ihnen, während die an den Rändern verlaufenden (daher interlobulären) Pfortaderäste einmal stets von einer gewissen Menge von Bindegewebe umhüllt sind, dann aber auch fast stets noch andere Gefässe und zwar meistens Aeste der Leberarterie und der Gallengänge von der Glisson'schen Kapsel umschlossen neben sich haben. Es ist die Kenntniss dieser Unterschiede für die Untersuchung der menschlichen Leber um so wichtiger, als hier nur auf dem eigenthümlichen Verlaufe der Gefässe die Eintheilung in Läppchen beruht, da eine vollständige Abgrenzung derselben durch Bindegewebe, wie sie etwa beim Schweine besteht, nicht vorhanden ist, vielmehr überall da, wo nicht Glisson'sche Kapsel, also nicht ein Pfortaderast liegt, benachbarte Acini direkt in einander übergehen. Die Abgrenzung der einzelnen Acini, welche für die Beurtheilung der Leberzustände nothwendig ist, weil verschiedene Erkrankungen in verschiedenen Regionen derselben ihre Veränderungen bewirken, wird dadurch natürlich sehr erschwert, um so mehr als der makroskopisch verwerthbare Farbenunterschied zwischen centralen und peripherischen Partien mikroskopisch um so weniger zur Orientirung benutzt werden kann, je stärker die Vergrösserung ist und als auf jedem Schnitte alle möglichen Durchschnitte von Läppchen (Quer-, Längs- und Schrägschnitte) nebeneinander vorhanden sind.

Der Einfachheit halber pflegt man sich bei der Beschreibung der Veränderungen stets einen Querschnitt des Acinus zu denken und so soll es auch im Folgenden gehalten werden.

b. Die einzelnen Erkrankungen.

1. **Circulationsstörungen.** Eine Anämie kann aus allgemeinen und lokalen Ursachen (Druck verschiedener Art) entstehen; die Leber sieht bräunlichgrau oder, wenn Fett vorhanden ist, in verschiedenen Nüancen gelb aus. Eine mit dunkelrother, braunrother Färbung einhergehende congestive Hyperämie findet sich theils

allgemein bei Infectionskrankheiten, theils local in der Umgebung von Abscessen etc. Am wichtigsten ist die Stauungshyperämie, welche wegen der Nähe der Leber am Herzen und wegen des an sich schon so geringen Blutdrucks in der Leber ganz besonders leicht bei allen vom rechten Herzen ausgehenden Venenstauungen sich entwickelt. Man erkennt dieselbe an einer dunkelrothen Färbung der Centra der Acini, indem die Stauung sich zunächst in den Venae centrales und den nächsten Capillarmaschen geltend macht. Da in der Regel gleichzeitig die Peripherie der Läppchen durch Fettinfiltration eine hellgelbe Färbung besitzt, so heben sich die beiden Theile sehr scharf von einander ab und das Bild, welches der Leberdurchschnitt darbietet, hat Aehnlichkeit mit dem Durchschnitt einer Muskatnuss (Muskatnussleber). In der Regel liegen die dunkelrothen Centra der Acini auch tiefer wie die Peripherie, da hier die Leberzellen durch die Fettinfiltration vergrössert sind, während sie dort durch die sich immer mehr erweiternden Gefässe comprimirt und unter Auftreten von braungelben Pigmentkörnern zur Atrophie gebracht werden. Es wird dadurch eine Verkleinerung der einzelnen Acini und natürlich auch der ganzen Leber bewirkt (cyanotische Atrophie, Virchow's rothe Atrophie) und da die braunen Pigmentmassen die dunkle Färbung der Centra noch weiter erhöhen, so entsteht das ausgeprägteste Bild der Muskatnussleber (atrophische Muskatnussleber, Foie cardiaque). Es kann schliesslich bis auf einen schmalen Saum in der Peripherie jede Spur von Leberzellen schwinden, so dass der Acinus fast nur aus den stark mit Blut gefüllten und erweiterten Capillaren besteht, zwischen welchen nur noch kleine Häufchen von braunem Pigment als Reste der Leberzellen vorhanden sind. Es tritt dabei wie bei anderen Organen eine gewisse Bindegewebsinduration ein, welche sich besonders in Verdickung der Wand der Lebervenen äussert, aber auch an dem periportalen Bindegewebe nicht fehlt (indurirte atrophische Muskatnussleber). Wenn auch bei der allgemeinen Stauung sämmtliche Abschnitte der Leber verändert sind, so ist die Veränderung doch keineswegs überall gleich stark, vielmehr pflegen die starken Atrophien fleckweise, strichweise aufzutreten, so dass dadurch breitere oder schmälere, oft netzförmig verbundene, schwarzrothe atrophische Streifen im Parenchym entstehen, denen, wenn sie bis zur Ober-

fläche reichen, hier ebenfalls rothe Streifen und Flecken sowie zugleich kleine Furchen mit leichter Verdickung der Kapsel entsprechen, wodurch die Oberfläche ein unebenes, höckeriges, oft geradezu granulirtes Aussehen erhält. Die höchsten Grade allgemeiner cyanotischer Atrophie werden durch Verschluss der Stämme der Lebervenen, wie er z. B. durch Fortschreiten einer Perihepatitis auf dieselbe entstehen kann, erzeugt. Eine partielle cyanotische Atrophie trifft man häufig neben multiplen metastatischen Krebsknoten, wo oft eine ganz scharfe Grenze zwischen nahezu normalem Parenchym und gänzlich atrophischem besteht. Hier handelt es sich wohl um Verschluss einzelner Lebervenenäste durch das Carcinom. Eine der cyanotischen Atrophie durchaus ähnliche Veränderung kann auch in seltenen Fällen (bei allgemeiner Herabsetzung des Blutdrucks) durch Embolie eines Pfortaderastes erzeugt werden; es ist das eine Art von hämorrhagischer Infarcirung, welche aber nie eine vollständige wird, so dass stets die Acini noch sehr wohl erkannt werden können. Sonst sind gutartige Embolien sowohl in der Pfortader wie in der Leberarterie selten und ohne störende Folgen; maligne Emboli der Pfortader bewirken die später zu erwähnenden metastatischen Abscesse, solche der Arterien, welche selbst bei Endocarditis diphtheroides nur selten und an kleineren Aesten beobachtet werden, subcapsuläre, keilförmige, gelbe, necrotische Infarcte, in welchen die Acini noch, wenn auch undeutlich, erkannt werden. Auch an sie schliesst sich eine Entzündung an. Thrombosen kommen sowohl in der Pfortader wie in Lebervenen nicht selten vor; in ersterer am häufigsten in Folge von Compression der Interlobularäste durch schrumpfendes Bindegewebe (Cirrhose) aber auch durch hineinwachsende Geschwülste, bei letzteren sowohl durch diese wie bei metastatischer Abscessbildung, wo gern eine Thrombophlebitis entsteht.

Ausser den bisher genannten Blutungen finden sich solche in geringerer Ausdehnung bei hämorrhagischer Diathese verschiedener Art; sie sitzen dann besonders gern unter der Kapsel.

Oedematöse Veränderungen treten am eigentlichen Leberparenchym nicht in markanter Weise hervor, dagegen gibt es ausgeprägte ödematöse Schwellungen des portalen Bindegewebes, theils entzündliche, theils rein mechanische (nach der Geburt, Birch-Hirschfeld). In der durch das ödematöse Bindegewebe erzeugten

Compression der Gallengänge will Birch-Hirschfeld die Ursache des Icterus neonatorum sehen.

Bei der Zubereitung der Lebern, in welchen Circulationsstörungen, insbesondere Hyperämien vorhanden sind, zur mikroskopischen Untersuchung ist zur Erhaltung des Blutes die Anwendung der Müller'schen Flüssigkeit erforderlich. Es ist dann freilich nothwendig, die Schnitte gut in Wasser abzuspülen, weil sie sonst leicht mit Blutkörperchen so überschwemmt sind, dass die anderen Bestandtheile dadurch verdeckt werden.

2. **Entzündungen.** Man kann auch bei der Leber wieder parenchymatöse und interstitielle Entzündungen unterscheiden; erstere sind degenerative, letztere theils eiterige, theils productive.

a) Die parenchymatöse, degenerative Hepatitis wird bald in ihrem Höhestadium, demjenigen der „trüben Schwellung", bald in einem ihrer Ausgänge, demjenigen der fettigen Degeneration gefunden. Während die letztere an der Niere nicht so selten oder vielmehr sehr häufig beobachtet wird, ist sie dagegen bei der Leber viel seltener und im allgemeinen nur auf ganz bestimmte Erkrankungsformen beschränkt; bei den für gewöhnlich von parenchymatösen Veränderungen begleiteten Krankheiten (insbesondere den acuten Infectionskrankheiten) erscheint, wenn sie zum Tode führen, die Leber in der Regel in dem Zustande der trüben Schwellung. Dieser ist charakterisirt durch grosse Welkheit des Organes, durch Vergrösserung sowohl der einzelnen Acini, wie der Leber im Ganzen, durch Undeutlichkeit der Läppchenzeichnung, sowie durch eine ziemlich gleichmässige opake graue Färbung der Schnittfläche, welche den Eindruck macht, als wäre sie mit kochendem Wasser gebrüht worden (Gerinnung von Eiweisskörpern). Die Erkennung geringerer Grade parenchymatöser Hepatitis gehört zu dem Schwierigsten, was die pathologische Anatomie bietet und es ist eine längere Uebung erforderlich, um in dieser Beziehung einige Sicherheit zu erlangen. Die Diagnose kann in diesen Fällen nicht viel durch genaue Betrachtung der Einzelheiten gefördert werden, man soll deshalb die Leber, wie auch die Niere, stets auch aus einiger Entfernung betrachten, weil dann die Opacität am leichtesten erkannt werden kann. Auch die mikroskopische Untersuchung erfordert, um von Nutzen für die Diagnose zu sein, gro[redacted]
da die Leberzellen an sich schon sehr körni[redacted]

deshalb ein Plus dieser Körner schwer zu erkennen ist. In den höheren Graden der Veränderung ist das Aussehen schon charakteristischer, die Zellen erscheinen dann trüb, wie mit Tusche bestrichen, der Kern verschwindet mehr oder weniger unter der Masse der dunkelen Körnchen und das Volumen der Zelle im Ganzen ist vermehrt. Durch Zusatz von Essigsäure oder Alkalilauge kann man den grössten Theil der Körnchen (Albuminate) zum Verschwinden bringen, nur wenn schon Fettkörnchen vorhanden sind, bleiben dieselben auch dann unverändert. — Unter Schwund der abnormen Eiweiss- resp. Fettkörner kann der Process offenbar rückgängig werden, wenn die Grundkrankheit selbst nicht zum Tode führt.

Die schwereren Formen der parenchymatösen Entzündung, wobei die trübe Schwellung in fettige Degeneration übergeht, finden sich hauptsächlich in 2 Fällen, bei den Vergiftungen mit Phosphor (auch Arsenik u. a.), sowie bei der sog. acuten Leberatrophie. Bei den Phosphorvergiftungen liegt freilich die Sache nicht so einfach, denn man findet hier sehr häufig abnorm grosse, hellgelbe Lebern mit Icterus, die mit den einfachen, später noch zu schildernden icterischen Fettlebern die allergrösste Aehnlichkeit haben, weshalb auch einzelne Autoren eine vollkommene Uebereinstimmung zwischen beiden statuirt haben und das Mitwirken parenchymatöser Entzündung leugnen, während Andere mit Recht daran festhalten, dass das Wesen des Processes eine parenchymatöse Entzündung sei bei der das anatomische Bild nur durch die Eigenthümlichkeit der Leber, schon normal als Fettablagerungsstätte zu dienen, dahin beeinträchtigt wird, dass nicht wie bei den Degenerationen anderer Organe (Muskeln, Nierenepithelien etc.) kleine Fettkörnchen, sondern neben diesen auch grössere Tropfen in den Leberzellen erscheinen. Dabei mag durch den Phosphor auch noch die Verbrennung des normal in der Leber aufgespeicherten Fettes verringert sein. Jedenfalls findet man bei der mikroskopischen Untersuchung neben Zellen mit grossen Fetttropfen, ganz ähnlich den bei der Fettinfiltration beobachteten, auch solche, die offenbar in Zerfall begriffen sind, was bei der Infiltration nicht vorkommt. Es würden diese Zweifel wohl kaum entstanden sein, wenn nicht die Phosphorvergiftung meistens so schnell zum Tode führte, dass man nur die Anfangsstadien des Processes in der

Leber zu Gesicht bekommt. Wenn das Leben etwas längere Zeit nach der Aufnahme des Giftes noch bestanden hat (10—14 Tage), so kann sich das Bild sehr wesentlich ändern. Dann zeigt sich der degenerative Charakter der Affection in einem ausgedehnten Zerfall der verfetteten Leberzellen, durch deren Resorption das ausgeprägte Bild der sog. acuten Leberatrophie entsteht.

Die acute Leberatrophie wird auffallend häufiger bei Frauen, als bei Männern beobachtet und vorzugsweise während der Gravidität und des Puerperiums. Selten bekommt man die frischen Formen zu Gesicht, welche mit der Phosphorleber grosse Aehnlichkeit haben, nur dass die Consistenz in der Regel geringer ist als bei jener und welche nicht eine Verkleinerung, sondern im Gegentheile eine Vergrösserung (gelbe Hypertrophie) bedingen. In den gewöhnlichen, typischen Fällen erscheint die Leber oft bis auf die Hälfte ihres Volumens reducirt, ganz schlaff und welk, dabei aber doch etwas zähe; schon auf der Oberfläche, noch mehr auf der Schnittfläche sieht man icterische, gelbe, über die Schnittfläche polsterartig prominirende Herde von verschiedener Grösse in eine rothe, öfter von einzelnen grauen feinen Bälkchen durchzogene Grundmasse eingelagert; bald prävaliren die gelben Massen, bald die rothen, öfters sind beide mit einander gemischt; zwischendurch sieht man eine wechselnde Menge von punktförmigen Hämorrhagien, die ähnlich wie bei der Phosphorvergiftung auch an vielen anderen Stellen, besonders im Bindegewebe vorkommen. Die mikroskopische Untersuchung, welche freilich wegen der Weichheit des Organes frisch nur sehr mangelhaft auszuführen ist, ergibt, dass die gelben Stellen die noch relativ normalen sind, denn es gelingt hier noch Leberzellen, welche kleinere und grössere Fetttropfen enthalten, nachzuweisen, ausserdem grosse Mengen von theils diffusem, theils körnigem, theils krystallinischem (Bilirubinkrystalle) Gallenfarbstoffe, sowie die später bei Besprechung des Icterus zu erwähnenden, von olivengrüner Galle angefüllten Gallencapillaren. In den rothen Stellen dagegen ist keine Spur von erkennbaren Leberzellen mehr vorhanden, sondern nur ein Durcheinander von Fasern und zahlreichen Detrituskörnchen, sowie blutführenden Gefässen; an dem Uebergang beider kann man den allmählichen gänzlichen Zerfall der Leberzellen verfolgen. Es sind also die rothen Stellen die am meisten veränderten, an ihnen ist die Leberstructur gänzlich ver-

loren gegangen (rothe Atrophie). Zuweilen finden sich hie und da, besonders an den Rändern der Acini in den gelben Stellen kleine Haufen von Granulationsgewebe (interstitielle Hepatitis), ferner in den rothen Partien Haufen oder Züge von epithelialen Zellen, deren Natur noch nicht klargestellt ist. Man denkt an regenerative Wucherung, sei es der Gallengangsepithelien, sei es einzelner in dem allgemeinen Zerfall übriggebliebener Leberzellen.

Von einigen Autoren sind zahlreiche Micrococcenhaufen in den atrophischen Lebern aufgefunden worden, ohne dass jedoch bis jetzt ein ätiologischer Zusammenhang hätte festgestellt werden können. Da die Atrophie sowohl nach Phosphorvergiftung, wie bei acuten Infectionskrankheiten (septischen, Erysipel, Typhus), wie auch ohne erkennbare Aetiologie (genuin) sich entwickeln kann, so ist klar, dass sie die typische Erscheinungsform einer bestimmten Krankheit mit specifischer Ursache überhaupt nicht ist, sondern durch die verschiedensten Ursachen hervorgerufen werden kann.

Wenn parenchymatös entzündete Lebern, gleichgültig, ob es sich um die einfache trübe Schwellung bei Infectionskrankheiten oder um eine Phosphorleber oder um die gewöhnliche gelbe Atrophie handelt, nach der Section eine Zeit lang an der Luft gelegen haben, so findet man in der Regel die Schnittflächen oder auch die Wandungen der Gefässe mit einem dünnen, weissen, reifähnlichen Belage versehen, der sich bei der mikroskopischen Untersuchung als aus Leucin und besonders Tyrosinkrystallen bestehend erweist. Das Leucin bildet rundliche, hyaline, schwach lichtbrechende Krystalldrusen, die sich oft zu mehreren an einander lagern, das Tyrosin dagegen Garben von geschwungenen nadelförmigen Krystallen, die, obwohl sie in der Regel grösser sind, doch manchmal Aehnlichkeit mit Fettsäurenadeln haben, von denen sie jedoch dadurch unterschieden werden können, dass sie sich in warmem Wasser auflösen, während jene in Wasser vollständig unlöslich sind, dagegen beim Erhitzen zu Fetttropfen zerfliessen. Leucin ist sehr leicht löslich in Wasser und kann am einfachsten aus parenchymatösen Lebern dargestellt werden, wenn man etwas von den schmierigen Massen, welche die Schnittflächen bedecken, abschabt und auf einem Objectträger langsam eintrocknen lässt. Am Rande der Flüssigkeit zeigen sich dann die Leucinkugeln.

b) Eine eiterige interstitielle Entzündung, welche in

ler Regel als abscedirende (Hepatitis apostematosa) zur Beobachtung kommt, kann in verschiedener Weise entstehen: durch Traumen, welche die Leber treffen, durch maligne Embolien der Pfortader, welche aus den verschiedensten Punkten des Wurzelgebietes (besonders bei Perityphlitis, bei Thrombophlebitis umbilicalis) herstammen und ebenfalls traumatischen Affectionen ihre Entstehung verdanken können, durch Embolien der Leberarterie (besonders bei maligner Endocarditis), von den Gallenwegen aus durch Uebergreifen einer Eiterung aus der Nachbarschaft (bei Perinephritis dextra, selten bei abgesackter eiteriger Perihepatitis etc.).

Das Aussehen der Leber kann je nach der Dauer des Processes und je nach der Ursache desselben ein verschiedenes sein. Ist der Process schon etwas älter (sog. chronischer Leberabscess), so hat sich eine mehr oder weniger fibröse Bindegewebsmembran gebildet, welche nicht nur den Abscess im ganzen umschliessen (incapsulirte Abscesse), sondern auch ihn in Form zahlreicher Septa durchziehen kann.

Die arteriell-metastatischen Herde, welche zwar im allgemeinen selten, aber doch bei gewissen Affectionen, der Endocarditis ulcerosa z. B., zu den nicht ungewöhnlichen Vorkommnissen gehören, erhält man meist in frischem Stadium zu Gesicht. Sie liegen in der Regel unter der Kapsel, haben eine im Ganzen keilförmige Gestalt und sind durch ihre opak-gelbe Farbe (necrotischer Infarct) ausgezeichnet. Die Zeichnung der Acini ist an den jüngeren Formen noch deutlich, an den älteren verschwindet sie in der Mitte des Herdes, wo an ihre Stelle eine weiche, puriforme Masse tritt. Von dem normalen Gewebe bleibt aber dieser sog. metastatische Abscess stets durch eine Zone etwas vergrösserter, gelblicher Acini getrennt (partielle parenchymatöse Entzündung). An frischen Schnitten erkennt man besonders nach Anwendung von Essigsäure oder Alkalilauge, an gehärteten nach Färbung zahlreiche Micrococcenhaufen, welche nicht nur in den grösseren interlobulären Gefässen sitzen, sondern auch auf ganze Strecken hin die Capillargefässe erfüllen. Eiterkörperchen sind, da der Tod in diesen stets schweren Fällen meistens sehr rasch eintritt, nur relativ wenige vorhanden; die Hauptmasse des Herdes wird von den zerfallenden, theils necrotischen, theils verfettenden Leberzellen gebildet.

Durchsucht man Schnitte an makroskopisch noch unveränderten Stellen, so wird man solche Schizomycetenhaufen selten vergeblich suchen und alle Uebergänge finden von solchen Stellen, wo jede Veränderung in deren Umgebung fehlt oder die ersten Spuren von Entzündung erkennbar sind, bis zu jenen makroskopisch sichtbaren Herden — Befunde, welche den Schluss rechtfertigen, dass die Organismen die Erreger der Processe sind.

Ein sehr eigenthümliches und charakteristisches Bild bieten die venös-embolischen Affectionen dar, welche im wesentlichen Thrombophlebitiden sind. Es bilden sich bei denselben zwar auch grössere und selbst sehr grosse Abscesshöhlen, aber in der Regel handelt es sich doch mehr um ein System von kleineren und grösseren Hohlräumen, welche nach der Peripherie zu kleiner und kleiner werden und schliesslich als hirsekorn- bis stecknadelkopfgrosse gelbe Fleckchen erscheinen, welche sich deutlich an den Verlauf der interlobulären Gefässe anschliessen. Die eigentlichen grünlich-gelben Eitermassen sind von einer mehr weissgelben, helleren, bis einige Millimeter dicken Schicht eiterig infiltrirten und verfetteten Bindegewebes umgeben. Mikroskopisch sieht man an den jüngsten Stellen die Eiterung dem periportalen Gewebe folgen; die Acini selbst werden mehr durch Necrose und Verfettung zerstört, jedenfalls haben die Leberzellen mit der Eiterbildung gar nichts zu thun. Zu der Thrombophlebitis der Pfortaderäste (Pylophlebitis) gesellt sich auch meistens eine gleiche Affection der Lebervenen (Hepatophlebitis), welche dann selbst bis in die grössten Aeste hinein mit zerfallender, oft puriformer oder schmutzig graubräunlicher Thrombusmasse gefüllt sind. Von hier aus können Embolien und metastatische Abscesse in der Lunge entstehen. Ist eine Hepatophlebitis vorhanden, so kann auch auf den Bahnen der Lebervenen die Abscessbildung im Parenchym weiter schreiten. Es kann übrigens eine Hepatophlebitis auch primär entstehen, wohl kaum durch rückläufige Embolie von der Vena cava aus, aber wahrscheinlich dadurch, dass septische, im Blute vorhandene Stoffe (Spaltpilze), vielleicht auch kleinste Emboli, welche durch andere Gefässe hindurchgingen, in den Lebercapillaren mit ihrem so langsamen Strom sich rasch vergrösserten und stecken blieben und von da aus dann in die nächste Vena centralis sich verbreiteten.

Ganz ähnliche Erscheinungen wie diese embolischen Herde machen auch die durch directe Fortleitung einer Thrombophlebitis und Periphlebitis auf den Stamm der Pfortader entstehenden Abscedirungen in der Leber, wie sie z. B. bei Nabelinfection gelegentlich zu sehen sind, nur dass hier die Abscessbildung noch deutlicher in die periportalen Gewebe erfolgt. Auch die durch Fortpflanzung per contiguitatem entstehenden Abscedirungen, wie nicht minder die traumatischen, verlaufen im wesentlichen in ähnlicher Weise periportal.

Dasselbe gilt endlich auch für die sog. Gallengangsabscesse, da ja auch die Gallengänge in dem periportalen Gewebe gelegen sind. Nur sind bei diesen die Höhlen regelmässig mit galligem Eiter gefüllt, häufig auch die Wandungen incrustirt. Dabei sind die Gallengangsabscesse meist noch viel zahlreicher und selbst über das ganze Parenchym zerstreut. Die Eiterung in den Gallengängen kann durch secundäre Entzündung bei Darmaffectionen (Dysenterie, Typhus) oder durch Bildung von Concrementen und Gallenstauung oder auch (sehr selten) durch zufällig in die Gänge gelangte und abgestorbene Darmparasiten (Ascariden) entstanden sein.

Wenn ich nun noch erwähne, dass auch durch Vereiterung von Echinococcen (z. B. nach Punction) Eiterhöhlen in der Leber entstehen, deren Ursprung durch das Auffinden von Membranresten oder Hacken sichergestellt wird, so sind wohl alle wichtigen Fälle von Lebereiterung aufgezählt. Sog. idiopathische Leberabscesse, für deren Entstehung keine der angeführten Entstehungsursachen aufgefunden werden kann, sind bei uns sehr selten; in tropischen und subtropischen Zonen kommen sie häufiger vor, doch ist ihre Aetiologie noch nicht sichergestellt.

c) Die productive interstitielle Hepatitis ist bei weitem häufiger, als die eiterige. Sie kann eine partielle und eine allgemeine sein. Letztere ist die Grundlage der sog. Lebercirrhose. Je nach dem Stadium, in welchem der Process zur Beobachtung gelangt, ist das Volumen der Leber vergrössert oder verkleinert. Da der Process an sich in seinen Anfangsstadien das Leben nicht gefährdet, so wird man diese nur mehr zufällig zur Beobachtung bekommen. Die allerersten Anfänge sind makroskopisch gar nicht zu erkennen; bei weiterem Fortschreiten erscheinen an der Peripherie der Acini neben den Pfortaderdurchschnitten weissgraue

Fleckchen und Streifen, während gleichzeitig die Consistenz der Leber sich vermehrt. Die mikroskopische Untersuchung zeigt als Ursache dieser Veränderung eine zellige Infiltration des periportalen Bindegewebes und benachbarter Theile der Acini. In späteren Stadien treten immer mehr graue bindegewebige Flecken und Streifen hervor, welche bald mehr gleichmässig das Gewebe durchziehen, bald ein Netzwerk mit kleineren oder grösseren Maschen bilden. Gleichzeitig wird die Consistenz immer fester und derber und das anfänglich vergrösserte Volumen wird wieder reducirt, bis schliesslich eine mehr oder weniger starke Atrophie (cirrhotische Atrophie, atrophische Cirrhose) resultirt. War eine mehr gleichmässige Vertheilung des Bindegewebes vorhanden, so kann sowohl die seröse Oberfläche der Leber, deren Kapsel stets verdickt ist und deren Ränder in diesem Falle abgerundet sind, als auch die Schnittfläche glatt erscheinen (glatte Atrophie, Induration), war dagegen das Bindegewebe ungleichmässig entwickelt, so erscheint die Leberoberfläche uneben, mit hirsekorn- bis erbsengrossen oder noch grösseren Höckern besetzt (Granularatrophie), welche meistens eine gelbe icterische Färbung besitzen; die Kapsel ist im ganzen, besonders aber zwischen den Granulis verdickt, weisslich gefärbt; an den Rändern, besonders an dem vorderen scharfen, sind oft einzelne Granula gänzlich isolirt, indem die Kapsel sich von beiden Oberflächen her berührt. Auf dem Durchschnitte erscheinen alsbald ähnliche Zustände; zahlreiche hirsekorn- bis erbsengrosse Parenchyminseln mit fettiger Infiltration und Icterus (daher der Name Cirrhose von κιρρός blond, hellgelb) treten kugelig an der Schnittfläche hervor und sind getrennt von verschieden breiten Zügen eines sehr derben, unter dem Messer knirschenden, grauen Fasergewebes, innerhalb dessen man ebenfalls noch hie und da kleine gelbliche Einsprengungen sieht. — Wenn auch das eine Mal mehr grössere Granula, das andere Mal kleinere gefunden werden, so kann danach doch eine Trennung verschiedener Formen von Cirrhose nicht vorgenommen werden, da an derselben Leber gleichzeitig kleinere und grössere Granula gefunden werden.

An mikroskopischen Schnitten ist in dem derben Zwischengewebe bald mehr, bald weniger, in der Regel nur fleckweise, zelliges Granulationsgewebe zu sehen; im übrigen ist dasselbe von derben, engdurchflochtenen Bindegewebsfasern zusammengesetzt;

überall begegnet man sehr zahlreichen, oft weiten, von der Art. hepat. und der Pfortader aus injicirbaren Gefässen und fast in allen Fällen einer grossen Zahl von feinen, aus kleinen platten Zellen gebildeten Kanälchen, welche mit grösseren Gallenkanälchen einerseits, mit Leberzellen andererseits in Verbindung stehen (neugebildeten Gallenkanälchen). Die vorspringenden Granula bestehen aus fettig infiltrirtem und icterischem Lebergewebe. Sie entsprechen nicht etwa immer einzelnen Leberläppchen oder Gruppen derselben, denn der Process geht zwar in der Regel von dem interlobulären Bindegewebe aus, folgt aber in seinem Weiterschreiten durchaus nicht immer genau der Grenze der Acini, da diese ja keine zusammenhängende bindegewebige Hülle besitzen, sondern es sind oft nur noch ganz kleine Reste von Acinis oder Gruppen derselben, welche durch das unregelmässige Eindringen des Granulationsgewebes in die Acini abgetrennt worden sind. Diese Zerstörung der Acini wird manchmal auch durch Bindegewebsneubildung, welche von der Vena centralis ausgeht und nach der Peripherie der Acini hinwächst, unterstützt. Es werden aber nicht nur grössere Abschnitte der Leberzellennetze durch das Bindegewebe umwachsen und getrennt, sondern dasselbe dringt auch zwischen kleinere Gruppen derselben, ja zwischen die einzelnen Zellen ein, diese auseinanderdrängend und comprimirend. Es ist richtig, dass dies in dem einen Fall mehr, in dem anderen weniger geschieht, allein man kann es in jedem Falle sehen, wo der Process noch im Weiterschreiten begriffen ist, während eine scharfe Grenze zwischen Lebergewebe und fibrösem Bindegewebe da sich findet, wo augenblicklich oder dauernd ein Stillstand eingetreten war. Sonach gibt auch die mikroskopische Untersuchung keine Berechtigung zu der vorgeschlagenen Trennung in monocelluläre, unilobuläre und multilobuläre Cirrhose, je nachdem das neue Gewebe einzelne Zellen oder einzelne Acini oder Gruppen von solchen umwächst. Wenn die Bindegewebsneubildung sich wesentlich an die Grenzschichten der Acini hält, so mag man von annulärer Cirrhose sprechen, da dann in der That makroskopisch und mikroskopisch die Acini ringförmig von Bindegewebe umgeben erscheinen, aber eine besondere Form ist das auch nicht.

Die von dem Bindegewebe umwachsenen Leberzellen gehen zum guten Theil, häufig unter Auftreten von gelbbraunen Pigmentkörnchen zu Grunde, ein Theil derselben aber bleibt, wenn auch

in reducirtem Zustande, bestehen und bildet die vorher erwähnten neugebildeten d. h. durch Umbildung von Leberzellen neugebildeten Gallenkanälchen. Bei vorgeschrittener Atrophie können ausgedehnte Partien des Lebergewebes auf diese Weise zu Grunde gegangen sein und man erkennt dann an Schnitten zwar oft noch die Stellen, wo bis vor kurzem Lebergewebe bestand, an der Anordnung der Blutgefässe und an dem zahlreicheren Bindegewebe, aber von den Leberzellen ist nichts übrig geblieben als ein Netzwerk jener Gallenkanälchen.

Zur Färbung mikroskopischer Schnitte empfiehlt sich Pikrolithioncarmin, weil die Leberzellen dadurch eine gelbliche Färbung erhalten. Gut ist es, um die Gallenkanälchen und Gefässe leicht unterscheiden zu können, die Blutgefässe mit blauer Masse zu injiciren: man hat dann blaue Gefässe, rothe Gallenkanälchen, gelbe Leberzellen, farbloses oder nur wenig röthliches Bindegewebe, dessen Kerne intensiv roth gefärbt sind, während die Kerne der Leberzellen nur eine blassrothe Färbung annehmen.

Man hat in neuerer Zeit der oben geschilderten atrophischen Cirrhose noch eine hypertrophische Cirrhose als eine Affektion gegenübergestellt, bei welcher die Leber dauernd vergrössert bliebe. Ackermann vergleicht den Prozess mit einer elephantiastischen Neubildung. Mir scheint die Verschiedenheit dieser Affektion von dem hypertrophischen Anfangsstadium der gewöhnlichen Cirrhose noch weiterer Begründung zu bedürfen.

Als die gewöhnlichste Ursache der über das ganze Organ mehr gleichmässig vertheilten Form interstitieller produktiver Entzündung wird gewöhnlich übermässiger Alkoholgenuss (Gin drinkers liver) angegeben, doch ist dieser Zusammenhang kein nothwendiger; die meisten Säufer haben keine cirrhotische, sondern eine Fett-Leber und viele mit Lebercirrhose Behafteten sind keine Säufer. Ausser dem Alkohol können auch noch andere chemische Körper z. B. Phosphor die produktive Entzündung erzeugen, ferner kann sie von den Gallenwegen (bei Verschluss derselben) ausgehen, wobei vielleicht multiple Necrosen im Lebergewebe vorausgehen, sie kann von dem Peritoneum übergreifen und endlich durch Infectionskrankheiten, insbesondere Syphilis bedingt werden. Eine wirklich totale Induration mit Bindegewebsbildung um die einzelnen Capillargefässe herum kommt bei angeborener Syphilis vor; bei Erwachsenen ist

diese Form seltener, häufiger eine andere, bei der die Bildung des fibrösen Gewebes auf einzelne Regionen beschränkt ist, so dass durch die von ihm hevorgerufene Atrophie die Leber in einzelne Lappen getheilt wird (Hepar lobatum). Die Hauptmasse des fibrösen Gewebes findet sich meistens in der Nähe des Lig. suspensorium und von hier aus strahlen auch häufig die Faserzüge in das umgebende Parenchym aus. Da sich daneben auch noch mehr diffuse Veränderungen an einzelnen Lappen ausbilden können, so sind die Missstaltungen, welche das Organ durch diese Processe erleidet, oft sehr bedeutend. Es kann z. B. der ganze rechte Lappen so sehr atrophiren, dass er vom linken, in dem dann freilich oft eine vicariirende Hypertrophie statthat, bei weitem an Grösse übertroffen wird.

Eine partielle productive Entzündung findet sich ausserdem secundär bei einer ganzen Reihe von Processen, bei älteren Eiterungen, um Parasiten herum, besonders ausgedehnt bei multilocularem Echinococcus etc. Auch in diesen Fällen vermisst man nicht die vorher erwähnten neugebildeten Gallenkanälchen.

3. **Infectiöse Granulationsgeschwülste** werden in der Leber häufig gefunden. Im Anschluss an das Vorhergesagte sei zunächst der

a) Syphilitischen Neubildungen gedacht.

Neben den rein interstitiellen syphilitischen Lebererkrankungen, die freilich für sich allein niemals mit Sicherheit als syphilitische diagnosticirt werden können, finden sich seltener, aber doch immerhin häufig genug, andere, bei welchen in die fibrösen Massen noch unregelmässige, rundliche, homogene, gelbe, derbelastische Massen (Gummata) eingesprengt sind (Hepatitis interstitialis gummosa), welche in ihrer Zusammensetzung in nichts wesentlichem von den beim Hoden und an anderen Orten ausführlich besprochenen ähnlichen Bildungen abweichen. Gummata ohne ausgedehntere interstitielle Entzündung kommen bei Erwachsenen fast gar nicht zur Beobachtung, wohl aber gibt es bei hereditärer Syphilis Neugeborener Formen, wo wenigstens die interstitielle Entzündung mehr zurücktritt und die Affection dadurch auch mehr den Charakter eines wirklichen Neoplasma trägt. Hier sind die Gummata bald mehr in Form einzelner grösserer Geschwülste vorhanden, bald ist die gesammte Leber, deren Acinuszeichnung fast verschwunden ist, von einer Unzahl verwaschener gelber Herd-

chen von unregelmässiger Form durchsetzt: kleinste Gummositäten (miliare Gummata).

b) Die Tuberculose tritt in der Leber für gewöhnlich in zwei Formen auf, als disseminirte sogenannte Miliartuberculose des Parenchyms und als Tuberculose der Gallengänge. Die disseminirte Tuberculose ist stets secundär und ungemein häufig; sie fehlt niemals, sobald nur wenige Organe von der secundären Tuberculose ergriffen sind. Die Tuberkel der Leber gehören zu den kleinsten, die es überhaupt gibt, und sind deshalb sehr leicht zu übersehen. Wenn man ganz sicher gehen will, so sollte man in keinem Falle, wo auch nur eine entfernte Möglichkeit für Lebertuberculose vorhanden ist, die mikroskopische Untersuchung versäumen; man wird dann staunen, wie viel Tausende von Tuberkeln sich ohne das Mikroskop unserer Kenntniss entziehen würden. Die grösseren erkennt man mit blossem Auge als kleinste, bis höchstens stecknadelkopfgrosse graue Knötchen, welche an der Peripherie der Acini liegen, aber, wie die mikroskopische Untersuchung sicher ergibt, nicht etwa bloss zwischen den Acinis, sondern auch innerhalb derselben, so dass ein Theil des Parenchyms durch das Tuberkelknötchen ersetzt wird. Ein Theil dieser Knötchen sitzt an kleinsten Gallengängen, woher ihre gelblichgrüne Farbe rührt, welche sie leichter kenntlich macht. Nur bei Kindern werden öfter die Tuberkelknoten grösser, hirsekorn- bis erbsengross, sind dann aber aus kleinen Tuberkeln zusammengesetzt.

Bei der mikroskopischen Untersuchung zeigen die Tuberkel häufig das schon oft beschriebene Aussehen der reticulirten, riesenzellenhaltigen Tuberkeln, oft aber fehlen auch sowohl Riesenzellen, wie ein gröberes Reticulum. Bacillen habe ich schon in den kleinsten Knötchen gefunden.

Die zweite Form hat ihren wesentlichsten Sitz in der Wandung der Gallenwege, und zwar nicht der kleinen interlobulären, sondern der grösseren Gallengänge. Wie am Ureter führt der Zerfall der Tuberkel zu Ulcerationen der Oberfläche, die Höhle wird mit Käsemassen und Gallenbestandtheilen erfüllt und es zeigt sich dann auf Durchschnitten eine erbsen- bis bohnen- und selbst kirschgrosse Höhle, die von einer derberen Käsemasse begrenzt wird und im Inneren einen gallengelben oder grünlichen käsigen Brei enthält. Gerade bei dieser Form lassen sich die käsigen Massen nicht immer

in einzelne Tuberkel auflösen, sondern es scheint auch eine mehr gleichmässige, verkäsende, zellige Infiltration vorzukommen (käsige Gallengangsentzündung), an welche sich aber nach aussen hin discrete Tuberkel anzuschliessen pflegen.

Wenn auch grössere Tuberkelknoten der Leber selten sind, so muss man doch wissen, dass sie gelegentlich von der Grösse einer Wallnuss bis einer Faust beobachtet worden sind. Sie zeichnen sich durch ihre gleichmässig trockene, käsige Beschaffenheit und den Mangel jeglicher ausdrückbarer milchiger Flüssigkeit vor den Carcinomen aus, mit denen sie in ihrer Form die grösste Aehnlichkeit haben können. Mikroskopisch findet man an der frischesten Stellen noch einzelne submiliare Tuberkelknötchen, als Beweis, dass auch sie nur Conglomerate von kleinen Tuberkeln sind.

c) Den Tuberkeln am nächsten stehen die geschwulstartigen lymphomatösen Wucherungen, Leukocytome, welche man gelegentlich bei Typhus, seltener bei anderen acuten Infectionskrankheiten, häufiger bei Leukämie in der Leber findet. Besonders im letzteren Falle kann dieselbe durch diese Wucherungen (oder Extravasationen?) beträchtliche Vergrösserungen erfahren. Dieselben bestehen aus kleineren und grösseren grauen Knötchen, welche ganz aus lymphoiden Zellen zusammengesetzt sind. Auch wenn diese Lymphome fehlen, zeigt die Leber bei der Leukämie meist beträchtliche Vergrösserung und ihre Schnittflächen beziehen sich bald an der Luft mit einem weissen Belag, der aus Tyrosinkrystallen besteht. Daneben finden sich sowohl an den Schnittflächen, wie überall im Parenchym die schon bei der Milz erwähnten octaedrischen farblosen Krystalle in grosser Zahl. An mikroskopischen Schnitten sieht man die Capillaren der Acini ganz angefüllt mit Leukocyten. Nach Färbung mit Pikrolithioncarmin treten dieselben als intensiv rothe Streifen zwischen den gelblichen Leberzellen mit ihren blassrothen Kernen sehr deutlich hervor.

4. **Progressive Ernährungsstörungen.** Die Hypertrophien der Leber, soweit sie als eigentliche Hypertrophien mit einer Vermehrung activer homologer Substanz verbunden sind, theilen sich in allgemeine und partielle. Es entspricht, wie schon früher erwähnt wurde, nicht immer einer Vergrösserung im ganzen auch eine solche der einzelnen Acini und noch weniger eine solche der einzelnen Zellen, so dass man einfache Hypertrophien (Vergrösserung

der Zellen), einfache Hyperplasien (Vermehrung der Zellen in den Acinis) und Hyperplasien von Acinis zu unterscheiden hat. Allgemeine Hypertrophie findet man nicht selten bei rachitischen Kindern, ferner gelegentlich bei Diabetes mellitus, wo die Zellen mit Jod eine weinrothe Färbung zeigen (Glycogen). Interessanter sind die partiellen Hypertrophien, wie sie besonders als vicariirende, compensatorische bei Zerstörung von Lebersubstanz (besonders deutlich oft bei Syphilis im linken Lappen) beobachtet werden. Eine partielle Hypertrophie findet sich dann ferner zuweilen in Form von erbsen- bis kirschgrossen Knoten (knotige Hypertrophie), welche selbst multipel in die Lebersubstanz eingesprengt erscheinen und sich ausser durch die Grösse ihrer Acini auch gewöhnlich durch ihre blassrothe Farbe vor der Umgebung auszeichnen. Mikroskopisch erscheinen die Leberzellen grösser, die Capillaren weiter als normal.

Es bilden diese Veränderungen schon die Uebergänge zu den Geschwülsten, denn sie stehen den Adenomen nahe. Man versteht darunter meist knotige und multiple, graurothe oder graubraune Neubildungen, welche sehr beträchtliche Vergrösserungen der Leber bedingen können. Es handelt sich um eine Wucherung der Leberzellen, wodurch in den ausgeprägten Fällen drüsenschlauchartige Gebilde entstehen. In einem von mir beobachteten Falle war gleichzeitig eine starke, interstitielle fibröse Hepatitis vorhanden, sowie eine adenomatöse Metastase in der Milz. Ausserdem konnte man an verschiedenen Stellen den Uebergang zu krebsiger Bildung erkennen und darin beruht offenbar hauptsächlich die Bedeutung dieser Geschwülste.

Die Krebse nehmen ihrer Häufigkeit und Wichtigkeit wegen von allen Lebergeschwülsten bei weitem das grösste Interesse in Anspruch. Es gibt primäre und secundäre Leberkrebse. Die primären, welche recht selten sind, können sowohl aus den kleinen Gallengängen wie aus den Leberzellen hervorgehen, doch kann oft nur die minutiöseste Untersuchung über den Ursprung Auskunft geben. Ihrer makroskopischen Erscheinung nach kann man drei Arten unterscheiden: 1) einen periportalen Krebs, wobei die Krebsknötchen genau dem periportalen Bindegewebe folgen und vom Hilus aus immer kleiner werden; es handelt sich hierbei um einen Gallengangskrebs (Ziegler); 2) einen infiltrirten Krebs, wobei eine

gleichmässige Durchsetzung des Leberparenchyms mit Krebsmasse stattgefunden hat, ohne oder mit einzelnen hervortretenden Knoten; 3) den knotigen Krebs, wobei ein oft sehr grosser, am häufigsten im rechten Lappen gelegener Knoten solitär oder mit kleineren, offenbar secundären, Tochterknoten vorhanden ist. In beiden letzteren Fällen ist meistens eine ausgebreitete Cirrhose vorhanden, so dass man, besonders bei der zweiten Form, geradezu von krebsiger Cirrhose reden könnte. Bei der mikroskopischen Untersuchung kann man gerade hierbei oft deutlich das Eindringen und Weiterwachsen der Krebszellen innerhalb der Capillargefässe erkennen.

Eine ähnliche Anordnung wie die knotigen primären Krebse zeigen auch diejenigen secundären Krebsformen, welche man als fortgeleitete bezeichnen kann, da hier der Leberkrebs durch directes Uebergreifen eines Krebses der Nachbarschaft entsteht. Dieselben machen deswegen oft den Eindruck von primären, um so mehr, da in der Leber die Neubildung räumlich oft viel bedeutender ist, als an dem Orte der ersten Entstehung. Man muss deshalb, ehe man einen primären Leberkrebs annimmt, immer erst die Nachbarorgane und ganz besonders die Gallenblase und den Magen genau durchmustern, wo man dann oft noch einen primären Geschwulstherd finden wird. Dasselbe gilt übrigens auch für die eigentlichen metastatischen Krebse, bei welchen in der Regel mehrere getrennte Geschwulstherde vorhanden sind, die nicht in dem Verhältnisse von Mutter- und Tochterknoten zu einander stehen, die auch in ihrer Grösse nicht so variiren, dass man einen unbedingt als den Urheber der übrigen ansehen könnte. In seltenen Fällen können auch die metastatischen Krebse als Krebsinfiltration erscheinen.

Die metastatischen Krebse stammen von verschiedenartigen Primärgeschwülsten ab. Am häufigsten von Magencarcinomen, aber auch nach Uteruscarcinomen, Mastdarmcarcinomen, nach Mamma- und Oesophaguskrebsen, kurz bei fast allen bekannten Krebsformen sind Metastasen in der Leber beobachtet worden. Es wird sich danach der mikroskopische Befund verschieden gestalten müssen, da die secundären Geschwulsteruptionen denselben Charakter der Krebszellen und oft auch des ganzen Aufbaues wie die primären darbieten. So werden also die metastatischen Knoten von manchen Magencarcinomen, von Uterus-

körper-, Mastdarm- und Ovarialcarcinomen cylinderförmige Zellen besitzen, so werden die Metastasen von Oesophaguskrebsen, Krebsen der Portio cervicalis uteri etc. sog. Cancroide sein, während diejenigen von Mammakrebsen aus unregelmässigen, den Drüsenepithelien ähnlichen Krebszellen zusammengesetzt sein werden. Gallertkrebse können gallertige, melanotische können auch graue bis schwärzliche Lebertumoren erzeugen.

Es lassen sich auch in der Leber härtere, stromareichere Formen (Scirrhen) von weicheren, medullaren unterscheiden, zu denen dann als Unterabtheilung noch die teleangiectatischen hinzukommen. Sämmtlichen, vor allen aber den scirrhösen Formen wohnt die Neigung inne, central zu verfetten und zu atrophiren, ein Umstand, der es erklärt, dass die oberflächlich gelegenen Knoten eine centrale Delle zeigen, entsprechend der durch Resorption des fettigen Detritus entstandenen centralen Atrophie. Auf dem Durchschnitte sehen diese verfettenden Knoten eigenthümlich bunt aus, indem gelbe Streifen mit markigen oder grauen abwechseln (Cancer reticulatus Joh. Müller). Durch vollständige Verfettung und Erweichung der centralen Theile können Höhlen sich bilden, welche mit dem mehr oder weniger flüssigen Erweichungsbrei gefüllt sind.

Das Krebsstroma ist durch Auspinseln feiner Abschnitte leicht darzustellen; an kleinen Knoten kann man sich überzeugen, dass es oft grosse Aehnlichkeit hat mit dem Netzwerke, welches die Capillaren und das geringe, sie umgebende Bindegewebe an der normalen Leber darstellen. Bei einer ganzen Anzahl von secundären Krebsen, besonders nach Magenkrebs, ist der Nachweis zu liefern, dass sie aus, wahrscheinlich embolischen, krebsigen Thromben in Aesten der Pfortader hervorgewachsen sind. Besonders bei der infiltrirten Form ist oft in grosser Ausdehnung das Gefässnetz der interlobulären Pfortadern und der Capillaren der Acini durch Krebsmasse erfüllt und ausgeweitet. Die Leberzellen werden dadurch comprimirt, missgestaltet und schliesslich oft unter Auftreten von braunem Pigment zur Atrophie gebracht. Bei den knotigen secundären Krebsen sieht man häufig an der Peripherie die benachbarten Leberzellen plattgedrückt und in mehreren Reihen parallel der Oberfläche angeordnet (Druckwirkung).

Von den kleineren Gefässen geht zuweilen die Krebsentwicke-

lung in den grossen Lebervenen weiter, welche dann mit einem krebsigen Thrombus erfüllt sind, der bis in die Vena cava hineinreichen kann. Auf der häufigen Beeinträchtigung des Lumens von Lebervenen durch die Krebse beruht es, dass das zwischen den Knoten gelegene oft freilich nur spärliche Leberparenchym häufig eine dunkelbraunrothe Färbung in Folge starker cyanotischer Atrophie darbietet. Gerade hierbei ist oft eine scharfe Grenze zwischen atrophischem und nicht atrophischem Lebergewebe auch mikroskopisch zu sehen.

Die in der Leber gelegentlich vorkommenden Metastasen von gewöhnlichen und Melano-Sarcomen u. s. w. weichen in nichts von den anderweitig vorkommenden ähnlichen Geschwülsten ab. Sehr selten sind primäre Sarcome und Fibrome, häufiger dagegen die soeben sichtbaren bis kirschgrossen, seltener apfelgrossen, durch ihre schwarzrothe Farbe und ihren Blutgehalt leicht erkennbaren Cavernome, welche auch multipel vorkommen und wesentlich aus einer Erweiterung der Lebercarcinome mit gänzlicher Atrophie der Leberzellen bestehen. Die grösseren sind zuweilen durch eine dünne Bindegewebshülle abgekapselt. Kleine Cystchen, welche mit einfachem oder Flimmer-Cylinderepithel ausgekleidet und als angeborene Abschnürungscysten der Gallengänge zu betrachten sind, kommen zuweilen selbst in grosser Zahl vor, auffälligerweise öfters in Verbindung mit cystischer Degeneration der Nieren. Während des Lebens entstandene, ebenfalls aus partieller Erweiterung von Gallengängen hervorgegangene Cysten sind durch ihre derbere, fibröse Wand, ihren, wenigstens in früheren Stadien galligen, Cholestearin oder seltener Concretionen enthaltenden Inhalt ausgezeichnet. Beide Formen liegen fast stets dicht unter der Leberkapsel.

5. **Regressive Ernährungsstörungen.** a) Atrophien.

Die einfachste Form der Zerstörung von Lebersubstanz ist die Druckatrophie, wie sie sowohl bei Druck von aussen (z. B. Schnüratrophie), als auch bei Druck von innen (sich retrahirendes fibröses Gewebe, Geschwulstknoten) entsteht. Die Zellen sind an solchen Stellen zum Theil gänzlich verschwunden und von der Lebersubstanz ist dann nur noch eine geringe bindegewebige Masse übrig.

Unter den mehr das ganze Organ betreffenden Atrophien ist zunächst diejenige zu nennen, welche sich in Verbindung mit all-

gemeiner Atrophie bei cachectischen Individuen bei Inanition, ferner als Altersveränderung vorfindet und die durch eine Verkleinerung sowohl der Leber im ganzen wie der einzelnen Acini und der einzelnen Leberzellen ausgezeichnet ist (einfache Atrophie). Sehr häufig hat das atrophische Gewebe gleichzeitig eine intensiv dunkelbraune Färbung (braune Atrophie, A. fusca), welche durch eckige bräunliche Pigmentkörner bedingt wird, die sich besonders in den Zellen der centralen Zone vorfinden. Da diese Lebern stets eine sehr feste Consistenz haben, so eignen sie sich besonders zur frischen mikroskopischen Untersuchung an Schnitten, um so mehr, als die Acini wegen ihrer Kleinheit leicht zu überschauen und ausserdem gewöhnlich sehr scharf von einander zu trennen sind.

Es schliesst sich an diese Form eine seltene zweite Pigmentatrophie an, die melanämische Atrophie, welche nach einer voraufgegangenen Vergrösserung eintritt. Die Leber zeigt eine schieferige, schwärzliche oder auch chocoladenartige Farbe, die oft nur in der Randzone der Acini deutlich ist und in der Ablagerung der schwarzen Pigmentschollen im Lumen der Pfortadercapillaren und selbst grösserer Pfortaderäste, sowie im umgebenden Gewebe ihre Ursache hat. Die Veränderung kommt nur bei schwerer Intermittens mit ähnlicher Pigmentirung der Milz zusammen vor.

Der cyanotischen Atrophie durch Blutstauung, so wie der durch entzündliche, theils productive, theils degenerative Processe erzeugten Atrophien, der fibrösen sowie der sog. acuten Leberatrophie ist schon in genügender Ausführlichkeit gedacht worden. Bei letzterer Gelegenheit wurde auch schon die häufigste Form der fettigen Degeneration der Leberzellen, die entzündliche, beschrieben. Es wäre noch zu erwähnen, dass auch einfache fettige Degenerationen z. B. bei perniciöser Anämie vorkommen.

b) Die Leber ist mit der Milz und Niere am häufigsten der Amyloidentartung ausgesetzt, welche selbst bei Kindern schon zuweilen beträchtliche Vergrösserungen des Organes bewirken kann. In den höchsten Graden der Affection, wo die Leber beträchtlich vergrössert und sehr derb geworden ist, ist auf der Schnittfläche die Zeichnung der Acini sehr verwischt, das Parenchym hat die dem Amyloid eigene, gekochtem Speck ähnliche, glasig durchscheinende Beschaffenheit und den eigenthümlichen Glanz angenommen, nur einzelne Reste nicht amyloiden Parenchyms sind noch

übrig, die sich oft durch ihre gelbe Farbe als fettig infiltrirte erweisen. Durch Jod erhält der grösste Theil der Schnittfläche eine intensiv braune Farbe.

Durchmustert man in solchen Fällen die Acini, so sieht man schon makroskopisch, noch besser mikroskopisch, dass die Amyloidentartung über alle Theile derselben verbreitet ist. Hat man es dagegen mit einer geringeren Erkrankung zu thun, so ist es oft zuerst die mittlere (intermediäre) Zone (wenn man den ganzen Acinus in drei concentrische Zonen eintheilt), welche die Amyloidentartung zeigt, während die äussere für die Fettinfiltration, die innere für die Pigmentbildung disponirt sind. Es ist für das Verständniss der Amyloidentartung der Leber von Bedeutung, dass gerade in dieser mittleren Zone sich vorzugsweise die Leberarterie mit ihren Capillaren zu den übrigen Capillaren hinzugesellt. Die Arteriolen und Capillaren aber sind es, welche vorzugsweise der amyloiden Entartung anheimfallen, indem sich ihre Wand (nicht das Endothel) in eine hyaline, ungleichmässig dicke, beim Zerzupfen deshalb leicht in einzelne Schollen zerfallende Masse verwandelt. Eine amyloide Degeneration der Leberzellen kommt jedenfalls nur selten vor, in der Regel werden sie durch die amyloiden Gefässe comprimirt und atrophiren dadurch zu kleinen braun pigmentirten Klümpchen, ja können ganz verschwinden. Anfänglich enthalten sie zwischen den amyloiden Capillaren, fast stets an den nichtamyloiden Theilen, besonders in der Peripherie, grosse Fetttropfen. Wenn auch seltener, so bilden doch zuweilen die interacinösen Pfortaderäste den Hauptsitz der Entartung.

Die geringeren amyloiden Veränderungen sind makroskopisch, oft selbst mit der Anwendung von Jod schwer zu erkennen, da die braune Jodamyloidfarbe durch die an sich schon braune Leberfarbe zu sehr verdeckt werden kann. Man thut in solchen Fällen gut, einen möglichst feinen und ausgedehnten Schnitt mit dem Skalpell zu entnehmen, denselben kurze Zeit in ein Schälchen mit Jod zu legen und ihn dann nach dem Auswaschen in Wasser auf eine weisse Unterlage zu bringen; man wird dann selbst kleine Amyloidmengen nicht leicht übersehen.

Die mikroskopische Untersuchung wird am besten an dem frischen Präparate vorgenommen, von welchem man mit einem Doppelmesser schon hinreichend feine Schnitte machen kann. Man

färbe mit Jodjodkaliumlösung oder mit Anilinviolett. Sehr schöne Bilder erhält man, wenn man einen recht dünnen Schnitt in absolutem Alkohol entwässert, in alkoholischer Alkannaextractlösung färbt, mit salzsaurem Alkohol auswäscht, in Wasser reinigt, mit saurem Hämatoxylin färbt, wieder in Wasser reinigt, in Jodjodkalium färbt, abermals in Wasser abspült und endlich in Glycerin einbettet. Dann ist das Fett hellroth, die Amyloidsubstanz gelbbraunroth, Leberzellen gelb, Kerne dunkel graublau. Es treten dabei ganz besonders deutlich die fetthaltigen Leberzellen neben und zwischen den amyloiden Massen hervor. Die einzelnen Farben heben sich besonders scharf bei Anwendung eines Condensors von einander ab.

Eine der Amyloidsubstanz in Bezug auf ihre Jodreaction nahestehende Substanz ist das Glycogen, welches in wechselnder Menge in diabetischen Lebern besonders in der Peripherie der Acini innerhalb der Leberzellen gefunden wird. Zum Nachweis bringt man möglichst frische Leberstücke in absoluten Alkohol und bettet die Schnitte in Jodgummi ein. Glycogen wird braunroth.

6. **Fremdkörper (Infiltrationszustände), Parasiten.** Eine der häufigsten Veränderungen der Leber ist

a) die Fettinfiltration, welche zwar auch normal bei jeder Verdauung vorkommt, aber doch nur als vorübergehender Zustand, während sie bei verschiedenen cachectischen Zuständen (Phthisis, Atrophie der Kinder etc.), bei Abusus spirituosorum etc. als stationäre pathologische Veränderung gefunden wird. Bei den geringsten Graden der Affection sieht man nur ein feines helles, noch nicht deutlich gelbes, sondern mehr weisslich-graues Säumchen an der Peripherie der Acini, ein Zustand, der unendlich häufig gefunden wird; je stärker die Affection, desto breiter und zugleich desto gelber ist dieser Saum, während die centrale dunklere Partie entsprechend kleiner ist, bis schliesslich in den höchsten Graden (der eigentlichen Fettleber, hepar adiposum, Strassburger Gänseleber) fast der gesammte Acinus eine buttergelbe Färbung angenommen hat, welche damit natürlich auch die Farbe des Parenchyms überhaupt geworden ist. Wirklich rein tritt sie nur bei zu gleicher Zeit anämischen Lebern hervor, bei bluthaltigen kommt etwas Roth hinzu und bei hyperämischen kann das Roth so sehr das Gelb überdecken, dass schon ein genaues Zusehen erforderlich ist, um die Fettleber nicht zu übersehen. Die

makroskopische Diagnose wird gerade in diesen Fällen erleichtert durch die Beschaffenheit der Oberfläche des Messers, welches nach dem Schneiden mit einer Fettschicht bedeckt ist, die beim Aufgiessen von Wasser das Haftenbleiben und Auseinanderlaufen desselben verhindert.

Es beruht diese Affection auf einer Aufnahme von Fett in die Leberzellen, und zwar zuerst in die peripherisch, später erst in die central gelegenen. Damit ist eine Volumenvermehrung der Zellen verbunden, die sich folgerichtig auch in einer mit dem Fortschreiten der Affection zunehmenden Gesammtvergrösserung der Acini und des ganzen Organes documentirt. Bei partieller Fettinfiltration sieht man in Folge dieser Vergrösserung der fetthaltigen Zellen auf Durchschnitten die gelbe Peripherie der Acini über die dunkelen Centra prominiren. Es ist leicht, an durch Zerzupfen isolirten Zellen das Fett, welches stets in grossen, oft nur einfachen Tropfen vorhanden ist, zu erkennen; schwieriger ist es oft, die Zellkörper zu erkennen, da die Tropfen so gross werden können, dass das Zellprotoplasma nur noch als schmaler Ueberzug über dieselben vorhanden ist. An ungefärbten Schnitten, die besonders bei recht schwachen Vergrösserungen (bei geringeren Graden der Veränderung) hübsche Bilder gewähren, erscheint das makroskopische Bild gerade umgekehrt, indem die kleinen, dicht aneinander gelagerten, dunkel contourirten Fetttropfen eine graue, an dicken Schnitten fast schwarze Färbung an den Rändern der Acini bedingen. Die schönsten Bilder erhält man durch Färbung der Schnitte in der vorher angegebenen Weise mit Alkanna und saurem Haematoxylin (ohne Jod).

Nur ausnahmsweise, aber ohne dass sich eine Begründung der Ausnahme finden liesse, tritt diese Fettinfiltration nicht an den Rändern der Acini, sondern um die Vena centralis herum auf und erscheinen dann die gelben Färbungen nicht in Form von Ringen, sondern als kleine Flecken (an den Querschnitten), welche durch eine schmale, bräunliche Zone von der grauen Randschicht getrennt sind.

Sehr häufig kommt die Fettinfiltration mit anderen Affectionen verbunden vor, so mit Cirrhose, mit Amyloiddegeneration, mit Stauungsleber und cyanotischer Atrophie (Muskatnussleber). Hier ist sie zum guten Theil wohl Folge der anderen Veränderungen,

sie kann aber auch selbst eine secundäre Störung bedingen, nämlich eine Stauung der Galle in der Leber, Lebericterus.

b) Bei dem geringen Grade des Lebericterus, wie er durch die Fettinfiltration bedingt wird, sind fast ausschliesslich die Centra der Acini gallengelb gefärbt und es geben diese Acini mit ihrem gallengelben Centrum und ihrer fettgelben Peripherie ein sehr zierliches Bild. Bei einigermassen stärkerer icterischer Färbung erhält die Fettleber im ganzen eine Safranfarbe (Hepar crocatum, Safranleber). An Isolationspräparaten sieht man die Leberzellen erfüllt theils mit diffusem hellgelbem Farbstoffe, theils mit unregelmässigen heller oder dunkler gelben, gelbrothen oder braunrothen Farbstoffkörnchen, selten auch mit krystallinischem Pigment (Bilirubin). Es lässt sich an solchen Präparaten leicht die bei der Niere (Bilirubininfarct) beschriebene Gallenfarbstoffreaction ausführen. Es sind übrigens auch noch andere Affectionen, insbesondere die Cirrhose als Ursache für localen Icterus der Leber schon erwähnt worden.

Ist ein stärkeres Hinderniss für den Abfluss der Galle vorhanden, so treten nicht nur icterische Färbungen an den übrigen Körperorganen auf, sondern auch die Leber bietet ein anderes Bild: die gallige Färbung ist intensiver und nicht nur auf die inneren Theile beschränkt, die gelbe Färbung macht allmählich einer olivengrünen (Icterus viridis), selbst schwarzgrünen (Icterus melas) Platz. Auch das mikroskopische Bild ändert sich, indem ausser den vorher erwähnten diffusen und körnigen Pigmentirungen der Zellen auch eine Gallenretention in den Gallencapillaren vorhanden ist, welche man an Schnitten mit gelben oder häufiger olivengrünen, homogenen, wurstförmigen varicösen Massen ausgefüllt findet, die oft deutlich die dichotomischen Verzweigungen der Gallencapillaren erkennen lassen. Dabei sind meistens auch die grösseren Gallenwege in der Leber erweitert und mit galliger oder farbloser, fadenziehender Flüssigkeit (Hydrops duct. bilifer.) gefüllt. Zuweilen enthalten sie auch Gallenconcremente, feste Steine oder breiige, krümelige Massen. Selten sind isolirte grössere Gallensteine in kleineren Aesten, wie ich einen solchen z. B. im Centrum eines apfelgrossen Krebsknotens gesehen habe.

Nicht immer ist die Ursache selbst für stärkeren Leber- und allgemeinen Icterus ohne weiteres zu erkennen. Man untersuche

daher regelmässig bei vorhandenem Zweifel nicht nur die grossen Gallengänge, sondern auch die kleinen und kleinsten intrahepatische Aeste, an welchen von den Untersuchern desquamative Catarrhe als Ursache für schweren Icterus (z. B. bei Phosphorvergiftung, Ebstein) beschrieben wurden.

c) Die Infiltration der Leber mit Gallenpigment gehört zu einer Gruppe sehr zahlreicher und häufiger Veränderungen, der Pigmentinfiltrationen, zu welchen die Leber durch ihre Function (Verarbeitung von Blutfarbstoff) ganz besonders disponirt ist. Ein Theil dieser Pigmente mag auf Abnormitäten der Function zurückzuführen sein, so die bei der allgemeinen braunen Atrophie, bei der cyanotischen Atrophie, bei der Atrophie durch Amyloid, Cirrhose etc. in den Zellen auftretenden. Wieder andere sind auf solche Abnormitäten des Blutes zurückzufüren, wobei ein abnorm reichlicher Zerfall der Blutkörperchen statthat, so dass die Leber gewissermassen den Arbeitsstoff nicht bewältigen kann; dahin gehören die Pigmentirungen bei Hämoglobinämie verschiedener Art, perniciöser Anämie etc. Die gelben, gelbbraunen, gelbrothen Pigmentkörner sind eisenhaltig und noch von farblosen Eisenverbindungen begleitet, welche nach Quincke mit grüner Farbe hervortreten, wenn man Schwefelammoniumlösung den Schnitten zusetzt. Die Ablagerung findet sich vorzugsweise in der portalen Zone der Acini. Quincke hat diese Affection nicht sehr passend Siderosis genannt.

Aber auch körnige Pigmente aus dem Blute finden sich in der Leber, diese freilich weniger in den Leberzellen als vielmehr in dem periportalen Bindegewebe und im Innern der Gefässe abgelagert. So das aus Blutergüssen stammende und resorbirte Pigment, so das melanämische Pigment, so endlich zuweilen, besonders bei alten Leuten, auch Kohle, welche von den Respirationsorganen aus in das Blut gelangt war (Weigert).

d) Unter den Parasiten der Leber, welche gleichfalls zum Theil Ablagerungen aus dem Blute darstellen, zum Theil aber auch aus dem Darm dahin gelangen, nehmen von den schon erwähnten Schizomyceten abgesehen die Echinococcen die wichtigste Stelle ein. Der gewöhnliche ist der Echinococcus unilocularis, der bald einzeln, bald mehrfach in der Leber vorkommt. Seine Grösse schwankt zwischen der einer kleinen Nuss und eines Mannskopfes.

Er ist gegen das Lebergewebe, welches in der nächsten Umgebung eine concentrische Schichtung durch Abplattung der Acini zeigt, durch eine ca. 1 Mm. dicke bindegewebige Kapsel getrennt, der innen die oft mehrere Mm. dicke, gallertig durchscheinende Echinococcenmembran anliegt. Im Inneren der Blase befindet sich eine klare, wässerige Flüssigkeit und oft eine verschieden grosse Anzahl kleinerer Blasen, meistens von Kirschengrösse, die entweder steril sind, oder an deren innerer Seite wiederum kleinste weisse Pünktchen bemerkbar sind (ebenso wie an fruchtbaren einfachen Blasen), die Brutkapseln mit den Scolices, an welchen man unter dem Mikroskope meist den mit Saugnäpfen und doppeltem Hackenkranze versehenen Kopf umgestülpt in einer kleinen Blase hängen sieht. Durch leichten Druck gelingt es an manchen den Kopf hervorzustülpen und man erhält so ganz das bekannte typische Bild der aus Kopf, Hals und Blase bestehenden Cestoden. Dies ist die Erscheinung der frischen Echinococcen. Abgestorbene geben je nach ihrem Alter verschiedene Befunde. Zunächst schwindet die Flüssigkeit und die Blase ist dann gefüllt mit einem unentwirrbaren Durcheinander von Membranen, die immer für die makroskopische Diagnose das wichtigste Merkmal bleiben. Später gesellt sich dann dazu eine Verfettung, welche zunächst am Rande beginnt und schliesslich zur Anfüllung der Höhle mit einem gelblichen Erweichungsbrei führt, in dem nur noch Reste von Membranen erkennbar sind. Auch das Fett wird resorbirt und an seine Stelle treten Kalksalze, welche endlich in Form eines kleineren oder grösseren Kreideherdes allein übrig bleiben können. Die Bedeutung dieser Kalkmasse zeigen die bei der mikroskopischen Untersuchung event. nach Lösung des Kalks durch Salzsäure leicht aufzufindenden Echinococcenhacken. In Folge irgend welcher äusseren Einwirkung (Traumen, Punction etc.) kann auch der ganze Sack vereitern resp. verjauchen und es ist dann wiederum die mikroskopische Untersuchung, welche die Diagnose sichert. — In manchen Fällen finden sich auf der inneren Oberfläche der fibrösen Hülle (also zwischen ihr und der eigentlichen Thierblase) frischere oder ältere Blutungen (Hämatoidin), Gallenpigment, Eiter, fibröse Verdickungen und Verkalkungen. Einmal habe ich bei einem Kinde, bei welchen Echinococcen überhaupt sehr selten sind, in diesen eiterig-käsigen Massen eine ungeheure Menge octaedrischer Krystalle gefunden, welche ganz

mit den Charcot-Neumann'schen Knochenmarkkrystallen übereinstimmten, nur zum Theil eine ganz enorme Grösse besassen.

Eine andere, in Norddeutschland fast gar nicht, hauptsächlich in Südwestdeutschland und der Schweiz vorkommende Form ist der Echinococcus multilocularis, welcher eine sehr derbe Geschwulst bildet, die aus zahlreichen, von dicken Bindegewebsmassen eingeschlossenen kleinen Höhlen besteht, welche mit einer gallertigen, die bekannte Schichtung der Echinococcen zeigenden Masse ausgefüllt sind, aber nicht immer Scolices enthalten. Nach Virchow geht die Entwickelung der Cysten in Lymphgefässen vor sich. In der Umgebung der Echinococcenblasen findet man Riesenzellen, ferner eine mehr oder weniger ausgedehnte fibröse Hepatitis; Icterus ist fast stets vorhanden, im Innern der Echinococcengeschwulst öfters erweiterte, vereiterte und ulcerirte Gallengänge, wodurch sich grosse gallig-eiterige oder auch jauchige Höhlen bilden können.

Sehr selten sind Cysticerken, von welchen ich einmal eine grössere Anzahl in den Lebergallengängen eines Geisteskranken fand.

Ein anderer, kleinerer Wurm, der gelegentlich an der Leberoberfläche gefunden wird, bedarf nur einer kurzen Erwähnung; es ist das Pentastomum denticulatum. Man findet eine kleine weissliche Cyste mit 1 Mm. dicken sehr derben Wandungen, die an der Oberfläche abgeplattet sind, aber in das Parenchym in convexem Bogen eindringen und welche meist eine kalkig krümelige Masse umschliessen, in der man nach Salzsäurezusatz die mit in Reihen gestellten Stacheln besetzte Chitindecke auffinden kann. Seltener trifft man das Thier noch wohlerhalten und lebend an.

Um die Parasiten der Leber zu vervollständigen, sei auch noch das in den Gallengängen vorkommende Distomum erwähnt, welches gewöhnlich eine starke fibröse Entzündung der Gallengänge bedingt. Relativ am häufigsten trifft man das bis 2,8 Ctm. lange, blattförmig gestaltete, graubraune Distomum hepaticum, dessen an dem breiten Körperende aufsitzender kegelförmiger Kopf leicht zu sehen ist. Selten ist das nur 8—9 Mm. lange lanzettförmige Distomum lanceolatum, ohne Kopffortsatz, vorn braun, hinten rosaroth gefärbt.

9. Untersuchung des Pancreas.

Das Pancreas präsentirt sich nach der Entfernung des Magens und dem Zurückschlagen des Quercolons von selbst der Untersuchung, die sowohl von aussen als auf einem in der Längsrichtung geführten Hauptschnitte ausgeführt wird. Mit diesem wird man oft den Ausführungsgang treffen, der dann mit einer Scheere noch weiter aufgeschnitten werden kann. Ausserdem ist er leicht von dem Duodenum aus zu finden.

Wegen der geringeren pathologischen Wichtigkeit des Pancreas sollen nur kurz die vorzüglichsten Veränderungen desselben und zwar sowohl diejenigen des eigentlichen Drüsenparenchyms, als auch diejenigen des Ausführungsganges erwähnt werden.

a. Veränderungen des Drüsenparenchyms.

Was zunächst die normale Erscheinung des Pancreas betrifft, so hat dasselbe die bekannte grobkörnige Beschaffenheit und die derbe Consistenz aller Speicheldrüsen, ferner eine leicht gelbliche Farbe, die aber nach dem Tode sehr bald durch diffundirten Blutfarbstoff eine verwaschenrothe Nüance erhält.

1. Eine relativ häufige Veränderung ist die Atrophie des Pancreas, die so extrem sein kann, dass nur ein dünner bindegewebiger Streifen seine Stelle einnimmt, in dem man vielleicht bei der mikroskopischen Untersuchung noch hie und da einzelne Reste von Drüsenbläschen findet. Bemerkenswerth ist das relativ häufige Vorkommen von Pancreasatrophie bei Diabetes mellitus. Aehnlich der Fettinfiltration an den Muskeln kommt auch am Pancreas, besonders bei allgemeiner Vermehrung des Fettgewebes eine interstitielle Fettgewebsbildung vor; dieselbe ist oft mit Atrophie des Drüsengewebes verbunden, welches dann eine schmutzig gelbröthliche Färbung zeigt.

2. Aehnlich den parenchymatösen Veränderungen der übrigen Unterleibsdrüsen wird auch am Pancreas eine parenchymatöse Veränderung (bei Typhus etc.) gefunden; in früheren Stadien des Typhus (1.—2. Woche) ist es gross, intensiv geröthet, derb, später dagegen blass, graugelb, selbst rein hellgelb und dabei sehr schlaff. In den letzten Stadien zeigen die Drüsenzellen Verfettung. Eigen-

thümliche Fälle von zum Theil totaler fettiger Degeneration des Pancreas, die anscheinend durch Blutungen in demselben zu plötzlichem Tode führten, sind von Zenker u. a. veröffentlicht worden.

3. Eine eiterige interstitielle Entzündung kommt selten vor, häufiger eine Eiterung um die Drüse (von Lymphdrüsen ausgehend, Peripancreatitis apostematosa). Einigemal ist eine vollständige Necrose und Sequestration des Pancreas mit Bildung einer grossen Eiterhöhle um dasselbe beobachtet worden. Ein ziemlich häufiger Befund ist eine fibröse interstitielle Entzündung (Pancreatitis interstitialis chronica fibrosa) bei hereditärer Syphilis. Die Drüse hat in solchen Fällen ihren körnigen Bau mehr oder weniger eingebüsst, dafür eine glatte Oberfläche von meist grauer Farbe und eine so derbe Consistenz, dass sie beim Schneiden unter dem Messer knirscht. Es ist schon bei Besprechung der Magengeschwüre erwähnt worden, dass das Pancreas häufig mit dem Magen verwächst und dadurch Perforationen desselben verhütet. Es selbst wird durch das Vordringen des Geschwüres partiell in einen chronisch entzündlichen Zustand versetzt, wodurch der nach dem Geschwüre gerichtete Abschnitt in eine glatte, fibröse Masse verwandelt wird. Gummöse und tuberculöse Entzündungen kommen vor, aber selten; in Bezug auf letztere muss man sich vor Verwechselung von käsigen und tuberculösen Lymphdrüsen, welche am und im Pancreas selbst liegen, mit Pancreastuberkeln hüten.

4. Von Geschwülsten kommen im Pancreas am häufigsten Carcinome vor. Diese sind nur sehr selten metastatisch, meistens fortgeleitet von Krebsen der Nachbarschaft, besonders des Magens, oder primär. Die letzteren haben ihren hauptsächlichen Sitz in dem Kopfe und greifen von hier aus gern auf das Duodenum über. Da sehr bald auch die epigastrischen Lymphdrüsen ergriffen werden und der Pylorus des Magens so nahe liegt, so bedarf es oft einer sehr genauen Untersuchung, um den wahren Sitz der Geschwulst zu erkennen und man muss deshalb verschiedene Schnitte durch den Kopf des Pancreas legen, um zu sehen, ob nicht doch noch die körnige Structur desselben zu erkennen ist. Die meisten der Krebse gehören zu den scirrhösen Formen; die mikroskopische Untersuchung geschieht nach den bekannten Regeln.

5. Wesentlich die Gefässe des interstitiellen Gewebes betrifft die amyloide Degeneration des Pancreas, welche unter den bekannten Umständen ebenfalls vorkommt.

6. Als eigenthümliche angeborene Abnormitäten sind die zuweilen in dem Kopf eingeschlossenen kleinen Nebenmilzen zu erwähnen, sowie das Vorkommen abgesprengter Pancreasstückchen (Nebenpancreas) in der Wand des Duodenums, seltener des Jejunums oder des Magens.

b) Veränderungen der Ausführungsgänge.

Von den Ausführungsgängen sind vorzugsweise Cystenbildungen zu erwähnen. Zuerst, wegen der Möglichkeit der Verwechselung mit Abscessen, kleine hirsekorn- bis bohnengrosse, bald mit klarem, wässerigem, bald mit gelbem, manchmal selbst etwas dicklichem Inhalte gefüllte und häufig multipel und gruppenweise auftretende Cystchen: mit catarrhalischem Secret gefüllte Retentionscysten der interacinösen Gänge (Acne pancreatica). Der grosse Ausführungsgang zeigt, meist in Folge von Verschluss durch Geschwülste, Concremente oder narbige Retractionen, Erweiterungen (Ranula pancreatica), die entweder den ganzen Gang betreffen (rosenkranzförmige Ectasie), oder nur die hinter dem Verschluss liegende Partie (cystische Ectasie). Das Drüsengewebe ist dabei meistens atrophirt. Häufig liegen in dem erweiterten Gange kleine Concretionen (Pancreassteine), welche grösstentheils aus phosphorsaurem und kohlensaurem Kalk bestehen und eine weisse Farbe, sowie eine mehr oder weniger zackige Oberfläche besitzen.

10. Untersuchung des Ganglion coeliacum.

An die Untersuchung des Pancreas schliesst man diejenige des Ganglion coeliacum, welches über ihm, um die Arteria coeliaca herum, auf der Aorta unter und vor dem Hiatus aorticus des Zwerchfells liegt. Makroskopisch wird im allgemeinen wenig zu untersuchen sein, doch ist besonders die Beachtung des umgebenden Bindegewebes (chron. Entzündung) und die Farbe des Ganglions (bräunlich bei starker Pigmentirung der Ganglienzellen) wichtig. Nach Rokitansky soll dasselbe bei Typhus, Cholera etc. sehr hyperämisch, ja zuweilen hämorrhagisch sein; von der Atrophie

des Ganglions bei chronischer Entzündung des Bindegewebes um die direkt an dasselbe anstossende Nebenniere bei einzelnen Fällen von sogen. Morbus Addisonii ist schon früher die Rede gewesen. Gleichfalls atrophisch ist dasselbe zuweilen bei Diabetes mellitus gefunden worden. Die Nervenzellen zeigen bei allen Cachexien eine beträchtliche Vermehrung der auch schon normal vorhandenen braunen Pigmentkörnchen, mit welcher zugleich eine Atrophie der Zellen, Schwund des Kernes etc. einhergeht. Auch im Alter nimmt das Pigment zu. Die Gefässe des Ganglion coeliacum zeigen amyloide Entartung, jedoch nur in schlimmen Fällen von allgemeiner Amyloidentartung.

11. Untersuchung des Mesenteriums.

Bevor man nun an die noch restirende Untersuchung des Dick- und Dünndarmes geht, hat man zuerst das Mesenterium einer Betrachtung zu unterziehen. Seine Dicke wechselt je nach der Menge des vorhandenen Fettes und kann diejenige eines grossen Fingers erreichen. Am Dickdarm, der ja nicht überall ein Mesenterium hat, ist seine Ausbildung und seine Länge sehr wechselnd, so ist besonders an der Flexura iliaca in manchen Fällen ein abnorm langes (1′ l.) Mesenterium vorhanden, welches dann leicht zu Verdrehungen des Darmes Veranlassung geben kann.

a) Veränderungen des Bindegewebes des Mesenteriums.

Wie das Bindegewebe in der Bauchhöhle überhaupt, so nimmt auch gerade das Mesenterium an den Blutungen bei Phosphorvergiftung, acuter Leberatrophie etc., an den phlegmonösen Schwellungen bei Milzbrand etc. Theil. Eine der häufigsten Affectionen ist die partielle chronische Entzündung (Mesenteriitis), welche zu den strahligen, sich retrahirenden fibrösen Narben führt, wie sie sowohl am Mesenterium des Dünndarms, als besonders auch des Dickdarms (dasjenige der Flexura sigmoidea ist in dieser Beziehung ausgezeichnet) vorkommen.

Die Affectionen des Peritonealüberzuges, insbesondere Tuberkel und Carcinombildung sind beim parietalen Peritoneum schon besprochen, es sei hier nur noch gewarnt vor einer Verwechselung mit kleinen multiplen Fettzöttchen, mit denen an manchen

Mesenterien die Oberfläche so dicht besetzt ist, dass dieselbe ein sammetartiges Aussehen darbietet. In dem Mesenterium sitzen zuweilen grössere Geschwülste, von denen Fibrome, Fibrosarcome, Dermoide, Gefässgeschwülste (Chylangioma) etc. zu nennen sind.

b) Veränderungen der Lymphdrüsen des Mesenteriums.

Das wesentlichste Interesse nehmen am Mesenterium des Dünndarmes die Lymphapparate, Lymphdrüsen nebst Lymphgefässen in Anspruch, da sie fast an allen Affectionen des Darmkanales Antheil nehmen. Sämmtliche entzündliche Darmerkrankungen können mit Schwellung und starker Röthung (Hyperämie) der mesenterialen Lymphdrüsen einhergehen; am häufigsten geschieht das allerdings bei den typhösen und tuberkulösen Processen, welchen auch an den Lymphdrüsen gleiche specifische Processe entsprechen. Zu den stärksten Schwellungen führt der typhöse Process, der, wie bekannt, in einer gewissen Reihenfolge, von den der Ileocöcalklappe benachbarten Lymphdrüsen angefangen, die Drüsen ergreift (Ileocöcalstrang). Die typhöse Lymphdrüse erreicht die Grösse eines Taubeneies, ist sehr weich, succulent, bald stark geröthet, bald von mehr blasser, graulicher Farbe, wodurch sie die eigentlich sog. markige Beschaffenheit erhält. Die Zunahme der Grösse beruht, wie die mikroskopische Untersuchung an leicht herzustellenden Isolationspräparaten zeigt, auf einer Vermehrung von Zellen, denn man findet eine abnorm grosse Menge von mehrkernigen, besonders von grossen, rundlichen, oft 12—20 Kerne beherbergenden Zellen, zu denen dann noch als besondere Eigenthümlichkeit die, wahrscheinlich mit der beträchtlichen Hyperämie und den dadurch bedingten kleinen Blutungen zusammenhängenden, sog. blutkörperchenhaltigen Zellen hinzukommen (zur Untersuchung benutze man Kochsalzlösung).

In der Regel bewirkt der typhöse Process keine weitere Veränderung, als diese markige Schwellung, allein es gibt doch auch Fälle, wo kleinere oder grössere Abschnitte des Drüsenparenchyms sich von der Umgebung durch eine gelbe Färbung, die zum Theil mit vollständiger Erweichung einhergeht, auszeichnen. Es sind dies partielle Necrosen des Drüsenparenchyms, die jedenfalls von einer Compression der Blutgefässe durch die immer zunehmende

Zellvermehrung abzuleiten sind. In mikroskopischen Präparaten aus diesen Stellen findet man necrotische und verfettete Zellen, zahlreiche freie Fett- und Eiweisskörnchen (Detritus). Neuerdings sind in vielen, wenn auch nicht in allen typhösen Mesenterialdrüsen, sowohl im Saft (Deckglastrockenpräparate), als auf Schnitten die früher schon erwähnten Typhusbacillen gefunden worden. Auch sie färben sich, wenn auch vielleicht nicht so gut, wie andere, mit basischen Anilinfarben.

Auch die tuberkulöse Affection der mesenterialen Lymphdrüsen lässt deutlich den Gang des Processes von dem Darme aus nach der Wurzel des Mesenteriums erkennen, denn es ist immer die dem Darm zunächst gelegene Drüsenreihe, welche die ersten Tuberkeleruptionen resp. die grössten Veränderungen zeigt. Der Zusammenhang mit tuberkulösen Darmgeschwüren wird sehr häufig durch eine Tuberkelentwickelung und chronische, mit Verdickung der Wandung verbundene Entzündung der vom Darme zu den betreffenden Drüsen hinziehenden Lymph- (Chylus-) Gefässe klar vor Augen geführt. Diese Gefässe sind manchmal ganz besonders scharf markirt und selbst ausgedehnt durch einen weissgelben Inhalt — retinirten Chylus, dem durch Tuberkelentwickelung in der Wandung der Weg versperrt worden ist. Es kommt im übrigen diese Chylusretention auch für sich allein vor, wobei dann natürlich die knötchenförmigen Verdickungen der Wandungen fehlen.

In den Drüsen treten die Tuberkel zuerst in der Rindenschicht auf, sie verschonen aber auch die Marksubstanz nicht und durch ihre Verkäsung kann zunächst die erstere, dann die letztere, d. h. also das gesammte Drüsenparenchym in eine homogene gelbe käsige Masse verwandelt werden. Die Drüsen vergrössern sich dabei, wenn auch meistens nicht in dem Maasse, wie bei Typhus oder bei der mit der Tuberkulose sehr nahe verwandten (ätiologisch sogar identischen) sog. scrofulösen Drüsenaffection, wie man sie am häufigsten bei Kindern findet (Tabes mesaraica). Auch bei dieser Affection verkäsen die Drüsen, sie erreichen aber dabei eine viel beträchtlichere Grösse (bei Kindern werden sie taubeneigross, bei Erwachsenen selbst noch grösser) und oft liegen an der Wurzel des Mesenteriums die grössten, durch Confluenz von Drüsen entstandenen Knoten. Sie sind es vorzugsweise, von denen Virchow den Vergleich mit frischen Kartoffelschnitten hergenommen hat, so

derb, homogen und gelb erscheinen sie auf dem Durchschnitt, nur die Feuchtigkeit fehlt ihnen. Bei diesen Formen findet man häufig unter dem Auftreten eines grünlichen Farbentones eine Erweichung des Käses, deren centrale Entstehung durch die allerseits noch bestehende feste käsige Kapsel bewiesen wird.

Wie in der Lunge und an den Bronchialdrüsen, so können auch hier die käsigen Massen verkalken und es deuten dann oft nur unregelmässige Kalkmassen, welche an Stelle eines Theiles oder der ganzen Drüsen getreten sind, auf die früher vorhandenen Processe hin.

Im Gegensatze zu diesen vom Darm nach der Wurzel zu fortschreitenden Processen stehen andere, welche im Gegentheil die der Wurzel zunächstliegenden Drüsen zuerst ergreifen. Dahin gehören die Veränderungen bei Leukämie und Pseudoleukämie (Adenie der Franzosen, malignes Lymphosarcom, Hodgkin's disease) und die durch Milzbrand hervorgerufenen Veränderungen. Bei allen diesen Affectionen haben die Drüsen dieselben Veränderungen erlitten, wie sie früher schon von den Bronchial- und Trachealdrüsen beschrieben worden sind.

Carcinomatöse Veränderungen der Drüsen kommen im allgemeinen seltener vor und sind nach den allgemeinen Gesichtspunkten leicht zu beurtheilen. Bei hochgradiger Amyloidentartung werden ausser anderen auch die mesenterialen Lymphdrüsen betheiligt und lassen diese Veränderung an ihrer Blässe, grau durchscheinenden Farbe, an ihrer festen Consistenz und der braunen Färbung auf Jodzusatz erkennen.

Zuweilen enthalten die mesenterialen Lymphdrüsen schon makroskopisch erkennbares Pigment, welches verschiedener Herkunft sein kann, am häufigsten ist körniges Blutpigment, aber es kann auch eingeathmete Kohle bis hierher gelangen.

Parasiten grösserer Art sind gerade in den Mesenterialdrüsen relativ häufig gefunden worden, darunter Cysticerken, Trichinen, Pentastomum.

c. Veränderungen der grossen Blutgefässe des Mesenteriums.

Die grossen Blutgefässe des Mesenteriums erleiden zuweilen Veränderungen ihres Inhaltes (Thrombose) seltener von dem Darm

aus (Geschwüre), häufiger durch Fortleitung von der Pfortader aus (Lebercirrhose etc.). Im ersteren Falle handelt es sich um entzündliche Thrombose (Thrombophlebitis), wie man sie am häufigsten im Anschluss an Perityphlitis trifft. Selten sind Embolien und Aneurysmen der Arterien, letztere besonders in der Nähe der Abgangsstelle der ersten Theiläste der Art. mesaraica sup. Nach Ponfick können sie embolischen Ursprungs sein, man untersuche deshalb gegebenen Falles genau die Gefässe ober- und unterhalb des Aneurysmas. Embolische Verschliessungen des Stammes der Art. mes. sup. erzeugen schwere Störungen (hämorrhagische Infarcirung) des Darms. Sobald man Veränderungen an den Blut- oder Lymphgefässen des Mesenteriums beobachtet hat, deren Beziehungen zu eiterigen Darmveränderungen man feststellen will, so untersuche man die betreffenden Darmabschnitte sofort, indem man das Darmlumen an dem Mesenterialansatz eröffnet.

12. Untersuchung des Darmes.

a. Aeussere Untersuchung.

Dünn- und Dickdarm werden im Zusammenhange untersucht und zwar zuerst ihre äusseren Verhältnisse sowohl im allgemeinen als mit besonderer Rücksicht auf die Serosa.

1. Allgemeine Verhältnisse.

Die Weite des Darmkanales ist von zwei Momenten abhängig, von der Menge des Inhalts und von dem Contractionszustande der Muskulatur. Der Inhalt kann Koth oder Gas (Meteorismus) sein; an der grösseren Schwere und an dem eigenthümlich gurrenden Geräusch, welches beim Hochheben einer Darmschlinge entsteht, kann man leicht das Vorhandensein dünner Kothmassen erkennen. Die stärksten Ausdehnungen können natürlich erreicht werden, wenn neben Vermehrung des Inhalts eine Erschlaffung der Muskulatur vorhanden ist, wie es z. B. bei Cholera, an den Stellen oberhalb von acuten Stenosen etc. der Fall ist. Eine Lähmung der Muskulatur ist auch fast stets bei acuter Peritonitis vorhanden. Im Gegentheil wird die Ausdehnung durch Inhalt verhindert und sogar eine Verkleinerung des Darmlumens herbeigeführt durch starke Contraction der Muskularis, wie sie in ganz frischen Fällen

heftiger Darmentzündungen, bei Paralyse der Irren (Hungertod) etc. beobachtet wird. Auch bei langsam sich ausbildenden Stenosen hindert die dabei sich entwickelnde Hypertrophie der Muskulatur die übermässige Ausdehnung. Eine Verengerung an umschriebener Stelle kann durch äussere Einwirkung (Einklemmung im Bruchsack, peritonitische Bänder, Verschlingung etc.), sowie durch Veränderungen in der Darmwand (Narben resp. vernarbende Geschwüre, Geschwülste, Invagination) zu Stande kommen; auch diese erkennt man deutlich schon von aussen, während die Verengerungen, welche das Lumen durch abnormen Inhalt erleiden kann (Gallensteine, Kirschkerne etc.) nnr bei der inneren Untersuchung sicher zu erkennen sind.

Die Farbe der Aussenfläche des Darmes hängt von seiner Ausdehnung, seinem Inhalte und seinem Blutgehalte ab. Je stärker die Ausdehnung, desto blasser im allgemeinen die Farbe und desto mehr weissgrau; je mehr gallig gefärbt die Fäces, desto mehr gelbliche oder bräunliche Farbe zeigt der Darm; ist aber viel Blut dem Inhalte beigemischt, so erkennt man dasselbe an der verwaschenen dunkelrothen Farbe der Wandungen. Durch ihre diffuse, verwaschene Beschaffenheit ist diese Farbe vor Verwechselung mit hyperämischem Roth geschützt, wie es bei heftigen Entzündungen, bei Stauungen etc. vorkommt, wo man aber stets mit Leichtigkeit die mit Blut überfüllten Gefässe zu erkennen vermag. Es liegen bei diesen Hyperämien die Gefässe nicht immer bloss oberflächlich, sondern sie schimmern auch aus der Tiefe (Submucosa und Mucosa) durch (z. B. bei Cholera), während in anderen Fällen die Hyperämie wesentlich auf die oberflächlichen subserösen Gefässe beschränkt ist. Der letztere Zustand lässt schliessen, dass die Ursache für die Hyperämie eine lokale, von der Bauchhöhle herstammende (Peritonitis) ist. Wie die acuten Entzündungen, so sind auch die heftigen chronischen, z. B. Dysenterie, schon oft von aussen zu erkennen an der dunkelen Färbung der Wandungen und auch hierbei unterscheiden sich diese Fälle durch das Hervordringen der Farbe aus der Tiefe von jenen oberflächlichen schieferigen Färbungen, welche als Residuen chronischer Peritonitis schon früher erwähnt wurden.

2. Die Veränderungen der Serosa des Darms.

Die Erkrankungen der Darmserosa, wie sie dieselbe nur als Theil der allgemeinen Auskleidung der Bauchhöhle betreffen, weichen nicht von den früher geschilderten des Gesammtperitoneums ab. An allen allgemeinen entzündlichen, tuberculösen, carcinomatösen Processen nimmt die Darmserosa in hervorragendem Masse Theil. Ich will nur noch daran erinnern, dass durch ausgedehnte adhäsive Entzündung, wie durch diffuse Carcinose die sämmtlichen Darmschlingen zu einem grossen Klumpen verbunden sein können, in dem es unmöglich ist, sie einzeln zu verfolgen. Man muss dann, um wenigstens einen Einblick in den Zusammenhang zu erhalten, einen oder selbst mehrere Schnitte mitten durch den Klumpen hindurch machen.

Nicht minder wichtig als diese, auf grössere Strecken verbreiteten Veränderungen sind die partiellen, wie sie sich besonders zu tiefergreifenden Geschwüren der Schleimhaut hinzugesellen. Solche Geschwüre sind typhöse oder tuberculöse. Die tuberculösen, als meist sehr chronisch verlaufende, bewirken am häufigsten Veränderungen der äusseren Oberfläche, welche, bei grösserer Ausdehnung in Ringform erscheinend, in dunkelrother oder blaurother Färbung, umschriebener Verdickung der Serosa und Entwickelung kleinster grauer Tuberkelknötchen bestehen. Die Tuberkeln der Serosa, welche den sichersten Beweis für die tuberculöse Natur des auf der Schleimhaut etablirten Processes geben, breiten sich viel weiter als die anderen Veränderungen nach allen Seiten hin aus. Diese Ausbreitung geschieht dann stets mit grosser Regelmässigkeit im Verlaufe von grauen, baumförmig verästelten Gefässen, die von der gewöhnlichen Stelle der Geschwüre, gegenüber dem Mesenterialansatze, aus zu immer grösseren Stämmchen sich sammelnd nach dem Mesenterium hinziehen (die Chylusgefässe des Darmes). Es ist schon bei Besprechung der Veränderungen des Mesenteriums erwähnt worden, dass die Tuberkelentwickelung dem Laufe der Lymph-(Chylus)gefässe folgend bis zu den mesenterialen Lymphdrüsen weiterschreiten kann. Betrachtet man die Tuberkelknötchen auf der Serosa genauer, so kann man nicht im Zweifel sein, dass die Entwickelung von einem Punkte, dem Sitze des Geschwüres entsprechend, ihren Ausgang genommen hat, denn hier stehen die

Knötchen am dichtesten, sind am grössten und zeigen schon trübe Beschaffenheit oder gar beginnende centrale Verkäsung, während, je weiter man sich von dieser Mitte entfernt, die Knötchen um so kleiner, spärlicher und durchscheinender, d. h. also um so jünger werden. Am Dickdarm, wo die Geschwüre in Bezug auf ihren Sitz nicht diese Regelmässigkeit zeigen, wie die Dünndarmgeschwüre, geht die Tuberkelentwickelung an denjenigen Stellen, wo die Serosa fehlt, direkt im Bindegewebe, welches an die Darmwand anstösst, vor sich. Das Gleiche ist der Fall bei dem neugebildeten Bindegewebe peritonitischer Pseudomembranen, welche sich zuweilen an den Stellen tuberkulöser Geschwüre bilden, ein Beweis, dass die Tuberkelbildung sich hier erst secundär und relativ spät zu der Geschwürsbildung hinzugesellt hat.

Nur bei ganz besonders ausgedehnten und tiefgreifenden Geschwüren kommt noch eine andere Veränderung hinzu, nämlich eine, der tiefsten Stelle des Geschwüres entsprechende Necrose der Serosa, welche sehr leicht eine völlige Zerstörung derselben d. h. eine Perforation des Darmes hervorrufen kann. Die necrotische Stelle ist weich, von schmutzig gelblicher Farbe und hat nur in den seltensten Fällen einen Durchmesser von 1 Ctm. oder noch mehr.

Der typhöse Process, welcher ja im allgemeinen viel schneller verläuft als der tuberculöse, bewirkt viel seltener und in viel geringerem Masse Veränderungen der äusseren Darmoberfläche und besonders nicht so umschriebene, da der gesammte Darm, und vor allem die Gefässe desselben, überhaupt mehr in Mitleidenschaft gezogen sind. Eine etwas intensivere Röthe pflegt die Stellen der Geschwüre zu bezeichnen und nur in jenen seltenen Fällen, wo die Geschwüre sehr tief, bis zur Serosa dringen, wird diese ähnlich wie bei den eben erwähnten tuberculösen necrotisch und kann perforirt werden. Es fehlt aber in solchen Fällen, die bei den tuberculösen niemals fehlende Entwickelung von Tuberkeln in der Umgebung. Für alle Fälle ist freilich auch dieser Unterschied nicht stichhaltig, denn es gibt seltene Fälle von Typhus, bei welchen ähnlich wie in der Leber, den Nieren etc. auch auf der Darmserosa kleinste graue Knötchen (Typhus-Lymphome) sich entwickeln und es könnte dann die Diagnose zweifelhaft werden, wenn nicht die markigen Schwellungen der Mesenterialdrüsen auf den richtigen Weg leiteten.

Auch partiell von einem Punkte ausgehend, aber doch auf

etwas grössere Strecken verbreitet, sind die durch Einklemmung an der Darmoberfläche erzeugten Veränderungen. Zunächst der Einklemmungsstelle, und zwar am oberen Theile weiter reichend als am unteren, ist die Oberfläche von dunkelrother oder violettrother, verwaschener Farbe, die in centrifugaler Richtung allmählich immer mehr verblasst. Hat die Einklemmung längere Zeit bestanden, so ist die Darmwand morsch, necrotisch und es kann Perforation eingetreten sein. Die Einklemmungsrinne bleibt auch nach Behebung der Einklemmung (durch Operation) noch längere Zeit erkennbar.

Endlich seien noch jene Veränderungen erwähnt, welche manchmal Darmschlingen erleiden, die irgend eine abgesackte peritonitische Abscess- oder Jauchehöhle begrenzen helfen. Es kann sich dabei die Veränderung auf Verdickung der Serosa beschränken, es kann aber auch, besonders bei septischer Beschaffenheit des Höhleninhaltes, eine Ulceration platzgreifen, die immer weiter dringen und schliesslich gar eine Perforation des Darmes bewirken kann. Zur Entscheidung der Frage ob eine Perforation von innen oder von aussen her entstanden sei, muss man genau die Beschaffenheit der verschiedenen Häute der Darmwand betrachten. Da die Geschwüre nicht gleichmässig in die Tiefe schreiten, sondern eine im allgemeinen trichterförmige Gestalt besitzen, so wird diejenige Schicht, welche zuletzt perforirt wurde, die am wenigsten umfangreichen Zerstörungen zeigen d. h. bei Perforation von innen wird die Veränderung der Serosa nur geringer sein, dagegen bei Perforation von aussen wird sie sich weiter erstrecken als an der Muscularis und der Mucosa, welche zuletzt perforirt wurden. Bei Perforation von aussen schlägt sich nicht selten die Schleimhaut lippenförmig durch den Riss nach aussen um.

Von Geschwulstbildungen, welche lediglich auf die Darmoberfläche beschränkt sind, ist nicht viel zu sagen. Bekannt ist, dass die Appendices epiploicae des Dickdarms zuweilen eine abnorme Grösse erreichen und dann wahre Lipome darstellen, in welchen Verkalkungen statthaben können. Durch Abreissen des oft dünnen Stieles wandeln sie sich in freie Körper der Bauchhöhle um.

Unter den angeborenen von aussen erkennbaren Veränderungen des Darmes sind als häufigste das Diverticulum ilei und

divertikelartige Bildungen der Haustra coli zu nennen. Das Divertikel des Dünndarms sitzt in der Regel bei Erwachsenen etwa 3′ oberhalb der Ileocoecalklappe; es ist bald nur ganz kurz und eng, bald hat es die Weite des übrigen Darmes und ist mehrere Zoll lang. Das Ende ist entweder einfach gerundet oder läuft in zwei oder mehrere kleine abgerundete Schenkel aus (seltener). Die Schleimhaut besitzt alle Attribute der übrigen Darmschleimhaut und nimmt unter Umständen auch an ihren Veränderungen Theil.

Die gewöhnlichen sog. Divertikel des Colon erreichen nie eine bedeutendere Grösse, sind meistens bohnen- bis höchstens kirschgross und bedingt durch stärkeres Vorspringen der Längs- und Querfalten. Sehr selten sind wirkliche Divertikel von beträchtlicherer Grösse. Falsche Divertikel, d. h. hernienartige Ausstülpungen der Schleimhaut zwischen Lücken der Muscularis finden sich zuweilen multipel am Dünndarm, meist dicht am Mesenterialansatz.

Angeborene abnorme Oeffnungen des Darmes (Fistulae congenitae) oder Verschliessungen finden sich meist neben anderen Veränderungen bei nicht lebensfähigen Missgeburten.

Ueber die Lageveränderungen des Darmes wurde schon bei der Inspection der Bauchhöhle das Nöthige mitgetheilt.

b. Eröffnung des Darmes.

Nachdem die äussere Inspection beendet ist und auch der Wurmfortsatz (s. d.) noch äusserlich untersucht worden ist, wird der Dünn- und Dickdarm im Zusammenhange herausgenommen. Man geht dabei am besten von dem leicht aufzufindenden Coecum aus, indem man zuerst den Dickdarm hart an der Wandung von seinem Mesenterium resp. von dem anstossenden Bindegewebe ablöst und zwischen die Beine der Leiche legt, darauf wieder das Coecum fasst, um nun auch den Dünndarm von unten nach oben dicht am Mesenterialansatze abzulösen. Diese Ablösung wird in der Weise ausgeführt, dass man mit der linken Hand den Darm straff anzieht und das in der Art eines Violinbogens gefasste Messer in sägenden Zügen über das gespannte Mesenterium herübergleiten lässt. Die Schneide des Messers muss dabei etwas dem Darme zugekehrt werden, damit es nicht in der Richtung der Zuglinie zu schneiden hat, wodurch leicht kleine Reste des Mesenteriums

stehen bleiben könnten, die dann später beim Aufschneiden hinderlich sein würden, weil sie ein gradliniges Ausspannen des Darmes verhindern. Die Ablösung wird bis zum Duodenum fortgesetzt, von dessen aufsteigendem Schenkel man noch soviel wie möglich mitnimmt. Man behält nun das obere Ende des Darmes in der Hand und schlitzt ihn von hier aus, nachdem man ihn auf die linke Seite der Leiche gelegt hat, um ihn besser handhaben zu können, mit der grossen geknöpften sog. Darmscheere auf, den Dünndarm im Verlaufe des Mesenterialansatzes (weil diesem gegenüber die Peyer'schen Haufen und die an ihnen sich abspielenden wichtigen Processe ihren Sitz haben), den Dickdarm im Verfolge eines der drei Längsbänder, der sog. Tänien. Während des Aufschneidens, bei welchem man bloss den Darm durch die unbeweglich gehaltene halbgeöffnete Scheere zu ziehen braucht, fasst man mit Daumen und Zeigefinger der linken Hand den linken Rand des Schnittes, während die übrigen Finger ausgespreizt werden, um den frisch aufgeschlitzten Theil darüber ausbreiten und seinen Inhalt betrachten zu können. In allen Fällen, wo man den Inhalt gewisser Theile genauer untersuchen will (z. B. den Inhalt des oberen Dünndarmabschnittes auf Trichinen) muss derselbe jetzt sofort aufgefangen werden — Gerichtsärzte sollten die in dieser Richtung zu untersuchenden Theile stets an beiden Enden abbinden, um nichts vom Inhalte zu verlieren und denselben vor jeder Verunreinigung zu bewahren. Ist das Aufschlitzen bis zum Ende des Dickdarms ausgeführt, so beginnt man von hier aus die Hauptmasse des Kothes zu entfernen, indem man den Darm zwischen dem ausgebreiteten und nach Bedürfniss fest aneinandergelegten 2. und 3. Finger der linken Hand hindurchzieht; die gereinigten Abschnitte legt man direct zur späteren weiteren Reinigung in eine Schüssel oder einen Eimer mit Wasser, nur das letzte, obere Ende des Dünndarms kommt über den Rand des Gefässes zu liegen, um es nachher zu der genaueren Untersuchung sofort fassen zu können. Sobald der Darm in dem Wasser abgespült ist, zieht man ihn wiederum, nun aber von oben nach unten, zwischen den beiden Fingern der linken Hand, mit der Schleimhaut nach oben, hindurch, um nun successive die einzelnen Abschnitte genau zu untersuchen. Die letzten etwa noch anhaftenden Schmutzreste können durch einen Wasserstrahl leicht noch entfernt werden.

Für manche Fälle ist auch eine andere Methode verwendbar, die von den Fleischern benutzt wird, nämlich die vollständige Umstülpung des Darmes ohne ihn aufzuschneiden, so dass die Schleimhautfläche nach aussen kommt und dafür die Serosa das Lumen der Röhre begrenzt. Man kann diese Umkehrung sehr leicht dadurch erreichen, dass man am oberen Dünndarmende ein kleines Stück manschettenartig umklappt und in die dadurch gebildete Rinne einen kräftigen Wasserstrahl einleitet. Dieser wird die Umstülpung immer weiter treiben bis schliesslich der ganze Darm oder doch wenigstens der ganze Dünndarm die Schleimhautfläche nach aussen kehrt.

Es ist schon beim Mesenterium erwähnt worden, dass in Fällen, wo Beziehungen zwischen Veränderungen im Mesenterium und im Darm genauer festgestellt werden sollen, der Darm in Verbindung mit dem Mesenterium gelassen und seine Höhle längs dem Mesenterialansatz eröffnet wird. Als gewöhnliche Methode würde ich diese Art der Eröffnung nicht empfehlen, da die oben angegebene Methode leichter und besonders sehr viel reinlicher ist.

c. Untersuchung des Darminhalts.

Die Untersuchung des Darminhalts hat sich auf seine allgemeine Beschaffenheit, sowie auf besondere abnorme Bestandtheile zu erstrecken. In Bezug auf die allgemeinen Verhältnisse bedürfen der Beachtung die Menge, die Farbe, die Consistenz und der Geruch, in Bezug auf die besonderen Beimengungen, die von den eingeführten Speisen herrührenden, die von dem Individuum selbst stammenden und die parasitären Beimengungen.

1. Allgemeine Verhältnisse.

Die Menge des Darminhaltes ist sowohl abhängig von der Einnahme, als auch von der Ausgabe, sowie von Exsudation von Seiten der Darmwandungen. Grosse Menge Speisebrei von gewöhnlicher Beschaffenheit im Dünndarm beweist kurz vorhergegangene reichliche Einnahme; grosse Menge im Dickdarm, besonders wenn die Massen sehr hart und geballt sind, weist auf trägen Stuhlgang, Verstopfung, Koprostase hin; abnorm geringe Mengen Darminhalt sprechen für geringe Einnahme, grosse Mengen abnorm flüssigen

Inhaltes für wässerige Exsudation von der Wandung her; wässerige Massen im Dickdarm, der für gewöhnlich im oberen Theil breiige, im unteren feste Massen enthält, bekunden das als Diarrhoe bekannte Leiden.

Die Farbe ist wesentlich bedingt von der Menge der beigemischten Galle, bei gänzlichem Mangel derselben (Icterus) hat der Koth eine graue Färbung. Durch Beimengung von Blut wird je nach der Menge desselben die Farbe eine heller oder dunkler rothe, schliesslich fast schwarze, wie sie auch durch Einführung gewisser Arzneimittel, besonders Eisen, erzeugt wird. Eine dunkelgrüne Farbe zeigt der Darminhalt nach dem Genusse von Calomel, eine gelbe nach Rhabarber. Als besonders eigenthümlich ist noch die gelbe erbsbreiartige Farbe der Typhusstühle, sowie die weissliche (reiswasserähnliche) der Cholerastühle zu erwähnen. Der dem Inhalt oft beigemischte Schleim kann ungefärbt oder durch Galle hell- oder orangegelb oder durch beigemengte Faeces schmutzig braungelb gefärbt sein.

Die Consistenz wechselt vom Wässerigen bis fast Steinharten; die Cholerastühle gehören zu den dünnsten (Reiswasser), die Typhusstühle sind breiartig (Erbsbrei). Bei hartnäckiger Stuhlverstopfung (Koprostase) findet man in den Haustra coli kleine runde fast steinharte Kothballen. Ein bis in den Mastdarm weichbreiiger Koth ist, falls er nicht durch Abführmittel oder die Diät (viel Fett, Obst, junge Gemüse) erzeugt ist, stets pathologisch. Weichheit der Faeces mit oder ohne Formung zu Ballen kann von Beimengung von Schleim, Fett, Wasser oder jungem Gemüse und Obst herrühren. Man erkennt letztere Ursache schon makroskopisch an den vorhandenen Pflanzenresten, noch sicherer mikroskopisch, wobei man besonders auf Spiralfasern, verholzte Zellen etc. achte; wässeriger Stuhl zerdrückt sich unter dem Deckglas nicht gleichmässig zäh, sondern läuft beim Nachlassen des Druckes in vielen kleinen Streifen wieder zusammen. Ist Schleim oder Fett vorhanden, so zerdrückt die Masse sich ganz gleichmässig, aber erst das Mikroskop kann entscheiden, welches von beiden vorhanden ist (Nothnagel).

Der Geruch richtet sich ganz nach der Menge der vorhandenen Fäcalstoffe; frischer Cholerastuhl riecht gar nicht, die dünnen Stühle bei Dysenterie stinken sehr stark, Typhusstühle haben eben-

falls nur wenig Geruch, sehr stinkend sind die gallenlosen Fäces bei Icterus.

Die mikroskopische Untersuchung kann frisch in Kochsalz oder an Deckglastrockenpräparaten vorgenommen werden. Um den Geruch der eigentlichen Fäcalmassen etwas zu verdecken, kann man meistens ohne Schaden die Massen in einer Carbolsäurelösung aufweichen (Bizzozero).

2. Die abnormen Beimengungen.

Die abnormen Beimengungen zu dem Darminhalt anlangend, so sind von den aus der Nahrung stammenden unverdaulichen Dingen eigenthümliche rundliche Fettballen zu erwähnen, die ähnlich wie bei Kindern die grossen Milchkäseballen im Magen, so bei Erwachsenen gefunden worden sind und aus unverdautem und zusammengeballtem Fett bestehen. Dahin gehören ähnliche Ueberreste von Fleischnahrung, ferner die unverdaulichen Reste von Obst (Kerne, Apfelsinenschläuche) etc. Mikroskopisch finden sich stets zahlreiche Nahrungsbestandtheile. Amylon kommt im normalen Stuhl spärlich in Pflanzenzellen eingeschlossen vor; bei gemischter Kost ist Stärke in wohlerhaltenen isolirten Körnern niemals, in zertrümmerten Bruchstücken nur ausnahmsweise und dann in ganz vereinzelten Stückchen nachzuweisen. Jedes einigermassen reichlichere Erscheinen in den beiden letzten Formen ist deshalb als pathologisch anzusehen (Nothnagel). Zur Erkennung des Amylum setze man Jodlösung zu, welche dasselbe blau färbt. (Freilich geben nicht mehr alle Körner die Reaction.)

Bruchstücke von Muskelfasern, welche stets, oft mit undeutlicher Querstreifung und meist durch Galle gelb gefärbt, im normalen Stuhl vorhanden sind, finden sich abnorm reichlich in den meisten dünnen und breiigen Stühlen.

Fett findet sich in den Faeces in Tropfen- und Krystallform; die Krystalle nehmen in alkoholischer Alkannaextractlösung eine prachtvolle rothe Farbe an, welche sie auch beim Ausspülen in salzsaurem Alkohol wie die Fetttropfen behalten. Das Fett kann in Tropfen- und Krystallform vermehrt sein; es können sich daraus kleinere oder grössere weissliche Klümpchen bilden; besonders häufig bei Phthisikern.

Von Milchnahrung können weisse, aussen gallig gefärbte Caseïnklümpchen in den Faeces vorkommen.

Die vom Körper stammenden Beimengungen können sehr verschiedener Art sein. Zunächst finden sich häufig abgestossene Epithelien, welche Quellung, Verfettung und körnigen Zerfall darbieten. Bei manchen Affectionen (Cholera, Dysenterie im Anfangsstadium, Typhus etc.) finden sich sogar noch zusammenhängende Fetzen, ja handschuhfingerförmige Ueberzüge der Zotten. Obwohl manches davon als postmortale Erscheinung zu betrachten ist, so lehrt doch die Untersuchung des Stuhls Lebender, dass eine, manchmal sehr beträchtliche intravitale Desquamation der Epithelien vorkommt.

Leukocyten trifft man im ganzen selten; zahlreich sind sie nur bei ulcerösen Processen vorhanden, besonders bei Dickdarmulcerationen. Durch Perforation eines Eiterherdes können sie in dicken Haufen in den Darminhalt gelangen.

Blut findet man im Darminhalt bei ulcerösen Processen, besonders dysenterischen und typhösen, dann bei bedeutender Blutstauung, besonders bei Lebercirrhose. Gerade in diesem Falle ist es oft unmöglich die Austrittsstelle des Blutes aus den Gefässen zu bestimmen, da es in der Regel aus vielen kleinen hervorkommt. Es ist aber dann, wie schon beim Magen erwähnt wurde, mehr gleichmässig dem Inhalte beigemischt, während es in Form grösserer Klumpen vorhanden ist, wenn es aus grösseren Gefässen stammt. Die rothen Blutkörperchen werden sehr schnell im Darm zerstört, so dass man sie selbst in hellroth aussehenden Massen manchmal nicht mehr gut sieht. Trotzdem kann eine Resorption derselben aus dem Darmlumen stattfinden und man versäume nicht, durch Untersuchung der entsprechenden Lymphdrüsen nach der etwa stattgefundenen Resorption zu forschen.

Schleim kommt seltener in grösseren Massen (Sommerdiarrhoe der Kinder), häufig als Ueberzug von Kothballen oder als Fetzen oder auch so innig mit dem Koth gemischt vor, dass er nur bei der mikroskopischen Untersuchung erkannt werden kann. Die Fetzen sind gallertig durchsichtig oder (meist durch Epithelien) grau getrübt; die unter dem Mikroskop meist unregelmässig streifige Masse wird durch Essigsäure noch weiter streifig getrübt.

Sie enthält stets wechselnde Mengen von Schizomyceten, Zellen, Nahrungsbestandtheilen etc., öfter auch Gallenfarbstoff.

Zuweilen erscheint der Schleim in besonderen Formen, als Kügelchen, durchsichtig grau oder auch gallig gefärbt, oder als längere, manchmal verzweigte Bänder oder rundliche, oft wurmartige Fäden, grau oder mehr oder weniger gelb, braun gefärbt. Diese Dinge sind fälschlich für Würmer oder fibrinöse Exsudate gehalten worden. Sie kommen vorzugsweise bei Darmverengerungen vor.

Als vom Körper stammende Bestandtheile sind endlich noch die gelegentlich (z. B. bei schwerer Dysenterie) vorkommenden abgelösten Schleimhautfetzen, die in dem Stuhl Lebender schon beobachteten ganzen Darmstücke (Necrose durch Invagination), die sehr selten in den Darm gerathenden Stücke von Geschwülsten, abgestorbenen Föten (Extrauterinschwangerschaft), sowie endlich die Gallensteine zu erwähnen, welche unter Umständen einen Verschluss des Darmrohres bedingen können.

Die in den Darm gerathenen Gallensteine sind leicht von den im Darm selbst gebildeten sog. Kothsteinen (s. Processus vermiformis) zu unterscheiden, welche zu einer neuen Gruppe von abnormen Bestandtheilen, den im Darminhalt selbst gebildeten gehören. Es handelt sich hierbei wesentlich um Krystalle, von welchen besonders häufig phosphorsaure Ammoniakmagnesia (Sargdeckel, aber auch unregelmässige Formen), dann auch neutraler phosphorsaurer Kalk (in drusenartigen, aus plumpen Keilen bestehenden Haufen), sehr häufig klumpige, gelb pigmentirte Kalksalze, seltener Cholestearin, oxalsaurer Kalk (Briefcouvert), zuweilen die Charcot-Neumann'schen Krystalle vorkommen. Nothnagel, welchem diese hauptsächlich auf den Stuhl Lebender sich beziehenden Angaben im wesentlichen entnommen sind, konnte keinerlei pathologische Beziehungen der Krystallbildungen auffinden.

Zum Theil ebenfalls in das Gebiet der im Darmlumen sich bildenden abnormen Bestandtheile gehören die Darmparasiten, unter welchen die bedeutungslosesten und die wichtigsten Formen vertreten sind. Während des Lebens finden sie sich selbst oder ihre Eier in den Fäces (mit Ausnahme der Trichinen), für die Diagnose ist deshalb die Kenntniss der Eier wichtig.

Unter den Zooparasiten des Darmes nehmen die nur tem-

porär sich dort aufhaltenden Trichinen ihrer Wichtigkeit für das Leben des Inhabers wegen das hervorragendste Interesse in Anspruch. Die Trichinen halten sich im wesentlichen nur in den oberen Theilen des Dünndarmes auf, welche deshalb in den betreffenden Fällen die Hauptaufmerksamkeit erfordern. Etwa 2 ½ Tage nach der Aufnahme trichinenhaltigen Fleisches haben die Thiere ihre Geschlechtsreife erlangt, 5 Tage später, also 7 bis 8 Tage nach der Einführung beginnt die Ausstossung der jungen Würmchen, welche alsbald den Darm verlassen und in die Muskeln einwandern. Die Weibchen sind leicht durch ihre Grösse (bis 3 und 4 Mm.) und durch die in ihnen enthaltene Brut von den kleineren Männchen (bis 1 ½ Mm.) zu unterscheiden. Die Brutbildung dauert 4—5 Wochen, manchmal schubweise, fort, aber selbst in noch späterer Zeit hat man vereinzelte Thiere im Darm gefunden. Zur Untersuchung genügt es, einen Tropfen Darminhalt in etwas Wasser zu vertheilen und bei schwacher Vergrösserung zu durchsuchen, doch kann man, wie aus der Grössenangabe schon hervorgeht, besonders die Weibchen auch schon mit blossem Auge erkennen.

Noch ein anderer Wurm aus der Reihe der Rundwürmer hat hauptsächlich im Duodenum seinen Sitz und kann gleichfalls eine tödtliche Krankheit durch Blutverlust bedingen, das Anchylostomum duodenale (Dochmius duoden.). Die Männchen sind 8 bis 12 Mm., die Weibchen 10—18 Mm. lang, bis 1 Mm. dick, sie legen Eier, welche 58—62 μ lang, 38—40 μ dick sind und in grosser Menge in dem Kothe während des Lebens erscheinen, nachdem sie bereits innerhalb des Darmes eine mehr oder weniger weit gediehene Furchung erfahren haben. Daran sind sie leicht kenntlich. Lässt man den Koth bei 25—30 ° C. stehen, so entwickeln sich innerhalb eines bis mehrerer Tage die Embryonen und schlüpfen aus. Die neugeborenen Larven, welche niemals in frischem Stuhl vorhanden sind, sind 250 μ lang, 17 μ dick, die reifen Larven 700 μ lang, 30 μ dick. Der Wurm saugt sich am Darm fest und bewirkt starke Anämie. Nachdem er neuerdings bei den Arbeitern des Gotthardtunnels in grosser Menge gefunden wurde, ist er auch bei ungarischen Bergleuten, deutschen Ziegelbrennern (am Rhein) gefunden worden und dürfte bei darauf hin gerichteten Bemühungen auch wohl noch anderwärts gefunden werden. Er kommt häufig in Oberitalien vor und oft im Verein

mit zwei anderen Rundwürmern, der Anguillula intestinalis und A. (Pseudorhabditis) stercoralis. Ersterer ist 2,25 Mm. lang, ovipar; in den frischen Fäcalmassen finden sich nur die Eier vor, welche etwas dünner sind, wie die vorigen (55—67 × 34—39 μ) und nicht oder höchstens in 2—8 Zellen getheilt sind; die neugeborenen Larven sind 250—300 μ lang, 15 μ dick, die reifen 600—625 und 20 μ. Von der Anguillula stercoralis ist das Männchen 0,88 Mm. lang, das Weibchen 1,20, ovipar, ovovivipar, vivipar; die Eier sind 48—52 × 36—44 μ gross; in frischen Fäcalmassen finden sich Larven in verschiedenen Entwicklungsstadien; die neugeborenen Larven sind 250 μ lang, 12 μ dick (Bizzozero).

Die sonst noch vorkommenden Rundwürmer haben nur geringere Bedeutung: Die am häufigsten im Darme vorkommenden Rundwürmer und grösseren Parasiten überhaupt sind die Spulwürmer (Ascaris lumbricoides), deren regenwurmähnliche, nach vorn sich stärker zuspitzende Gestalt sie leicht erkennen lässt. Sie leben oft in grossen Mengen im mittleren Dünndarm, kommen aber häufig auch im Duodenum und selbst gelegentlich im Magen vor. Die Weibchen sind 25—40 Ctm. lang und 5 Mm. dick, die Männchen, deren Hinterende abgeplattet und eingerollt ist, sind höchstens 25 Ctm. lang und 3 Mm. dick. Die Mundöffnung ist von 3 Lippen umgeben. Eier gelbbräunlich, oval, mit doppelter Schale, oft noch von einer unregelmässigen, dunkelbraungrünen Eiweisshülle umgeben; 60—75 μ lang, 45—55 μ breit.

Die Klasse der Rundwürmer liefert ferner noch den Oxyuris vermicularis, welcher den ganzen Darm bewohnt, die Männchen und Jugendformen den Dünndarm, die befruchteten und reifen Weibchen vorzugsweise das Coecum. Diese steigen zum Eierlegen in den Mastdarm hinab. Der Wurm ist cylindrisch, mit schmälerem Halse und einer blasenartigen Auftreibung der Chitindecke am Kopfende. Das Männchen wird bis 4 Mm. lang, mit abgerundetem und gekrümmtem Schwanzende, das Weibchen ca. 10 Mm. lang mit lang zugespitztem Ende. Die Weibchen sind viel zahlreicher und wegen ihrer Grösse leichter zu sehen, als die Männchen, zu deren leichterem Aufsuchen man den Darmschleim auf einer Glasplatte ausbreitet und bei durchfallendem Lichte untersucht. Die Eier der Oxyuren sind 52—55 μ lang, 27—30 μ breit, oval, aber auf der einen Seite stärker gewölbt, ihre Schale ist zart, dreifach

geschichtet; die Entwicklung des Embryo oft schon weit vorgeschrittten.

Endlich gehört zu den Rundwürmern der Peitschenwurm (Trichocephalus dispar), der meist nur in wenigen Exemplaren im Coecum seinen Aufenthalt hat. Er wird 40—50 Mm. lang, die Männchen sind etwas kleiner als die Weibchen. Das vordere Ende des Leibes ist fadenförmig und sitzt der Darmoberfläche gewöhnlich fest auf, das hintere Ende ist bis 1 Mm. dick und bei den Männchen spiralig eingerollt, mit Penisscheide und Spiculum versehen, bei den Weibchen dagegen ziemlich gerade gestreckt. Die Eier sind 52—60 μ lang, 25 μ breit, oval, mit dicker, brauner Schale versehen, deren Pole zu dicken, glashellen Zapfen verdickt sind (Citronenform).

Der Echinorynchus gigas (Männchen bis 10, Weibchen bis 32 Ctm. lang), weiss, kommt beim Menschen als grösste Rarität, häufiger beim Schwein vor.

Aus der Familie der Cestoden kommen hauptsächlich drei Formen vor; die Taenia solium oder armata, T. saginata, inermis, mediocannelata und der Bothriocephalus latus, welche sich sämmtlich vorzugsweise im Dünndarm aufhalten.

Die Taenia solium, armata, die häufigste der drei, welche aus dem Cysticercus cellulosae der Schweine hervorgeht, ist die kleinste Art derselben (2—3 Meter). Der stecknadelkopfgrosse Kopf trägt vier seitliche Saugnäpfe und am Scheitel einen vorspringenden Höcker (Rostellum) mit einem Hackenkranze. Saugnäpfe und Rostellum sind bei alten Thieren schwarz gefärbt. An den Kopf schliesst sich der dünne etwa 1 Zoll lange Hals mit nur mikroskopisch wahrnehmbaren Gliedern, dann der gegliederte Körper, dessen Glieder erst breiter als lang, etwa 1 Meter vom Kopfe entfernt quadratisch, später länger als breit sind. Die Geschlechtsöffnung liegt an der Seite, an den benachbarten Gliedern alternirend, der Uterus hat 7—10 baumförmig verästelte Seitenzweige. Häufig sieht man an einzelnen Gliedern, besonders da wo die Geschlechtsöffnung liegt, blasenartige hydropische Auftreibungen. Die reifen Eier sind rundlich, von 32—35 μ Durchmesser; ihre dicke Membran radiär gestreift, im körnigen Inhalt 6 feine Häckchen.

Dia Taenia saginata, inermis, mediocannelata wird bis 4 Meter lang, hat ebenfalls 4 Saugnäpfe, entbehrt aber des Rostel-

lum und Hackenkranzes, weshalb der auch grössere Kopf eine plumpere Gestalt besitzt. Die schwarze Pigmentirung am Kopfe alter Individuen ist meistens sehr intensiv. Am Halse ist die Gliederung schon makroskopisch zu erkennen. Die Glieder, welche im ganzen, besonders aber in der Dicke mächtiger sind als diejenigen der Taenia solium (wohlgenährt, saginata), nehmen anfangs schneller an Breite als an Länge zu, die reifen sind aber ebenfalls bedeutend länger als breit, die Geschlechtsöffnung liegt an der Seite, etwas nach hinten von der Mitte, ebenfalls alternirend. Vom Uterus gehen jederseits 20—25 Seitenzweige ab, welche meistens nur dichotomische Theilungen erkennen lassen. Die Eier sind ganz ähnlich denen der T. solium, nur etwas dicker und mehr oval; auch sie enthalten 6 Häckchen.

Der Bothriocephalus latus kann 5—8 Meter erreichen, hat einen länglichen, keulenförmigen, in der den Gliedern entgegengesetzten Richtung abgeplatteten Kopf mit 2 an den schmalen Seiten liegenden länglichen, rinnenartigen Saugnäpfen ohne Hackenapparat. Die Glieder sind bei weitem viel breiter (24 Mm.) als lang (3—3,5 Mm.) und tragen die gesonderten Geschlechtsöffnungen an der einen der beiden Flachseiten; der Uterus erscheint als kleiner dunkler, rosettenartiger Körper. Manchmal sind einzelne Glieder durchlöchert (gefenstert) in Folge von Platzen der überfüllten Fruchthälter. Es kann dadurch eine vollständige Spaltung eines oder selbst mehrerer hintereinander liegender Glieder bewirkt werden, so dass der Anschein einer Doppelbildung entsteht. Die Eier sind oval, 70—80 μ lang, 48—56 μ breit, haben einen körnigen Inhalt und eine dünne, leicht bräunliche Schale, welche an dem einen Pol einen deutlichen Deckel erkennen lässt.

Sehr selten kommen im Darm Distomen vor, eher schon ihre Eier. Diejenigen von D. hepaticum sind braun, 130—145 μ lang, 80—90 breit; diejenigen des D. lanceolatum sind dunkelbraun, 40 μ lang, 20 breit.

In neuerer Zeit mehren sich die Beobachtungen von Infusorien verschiedener Art, welche besonders bei diarrhoischen Zuständen gefunden werden, ob als ihre Erreger, ist noch zweifelhaft. Sie können gut nur in frischen Stühlen untersucht werden. Neuerdings sind sie meistens als Amöben oder Monaden beschrieben worden. Sie stehen wohl dem schon länger bekannten Cerco-

monas intestinalis nahe, einem länglich ovalen, 0,018 bis 0,011 Mm. langen und 0,008—0,011 Mm. breiten, an dem einen Ende abgerundeten, an dem anderen mit einem dünnen fadenartigen Anhange versehenen Thierchen, welches besonders in Cholera- und Typhusstühlen häufig in lebhafter Bewegung gefunden wurde. Nur einigemal wurde das Balantidium coli beobachtet, ein drehrundes, nach vorn eiförmig zugespitztes und mit seitlichem Munde versehenes Thierchen, welches an seiner ganzen Oberfläche mit Flimmerhaaren bedeckt ist und in seinem feinkörnigen Innern einen Nucleus und contractile Blasen enthält.

Weder im kranken noch im gesunden Darme fehlen eine enorme Menge von pflanzlichen Organismen besonders aus der Gruppe der Schizomyceten, welche in neuerer Zeit so grosse Wichtigkeit erlangt hat. Eine gewisse Menge von Hefepilzen (Saccharomyces) findet man fast in jedem normalen und pathologischen Stuhl; sie sind in der Regel durch Galle gelb gefärbt. Von den Schizomyceten kommen sowohl Micrococcen wie Stäbchen vor, insbesondere der Bacillus subtilis (Cohn), oft mit zahlreichen dunkel contourirten, glänzenden Sporen. Wenn auch in diarrhoischen Stühlen, bei Cholera etc. eine ungewöhnlich grosse Zahl gefunden werden sollten, so beweist das nichts für ihre ätiologische Bedeutung, da sie in gleicher Menge z. B. auch in den dünnen Inhaltsmassen bei Arsenikvergiftung gesehen werden. Indessen kommen doch auch besondere pathogene Formen vor. Unter diesen ist vorläufig der wichtigste, weil am leichtesten erkennbare, der Bacillus Kochii, welcher bei tuberkulösen Darmulcerationen schon während des Lebens in den Faeces durch die bekannte Färbemethode an Deckglastrockenpräparaten nachgewiesen werden kann. Die Angaben, dass auch andere Schizomyceten im Darm Tuberkelbacillenfärbung annehmen, bedürfen weiterer Bestätigung. Noch ein anderer Bacillus, der wohl erkannt werden kann, kommt, wenn auch nur selten, vor, der Bacillus anthracis bei der sog. Mycosis intestinalis. Vielleicht gelingt es auch noch, andere specifische Organismen (Typhus-, Dysenterie- etc. Pilze) aus der Schaar der unwichtigen herauszuerkennen.

Neuerdings hat Nothnagel die Entdeckung gemacht, dass in normalen wie pathologischen Stühlen häufig ein Schizomycete von sehr verschiedener Grösse und Gestalt (stäbchenförmig, oval,

spindelförmig, citronenförmig etc.) und mattglänzendem Aussehen vorkommt, welcher mit Lugol'scher Jodlösung eine lebhaft blaue Färbung annimmt (Clostridium butyricum). An der Leiche findet er sich nicht über das untere Ileumstück hinaus nach oben. Ausserdem fand Nothnagel zuweilen mit oder ohne Clostridien Micrococcen (Zoogloeahaufen) und Bacterien, welche gleiche Reaction gaben, über deren Natur aber noch nichts Näheres bekannt ist.

d. Untersuchung der Darmwandung, besonders der Schleimhaut.

Bei der Untersuchung der Darmwandung selbst hat man vorzugsweise die Zotten, die Falten, die solitären und agminirten Follikel (Peyer'sche Haufen) zu beachten.

1. Allgemeine Verhältnisse.

a) Vergrösserungen sowohl der gesammten Darmwandungen, als der einzelnen Theile kommen sehr häufig zur Beobachtung. Die Verdickung sämmtlicher Häute auf grössere Strecken hin ist eine häufige Folge allgemeiner chron. Peritonitis, in umschriebener Weise kommt sie in der Umgebung chronischer Geschwüre etc. vor. Eine Hypertrophie der Muscularis gesellt sich in ähnlicher Weise, wie am Mastdarm, zu chronischen ulcerösen Processen, zu Geschwülsten u. s. w. hinzu.

Häufiger ist die alleinige Verdickung der Schleimhaut und Submucosa, sowie einzelner Theile derselben. Die Schwellung dieser Theile ist entweder eine rein ödematöse, wodurch sie eine schwappende, gallertige Beschaffenheit erhalten oder sie ist durch Verdickung resp. Vermehrung der festen Bestandtheile bedingt, wodurch eine trübe und mehr graue Färbung erzeugt wird. Die einfache Schwellung documentirt sich am Dünndarm besonders durch Verlängerung und Verdickung der Falten, sowie durch Faltenbildung an jenen Theilen, welche im normalen Zustande keine besitzen (Ileum). Findet man im untersten Theile des Ileum Falten, so kann man aus diesem Umstande allein Schleimhautschwellung diagnosticiren. — Eine partielle Verdickung der Schleimhaut, manchmal in Form kleiner pendelnder Polypen, findet sich bei manchen Formen von chronischer Entzündung.

Die Verdickung der Zotten rührt in der Regel von Zunahme

der körperlichen Theile her, besonders von katarrhalischer Vermehrung der Epithelzellen oder von zelliger Infiltration der Substanz; man kann sie in diesen Fällen als kleine, hin- und herzubewegende graue Körperchen mit blossem Auge leicht erkennen, während sie im Normalzustande nur schwierig isolirt zu unterscheiden sind und ihre Anwesenheit nur aus dem sammtartigen Aussehen der Schleimhautoberfläche erschlossen werden kann.

Ebenfalls auf Zunahme der Gewebsbestandtheile beruht die Schwellung der Follikel. Dieselben, und zwar sowohl die solitären, als die zu Haufen vereinigten, sind im Normalzustande oft kaum als rundliche, nur wenig oder gar nicht über die Schleimhautoberfläche vorragende Körperchen zu erkennen, so dass man im allgemeinen auf eine Vergrösserung derselben schliessen kann, wenn man sie auf den ersten Blick gut sieht; im geschwollenen Zustande erreichen die einzelnen Stecknadelkopf-, Hirsekorn- (Catarrh, Cholera etc.), selbst Erbsengrösse (Typhus). An den Peyer'schen Haufen sind entweder die Follikel allein geschwollen oder mit ihnen zugleich auch die interfolliculäre Substanz (höhere Grade des Typhus); es gibt aber auch eine alleinige Schwellung der interfolliculären Substanz ohne Follikelschwellung (bei einfachem Catarrh), wodurch die Peyer'schen Haufen ein netzförmiges Aussehen erhalten (surface reticulée). Dieser Zustand kommt auch im Rückbildungsstadium des Typhus vor, ist aber, wie Virchow gelehrt hat, oft ein postmortales Phänomen, indem die Follikel platzen und ihren Inhalt in den Darm entleeren.

b) Die Farbe der Schleimhaut, welche an sich ein lichtes Grau ist, wird einmal durch den Blutreichtum derselben, dann durch die Beschaffenheit des Inhaltes bestimmt. Das letztere Moment anlangend, so sind es vorzugsweise gallige oder blutige Färbungen, die dabei in Betracht kommen, zuweilen auch die früher erwähnten, von medicamentösen Ingestis herrührenden Färbungen. Der Blutgehalt bringt verschiedene rothe Nüancen hervor, je nachdem die Capillaren (gleichmässige rothe Färbung) oder die Stämmchen (erkennbare rothe Streifen) oder beide zusammen (gleichmässige dunkelrothe Farbe mit einzelnen erkennbaren rothen Streifen) gefüllt sind. Bei vollkommenem Blutmangel tritt die graue Eigenfarbe der Schleimhaut hervor, ein Zustand, der, wenn er nicht als

Folge allgemeiner Anämie erscheint, stets den Verdacht auf Amyloidentartung erregt.

Früher vorhandene Hyperämien documentiren sich durch schieferige Färbung, welche bald auf die Zotten beschränkt ist, die dann als bewegliche schwarze Pünktchen erscheinen, bald auf die Follikel, deren jeder dann in der Mitte einen schwarzen Punkt zeigt, bald auf Zotten und Schleimhaut (Dünndarm) oder Schleimhaut (Dickdarm), während die Follikel als graue Körper besonders deutlich hervortreten; endlich können auch die Peyer'schen Haufen allein pigmentirt sein, und zwar entweder die Follikel oder die Zwischensubstanz. Bei genauer Betrachtung sieht man besonders im Dickdarm die schwarze Färbung der Schleimhaut in netzförmiger Anordnung; die nicht pigmentirten Maschenräume sind die Drüsenmündungen, wie man sich leicht an Flachschnitten, die man mit der Scheere entnimmt, unter dem Mikroskope überzeugen kann.

Eine weisse Punktirung des Darmes, besonders in den oberen Abschnitten des Jejunum und im Duodenum wird durch Chylusretention in den Darmzotten erzeugt. Dass die weisslichen Fleckchen an die Zotten gebunden sind, kann man makroskopisch daraus erkennen, dass man sie hin und her bewegen kann; mikroskopisch lassen die letzteren eine oft kolbige Verdickung ihres oberen Endes, sowie eine Anhäufung feiner, dunkelcontourirter Fettkörnchen in ihrem Inneren erkennen.

Die mikroskopische Untersuchung des Darmes wird in derselben Weise vorgenommen, wie diejenige des Magens.

2. Die einzelnen Erkrankungen.

a) Was von **Missbildungen** des Darmes Bedeutung hat, ist grösstentheils schon erwähnt worden: die angeborenen Lageanomalien, die Divertikel, die Bildungshemmungen des Mastdarms. Es wäre noch zu erwähnen, dass auch am Colon und Dünndarm angeborene Atresien, welche natürlich das Leben unmöglich machen, oder Stenosen, selbst multipel, in seltenen Fällen vorkommen. Man hat gegebenen Falles besonders darauf zu achten, ob Zeichen von chronischer Peritonitis an der verengten Stelle und in der Umgebung vorhanden sind.

b) **Circulationsstörungen.** Anämie ist der gewöhnliche Zustand der Darmschleimhaut; hie und da pflegen fleckige venöse Röthungen

an denjenigen Schlingen vorhanden zu sein, welche in der kleinen Beckenhöhle lagen (Hypostase). Eine Stauungshyperämie (stark hervortretende Venen) wird durch Leber-, Herz- und Lungenaffectionen erzeugt. Entzündliche Hyperämie zeigt sich vorzugsweise an den Falten und Zotten, sowie in der Umgebung der Follikel.

Hämorrhagien können sich zu allen mit starker Füllung der Darmgefässe einhergehenden Affectionen hinzugesellen, sowohl zu den Stauungshyperämien, wie zu den entzündlichen; local beschränkt finden sie sich häufiger an den Rändern von Geschwüren, seien es tuberculöse, typhöse oder diphtherische. Sie finden sich auch als Folge von Gefässverstopfungen in Fällen von Endocarditis ulcerosa. Hier kommen sie neben embolischen Abscessen vor, ja in direkter Verbindung mit denselben, so dass ein kleiner embolischer Abscess von einem hämorrhagischen Hofe umgeben ist. Diese Formen unterscheiden sich von den vorigen dadurch, dass man im Centrum der Herde (besonders wenn man den Darm stark anspannt und bei durchfallendem Lichte betrachtet) das verstopfte Gefäss sieht, welches auch eine stärkere Hervorragung an dieser Stelle bedingt. Die embolischen Abscesse sind von punktförmiger bis Erbsen-Grösse und durch ihre deutliche Beziehung zu den Gefässen leicht von anderen Abscessen zu unterscheiden. Durch Durchbruch des Abscesses in das Darmlumen entstehen die embolischen Geschwüre, deren Diagnose sich aus derjenigen der Abscesse ergibt. In solchen Fällen, wo die Embolien von benigner Natur waren, tritt keine Abscedirung ein, sondern der Embolus verwandelt sich in einen schwarzrothen, central oft entfärbten, harten Körper, der Aehnlichkeit mit frischen sog. Venensteinen hat, man findet manchmal solche Herde, während der Ursprungsherd schon wieder verschwunden — oder wenigstens nicht auffindbar ist. Ganz ähnliches Aussehen können die gelegentlich vorkommenden multiplen Aneurysmen der kleinsten Darmarteriolen haben, es vermag dabei nur die mikroskopische Untersuchung Aufschluss zu geben. An den Aneurysmen kann eine deutliche Periarteriitis proliferans vorhanden sein. Es können endlich auch ganz ähnliche Veränderungen durch kleine über grosse Strecken des Darmes zerstreute Varicen der Darmvenen erzeugt werden, welche besonders, wenn sie mit thrombotischen Massen gefüllt sind, leicht mit Embolien verwechselt werden können; die

genauere Betrachtung der Gefässe wird Aufschluss geben — hier sind es Venen, dort Arterien.

Wie alle anderen so enthalten auch die embolischen Herdchen im Darme bei Endocarditis maligna, welche oft zu Hunderten durch den ganzen Darm verstreut sind, Micrococcenembolien, die man leicht sofort nachweisen kann, wenn man mit einer Scheere möglichst dünne Abschnitte von dem Herdchen nimmt, sie etwas auseinanderzieht und mit Eisessig versetzt. Man wird dann die Micrococcen oft auf grössere Strecken hin als Ausfüllungsmassen der Arterien vorfinden.

Hämorrhagische Infarcte durch Embolie der Darmarterien gibt es nicht, da diese keine Endarterien sind, wohl aber entsteht eine ausgebreitete Infarcirung mit starker Schwellung und dunkelrother Färbung der Darmwand nach Embolie des Stammes oder mehrerer Aeste der Art. mesar. superior. Es fehlt dabei auch nicht die Necrose, welche sich zuerst auf der Höhe der Falten einstellt und an der opak grauen Färbung erkannt wird. An gefärbten mikroskopischen Schnitten fehlt hier jede Kernfärbung, alle Darmtheile, vor allem die Submucosa sind mit rothen Blutkörperchen überschwemmt. Eine gleiche Veränderung stellt sich an eingeklemmten Darmschlingen ein, indem die Venen comprimirt werden, während die weniger compressibelen Arterien immer weiter Blut in den Theil einpumpen. Die consecutive Necrose kann hier noch während des Bestehens der Einklemmung, aber auch, wenn diese zu spät behoben wurde, noch nach der Reposition eine Darmperforation verursachen. War vor der Reposition nur eine oberflächliche Necrose vorhanden, so kann durch nachträgliche Abstossung des Necrotischen eine Geschwürsbildung zustande kommen.

c) **Entzündungen** des Darmes werden im allgemeinen als Enteritis bezeichnet; da aber oft nur einzelne Abschnitte erkranken, so unterscheidet man noch besonders ausser den schon betrachteten Duodenitis und Proctitis eine Ileitis, Typhlitis (Coecum) und Colitis. Die Affectionen des Proc. vermiformis (Vermiculitis) sollen gesondert betrachtet werden.

1. Die Erscheinungen des Darmkatarrhs (Enteritis catarrhalis), welcher bald auf einzelne Theile beschränkt, bald in allgemeiner Verbreitung vorkommt, weichen nicht wesentlich von denen des Magenkatarrhs ab. Röthung der Schleimhaut mit

Schwellung, Absonderung eines zähen glasigen oder geléeartigen Schleimes (besonders bei Kindern), Wucherungsvorgänge mit Desquamation des Epithels, wodurch besonders die Zotten verdickt und etwas getrübt erscheinen, in seltenen Fällen auch eiterige Absonderungen — das sind die Erscheinungen des acuten einfachen oder des eiterigen Katarrhs. Die Epithelzellen zeigen dabei häufig Trübung, Körnung, Zerfall, schleimige und hyaline Umwandlung, doch muss man berücksichtigen, dass der Darminhalt, besonders an der Leiche, sicher einen Theil dieser Veränderungen bewirkt hat. Durch starke Desquamation des Epithels können flache Erosionen erzeugt werden, welche man besonders im Dickdarm bei dem Sommerkatarrh kleiner Kinder oft in grosser Ausdehnung findet. Aus diesen katarrhalischen Erosionen können sich, indem nun vom Darminhalt aus neue Schädlichkeiten auf die ungeschützte Schleimhaut einwirken, schwerere Entzündungsformen mit Geschwüren entstehen (Diphtherie, Follicularabscesse).

Der sog. chron. Katarrh wird auch hier meistens durch die schieferigen Färbungen angezeigt. Nach längerer Dauer desselben ist eine deutlich ausgesprochene productive Entzündung vorhanden: die Schleimhaut erscheint durch Zunahme des interlobulären Gewebes verdickt. Eine solche proliferirende Entzündung aber, wie sie beim Magen erwähnt wurde, mit körniger und schliesslich gar polypöser Verdickung, kommt im Darm seltener vor; sie findet sich hauptsächlich im Colon (Colitis proliferans s. polyposa); partiell findet sie sich häufiger, auch im Dünndarm, in der Umgebung von chronischen Geschwüren, besonders tuberkulösen und dysenterischen. In der Regel geht die Verdickung bald in eine Verdünnung der Schleimhaut durch Schrumpfung des Bindegewebes über, wobei die Lieberkühn'schen Drüsen schliesslich ganz verschwinden können. Im Dünndarm gehen dabei auch die Zotten zu Grunde. Nothnagel fand diese Atrophie in 80 pCt. aller Leichen, vor allem im Coecum, dann im Colon ascendens, unteren Ileum etc. Seltener, am häufigsten noch bei chronischer Ruhr und im Dickdarm, bewirkt die proliferirende Enteritis die Bildung kleiner Schleimcystchen, oft in enormer Menge, dadurch, dass durch die Anschwellung des interglandulären Gewebes besonders nahe der Oberfläche die Mündungen der Drüsentubuli verengert oder gar ganz geschlossen werden, wodurch dann wiederum eine Retention des

Secretes und endlich eine blasenartige Ausbuchtung der Drüsenfundi entsteht (Enteritis chronica cystica). Die Cystchen können ganz klein, aber auch stecknadelkopfgross bis erbsengross sein; durch Druck kann man die Schleimmassen aus den meist nicht ganz verschlossenen grösseren Cysten leicht ausdrücken und man sieht dann schon mit blossem Auge den Eingang in die kleine Höhle. Die mikroskopische Untersuchung dieser Zustände ist an frischen Präparaten schwer zu machen, doch kann man immerhin durch recht feine mittelst einer Scheere oder eines Doppelmessers angefertigte Querschnitte sich von der kleinzelligen Infiltration der Schleimhaut, sowie von der Verlagerung und Erweiterung einzelner Drüsentubuli überzeugen. Die Untersuchung gehärteter Stücke bietet keine Schwierigkeit und zeigt, was schon die makroskopische Betrachtung vermuthen lässt, dass die sich vergrössernden Drüsen bald in die Submucosa vordringen und schliesslich bis zur Muscularis gelangen können; dabei wird die Muscularis mucosae durchbrochen.

2. Tiefere Entzündungen der Mucosa und Submucosa (Enteritis phlegmonosa) sind wie am Magen selten und fast nur beschränkt auf Fälle infectiöser Natur. Wie am Magen so kommen auch am Darm (und zwar häufiger) Milzbrandaffectionen vor, die in einer starken phlegmonösen Schwellung der Schleimhaut an umschriebenen Stellen (um Pilzvegetationen herum), sowie in necrotischen Zerstörungen der Oberfläche und Geschwürsbildung (Mycosis intestinalis) bestehen. Die Entwickelung der schon vorher beschriebenen Milzbrandbacillen (in langen Fäden) ist nicht allein auf die Oberfläche beschränkt, sondern diese dringen auch in die Gewebe ein, wo man manchmal besonders schön in den Gefässen der Submucosa die Pilzmassen eingelagert sieht.

Die embolischen Abscesse und Geschwüre wurden schon erwähnt.

Eine secundäre eiterige Entzündung trifft man in der Submucosa neben Follikular-Abscessen durch Uebergreifen der Entzündung auf die Umgebung. Es können dadurch grosse submucöse Vereiterungen mit Abhebung der Mucosa entstehen.

3. Enteritis follicularis. Mit den meisten entzündlichen Veränderungen der Schleimhaut, insbesondere bei Kindern, sind auch solche der Follikel verbunden, bald mehr der solitären,

bald der agminirten, bald beider zusammen. In manchen Fällen sind sogar die Follikel vorzugsweise verändert. Bei einfachen Entzündungen sind sie geschwollen, oft nur mehr ödematös und dann sind sie durchscheinend wie kleine Perlen, öfter in Folge von Vermehrung der Zellen (hyperplastische Entzündung), dann sind sie weisslich grau, trüb und springen stark über die Schleimhaut vor. Die Schwellung der Peyer'schen Haufen betrifft nur die einzelnen Follikel oder auch die interfolliculären Theile; bei der Abschwellung gehen erstere voran, so dass dann der Haufen ein netzförmiges Aussehen gewinnt, welches aber auch durch Erweichung und Platzen der Follikel (auch portmortal) entstehen kann. Sehr starke Schwellung findet sich häufig bei Rachendiphtherie, die stärkste wohl bei Cholera, wo zugleich eine mächtige Hyperämie vorhanden ist. Auch bei Typhus ist eine folliculäre Enteritis vorhanden, da dieselbe aber nicht nur in ätiologischer, sondern auch in anatomischer Beziehung specifische Eigenthümlichkeiten darbietet, so wird sie unter den specifischen Entzündungen besprochen. Durch Extravasation der rothen Blutkörperchen während des acuten Entzündungsstadiums erhalten später die Follikel oft eine schiefrige Färbung, welche häufig als Fleckchen im Centrum, manchmal auch als dunkler peripherischer Hof erscheint (sog. chron. Entzündung). Ausser der oben beschriebenen hyperplastischen Entzündung gibt es an den Follikeln auch eine eiterige. Sie schwellen dann immer mehr an und wandeln sich endlich durch centrale Vereiterung in kleine Abscesse um (Follicular-Abscesse), aus deren Durchbruch in das Darmlumen dann wiederum die Follicular-Geschwüre hervorgehen. Diese sind naturgemäss klein (lenticulär) und besitzen sinuöse, beim Wasseraufgiessen sich blähende Ränder, da die Perforation nur auf der Höhe des vorspringenden Abscesses entsteht, ohne dass die übrige Decke desselben zerstört wird. Es bleibt die Vereiterung nicht auf die Follikel beschränkt, sie greift besonders in der Submucosa weiter, wodurch immer grössere Schleimhautstrecken von ihrer Unterlage losgetrennt werden. Benachbarte Abscesse können sich vereinigen, so dass endlich brückenartige Loslösungen von Schleimhaut entstehen und man mit der Sonde oft weithin unter derselben hergehen kann. Diese höchsten Grade kommen vorzugsweise im Dickdarm vor bei der sog. follicularen Ruhr. Sie sind hier meistens vereinigt mit der

vorher beschriebenen chronischen interstitiellen Entzündung der Schleimhaut selbst.

Es schliesst sich am besten an die soeben beschriebenen Veränderungen, welche wie erwähnt einen Theil der bei der sog. Dysenterie vorkommenden Veränderungen bilden,

4. die fibrinöse und diphtherische Darmentzündung an, welche der zweiten anatomischen Ruhrform, der Dysenteria diphtherica, zu Grunde liegt und bald für sich allein, bald in Verbindung mit der ersteren vorkommt. Auch sie ist wesentlich auf den Dickdarm beschränkt, obwohl sie in heftigen Fällen auch noch weit in das Ileum hineinreichen kann. Die anatomischen Veränderungen, welche der Regel nach von unten nach oben an Intensität abnehmen, sind die beim Mastdarm schon beschriebenen. Als erster Anfang der Entzündung erscheint ein grauer, fleckiger, „kleienartiger" Anflug (fibrinöses Exsudat) an der Schleimhautoberfläche, mit dem stets schon eine starke Schwellung der Schleimhaut und Submucosa in Folge eines acuten (erysipelatösen) Oedems verbunden ist; später wird die fibrinöse Masse zusammenhängender, es entsteht eine Verschorfung der Schleimhaut, welche immer tiefer dringt und auf dem Durchschnitt an der grauen Farbe schon makroskopisch erkennbar ist. Der übrige Theil der Schleimhaut ist wie die Submucosa nicht nur stark geschwollen und hyperämisch, sondern auch in grosser Ausdehnung hämorrhagisch infiltrirt. Mikroskopisch erkennt man die verschorften Theile hier wie bei allen Schleimhautdiphtherien an der Nichtfärbbarkeit der Kerne; das ganze Gewebe, Drüsen wie Bindegewebe und Blut sind in eine schwach lichtbrechende, schollige necrotische Masse verwandelt. Stets sind zahllose Mikroorganismen sowohl in der aufliegenden fibrinösen Pseudomembran wie in dem Gewebe vorhanden, der Ruhrpilz ist aber noch zu entdecken. Aus den Necrosen entstehen Geschwüre, deren Grund immer noch wieder diphtherisch infiltrirt ist und die deshalb durch immer weiter schreitende Necrose sich nach der Breite und nach der Tiefe vergrössern, bis endlich gar in seltenen Fällen die Darmwandungen gänzlich zerstört, perforirt sind. Die graue Farbe der Pseudomembranen macht mit der fortschreitenden Necrose der Schleimhaut einer mehr gelben und grüngelben, die in Folge der Durchtränkung der necrotischen Theile mit Gallenfarbstoff entsteht, Platz.

Wenn die Entzündung sehr heftig ist und rasch um sich greift, so kann eine Gangrän der Schleimhaut entstehen, wodurch die sog. brandige Ruhr (Dysenteria gangraenosa) charakterisirt ist.

Wie schon beim Mastdarme erwähnt wurde, so ist noch mehr beim Colon und Ileum die Localisation des diphtherischen Processes höchst charakteristisch. Wie wenn man mit einem starken Aetzmittel über die Oberfläche des Darmes herübergefahren wäre, so sind es fast ausschliesslich die vorspringenden Theile, also im Dünndarme die Querfalten, ja selbst die einzelnen Zotten, im Dickdarme die 3 Längsbänder (Taenien) sowie die dieselben verbindenden und die Haustra begrenzenden Querfalten, an deren Oberfläche die diphtherischen Schorfe sitzen. Bei längerer Dauer des Processes werden freilich auch die dazwischenliegenden Partien ergriffen, aber an jenen Falten ist doch immer der Process am intensivsten und es treten hier auch zuerst die Geschwüre auf, welche dadurch besonders im Dickdarme eine ganz eigenthümliche Gestalt erhalten. Sie umgrenzen oft ganz regelmässige Felder oder bilden lange, breite Züge, von denen schmälere Zweige abgehen (gebirgskartenartige Zeichnung).

Seltener als diese gewöhnliche Form der Darmdiphtherie ist eine zweite, bei welcher die diphtherischen Processe auf die Oberfläche der vorspringenden Follikel beschränkt sind (Diphtheria follicularis). Der Process nimmt hier denselben Verlauf und es entstehen also auch Follicular geschwüre, die sich aber wesentlich von jenen oben erwähnten aus Abscessen hervorgegangenen unterscheiden. Bei jenen ist stets der ganze Follikel vereitert, bevor der Durchbruch in den Darm, also die Geschwürsbildung erfolgt; hier dagegen schreitet der Process allmählich von der Oberfläche nach der Tiefe fort und es kann hier schon eine Ulceration bestehen, während in der Tiefe noch Follikelgewebe vorhanden ist. Die weitere Folge davon ist auch, dass nicht nur ein sinuöses, sondern ein offenes, mit flachen Rändern versehenes Geschwür entsteht, da die Ulceration nicht bloss in die Tiefe, sondern auch etwas nach den Seiten hin fortschreitet und also die den Follikel bedeckende Schleimhaut gänzlich zerstört.

Es ist aber bei der Diphtherie nicht bloss die Localisation im kleinen eine eigenthümliche, sondern auch die Vertheilung des Processes im grossen folgt ganz bestimmten Regeln. Abgesehen näm-

lich von der schon erwähnten Eigenthümlichkeit, dass die Veränderungen in der Regel von unten nach oben an Intensität und Ausdehnung abnehmen, ist der Process überall da am intensivsten, wo Kothstauungen am leichtesten eintreten können, also am Coecum resp. Anfangstheil des Colon und an sämmtlichen Flexuren (Flexura hepatica, lienalis und iliaca). Der Einfluss dieses Momentes ist so bedeutend, dass sehr häufig die mittleren Theile des Quercolon ganz frei oder doch nur in den ersten Stadien und spärlich erkrankt sind, während an den beiden es begrenzenden Biegungen nicht nur eine zusammenhängende Verschorfung, sondern auch Geschwüre vorhanden sind.

Der Ausgänge dieser Affection ist beim Mastdarme schon gedacht, desgleichen der Veränderungen, welche die zwischen den Geschwüren und Verschorfungen übrig gebliebene Schleimhaut zeigt, es sei deshalb nur noch einmal hervorgehoben, dass die Schleimhautreste gewöhnlich sehr stark geschwollen und geröthet, selbst mit Hämorrhagien durchsetzt erscheinen, dass die Geschwüre immer weiter in die Breite und die Tiefe vordringen, bis schliesslich der grösste Theil der Schleimhaut und Submucosa entfernt ist und die an ihrer Querstreifung erkennbare Muscularis, welche übrigens mittlerweile sich beträchtlich verdickt hat (Hypertrophie), in eben so grosser Ausdehnung blossliegt. Eine Folge der schon gleich vom Anfange des Processes an sehr intensiven Hyperämien und der Hämorrhagien ist eine schieferige Färbung der Geschwüre und des gesammten Darmes, an der man oft schon von aussen das Vorhandensein der diphtherischen Processe vermuthen kann. Durch noch weiteres Fortschreiten der Geschwüre kann, wie schon erwähnt, eine Perforation mit folgender Peritonitis bewirkt werden.

Neben diesem schlimmsten Ausgange gibt es glücklicherweise auch einen günstigeren, die Vernarbung der Geschwüre, freilich wohl nur in jenen Fällen, wo der Process weniger intensiv und auf einen kleineren Raum beschränkt aufgetreten ist. Man findet dann eine sehr schieferig gefärbte Darmoberfläche, an der die Schleimhaut an vielen Stellen durch unebenes, narbiges Gewebe ersetzt oder vielleicht hie und da noch mit einem gereinigten, in der Vernarbung begriffenen Geschwüre versehen ist. Die Muscularis ist besonders an diesen Stellen mehr oder weniger verdickt.

Es wurde schon vorher erwähnt, dass die diphtherische Ent-

zündung seltener vom Dickdarme auf den Dünndarm übergreift. Wenn sie dies thut, so erreicht sie doch niemals dieselbe Höhe, wie im Dickdarm, meistens fehlen hier noch die Geschwüre, es sind nur die diphtherischen Verschorfungen vorhanden, welche je weiter nach oben desto beschränkter werden, bis schliesslich nur noch die kleienartigen Anflüge vorhanden sind. Die entzündliche Röthung und Schwellung freilich geht noch viel weiter nach oben.

Die seither gegebene Beschreibung der Diphtherie des Darmes bezog sich auf die diphtherische Dysenterie, allein nicht jede Diphtherie ist deshalb Dysenterie, wie auch umgekehrt bei dem klinischen Bilde der Dysenterie im Darme die verschiedensten Affectionen, Diphtherie (Dys. diphth.), Follicularverschwärung (Dys. follic.) oder selbst nur Katarrh (Dys. catarrhal.) gefunden werden. Es finden sich diphtherische Veränderungen auch bei einfacher Koprostase, dann aber meistens nur an den Umbeugestellen des Darmes, nicht im Rectum; ferner bei Cholera, hauptsächlich im Dünndarme, bei Puerperalerkrankungen im Dünndarme und im Dickdarme, seltener bei Typhus, Variola und anderen Infectionskrankheiten. Durch Einwirkung chemischer Stoffe entstehen Diphtherien bei Uraemie (durch das im Darm aus dem Harnstoff entstehende kohlensaure Ammoniak), bei Sublimatvergiftung etc.

Die Erkennung dieser Formen wird durch die übrigen Sectionsbefunde erleichtert; auf Dysenterie dürfen im allgemeinen sowohl die diphtherischen, wie die folliculären Veränderungen, die ebenfalls auch bei anderen Krankheiten, z. B. bei Phthise (häufiger im Dünndarm, aber auch im Dickdarm) vorkommen, bezogen werden, wenn die Affectionen sich auf den Dickdarm beschränken, eine grosse Ausdehnung erreicht haben und die eben angegebene Localisation zeigen.

d) Zahlreich sind die **specifischen Entzündungen** (infectiösen Granulationsgeschwülste) im Darm. Obenan steht

1. die scrofulös-tuberculöse Darmentzündung. Im Gegensatze zu den dysenterischen haben diese Processe ihren vorzüglichsten und gewöhnlichsten Sitz im Dünndarme, ohne jedoch den Dickdarm auszuschliessen. Bei der makroskopischen Betrachtung ist die tuberkulöse Natur dieser Processe meistens ohne Mühe zu erkennen, sobald sie weiter vorgeschritten sind, während in den

Anfangsstadien zwar käsige Veränderungen, aber keine Tuberkel mit blossem Auge erkannt werden. Die Processe spielen sich wesentlich an den Follikeln ab. Diese, und zwar sowohl solitäre, als auch solche der Peyer'schen Haufen, hier aber durchaus nicht alle, schwellen an (bis zu Hirsekorn-, selbst Halberbsengrösse), erhalten eine trübe, graue Farbe, werden dann in der Mitte ganz opak, gelblich, bis endlich der gesammte Follikel in eine gelbe, käsige Masse verwandelt ist. Beim Einschneiden tritt nicht, wie bei der Abscedirung, ein Tröpfchen Eiter hervor, sondern es kommt eine krümelige, käsige Masse zum Vorschein, die auch mikroskopisch die bekannte Zusammensetzung des pathologischen Käses (geschrumpfte Zellen und Fettdetritus) zeigt. Bei noch weiterer Entwickelung wird die den Follikel bedeckende Schleimhaut zerstört und die käsige Masse entleert und es bleibt so ein Geschwür zurück, mit käsigem Grunde, wulstigen, ebenfalls käsigen Rändern (das primitive Tuberkelgeschwür Rokitansky's), welches sich mit anderen vereinigen kann zu grösseren, unregelmässig buchtigen Geschwüren (secundäres Tuberkelgeschwür Rokitansky's). Sobald dieses Stadium erreicht ist, tritt dann auch schon in unzweideutiger Weise die Tuberculose auf, welche durch die Entwickelung von grauen, submiliaren Knötchen im Grunde und in den Rändern des Geschwüres und in der nächsten Umgebung charakterisirt ist. Durch immerwährende Neubildung solcher Knötchen, sowie durch Verkäsung und Zerfall der alten, schreitet das Geschwür immer weiter nach der Tiefe und nach der Fläche fort. Die anfänglich rundliche Gestalt, welche sich manchmal bei silbergroschengrossen Geschwüren noch erhalten hat, geht dabei in der Regel in eine längliche über, deren Längsdurchmesser senkrecht zu der Längsachse des Darmes gerichtet ist. Diese Configuration der Geschwüre rührt davon her, dass die Tuberkel dem Verlaufe der Lymphgefässe folgen, welche von der dem Mesenterium entgegengesetzten Seite, wo die meisten Geschwüre sitzen, nach dem Mesenterium hinziehen. Hat ein Geschwür seine höchste Ausbildung erlangt, so geht es circulär um den ganzen Darm herum (Ringgeschwür), sein Grund, sowie seine Ränder sind uneben, letztere wie angenagt, hie und da sieht man graue oder gelbe Tuberkel sitzen, auch dann, wenn der Boden desselben schon in der Muscularis gelegen ist, deren verschiedene Schichten (querverlaufende

innere, längsverlaufende äussere) an der verschiedenen Streifung erkannt werden können; auf dem Peritoneum sitzen, wie früher ausführlich erwähnt wurde, die frischen Tuberkelknötchen. Hyperämische Partien, sowie Hämorrhagien besonders an den Rändern und Hypertrophien der Schleimhaut in der Umgebung sind häufig; selten wird ein grösseres Gefäss durch die Geschwüre eröffnet.

Ausnahmsweise kommen auch grosse tuberculöse Geschwüre vor, welche nicht senkrecht zur Darmaxe stehen, sondern derselben parallel laufen, welche also z. B. einen ganzen Peyer'schen Haufen einnehmen, wie es bei den typhösen vorkommt. In der Regel ist aber nicht der ganze Haufen in ein einziges Geschwür verwandelt, sondern es sind mehrere vorhanden, welche nur mehr oder weniger weit zusammengeflossen sind und zwischen denen oft auch noch unzerfallene gelbe Follikel sich finden.

Die mikroskopische Untersuchung an Quetschpräparaten sowohl von unzerfallenen käsigen Follikeln wie von den Rändern von Geschwüren der verschiedensten Grösse ergibt nun zunächst unzweifelhaft die ätiologische Zusammengehörigkeit aller dieser Processe, da überall die Koch'schen Bacillen nachzuweisen sind. Aber die Untersuchung an Schnitten zeigt, dass auch anatomisch eine Uebereinstimmung vorhanden ist, da in den frisch geschwollenen und eben erst den Beginn der Verkäsung zeigenden Follikeln Tuberkel mit epithelioiden und Riesen-Zellen, welche in Picrolithioncarmin sich gelblich färben, aufs deutlichste hervortreten. Es mögen daneben andere Fälle vorkommen, wo eine mehr diffuse käsige Entzündung wie bei den sog. scrofulösen Lymphdrüsen platzgreift, aber doch höchstens in den Anfangsstadien des Processes, da es ein leichtes ist an mikroskopischen Durchschnitten sowohl in den Rändern der Geschwüre wie im Grund derselben Tuberkel nachzuweisen, welche bald spärlicher, bald reichlicher in ein gefässhaltiges gewöhnliches Granulationsgewebe eingebettet erscheinen. Einzelne Tuberkel liegen häufig ganz ohne Zusammenhang mit der Hauptmasse mitten in der sonst noch intacten Schleimhaut der Umgebung, zahlreichere in den äusseren Schichten der Darmwand, in der Muscularis oder auch schon in der Serosa. Diese Tuberkel sind bald kleiner und zellig, bald grösser und schon verkäst. Auch an Schnitten kann man leicht die Bacillen nachweisen, ausserdem sieht man oft [redacted] der Submucosa wie in der Muscularis enorme [redacted]

Mastzellen. An frischen Schnitten, welche mit dem Doppelmesser oder Gefriermikrotom angefertigt wurden, sieht man, besonders nach Behandlung mit Kalilauge, dass die contractilen Faserzellen in den unter den Geschwüren liegenden Theilen der Muscularis sich meistens zum grossen Theile im Zustande der fettigen Degeneration befinden.

Die Ausgänge der Geschwüre in Necrose und Perforation der Darmwandung sind schon früher erwähnt worden, es soll daher jetzt noch hervorgehoben werden, dass tuberkulöse Geschwüre unzweifelhaft heilen können. Manchmal trifft man quergestellte Narben, die kaum anders als von tuberkulösen Geschwüren abgeleitet werden können, noch häufiger aber Geschwüre, welche durch narbenartige Retraction ihres Grundes ganz schmal, schlitzförmig geworden sind, an deren Rändern die normale Schleimhaut sich bis zum Geschwürsgrunde herübergelegt hat und an denen von frischer Tuberkelentwickelung nichts zu sehen ist. Die wohl nie fehlende schieferige Färbung zeugt von dem Alter des Geschwüres. War das Geschwür gross, so kann (in freilich seltenen Fällen) eine Stenose des Darmes bewirkt werden.

Seltener gesellt sich zu einem schnell fortschreitenden tuberkulösen Geschwür Gangrän; gerade dabei habe ich auch Combination mit Diphtherie an den unterhalb gelegenen nicht ulcerösen Schleimhautabschnitten gesehen.

Sowohl die verkästen Follikel als auch die tuberkulösen Geschwüre haben mit Vorliebe ihren Sitz dicht über der Bauhin'schen Klappe; in der Regel werden nach oben zu die Veränderungen spärlicher und weniger ausgedehnt, doch gibt es auch viele Ausnahmen von dieser Regel. Der Dickdarm ist im allgemeinen seltener befallen als der Dünndarm und am häufigsten sind neben grossen und zahlreichen Geschwüren des Dünndarmes nur wenige und kleinere Geschwüre des Dickdarmes besonders des Coecum und aufsteigenden Colon vorhanden. Dem gegenüber stehen aber Fälle, wo die wesentlichsten Veränderungen im Dickdarme sind und wo hier Geschwür auf Geschwür folgt von einer Grösse (selbst weit über thalergross), wie sie der beschränktere Raum im Dünndarme kaum gestattet.

In der Regel kommt die Darmtuberkulose secundär zu Lungenphthise hinzu und es ist die Annahme wohl berechtigt, dass ver-

schluckte Sputa den Bacillus in den Darmkanal gebracht haben. Es kann aber auch die Darmtuberkulose primär sein und dann ist sie vermuthlich eine Fütterungstuberkulose, indem die Bacillen mit der Nahrung eingeführt wurden. Es dürften dahin manche Darmphthisen von Kindern gehören. Uebrigens muss auch vom Darme aus eine Resorption der Bacillen nach den mesenterialen Lymphdrüsen erfolgen können, ohne dass am Darm selbst nachweisbare Veränderungen eintreten, da ganz isolirte Verkäsungen von mesenterialen Drüsen mit Bacillen vorkommen. Selten dürfte es sein, dass wie in einem von mir kürzlich gesehenen Falle eine Knochentuberkulose Lymphdrüsentuberkulose und diese wieder durch Perforation in den Darm Darmtuberkulose erzeugt.

2. Der gewöhnliche Typhus setzt seine Hauptveränderung im Ileum, woher auch der Name Ileotyphus, in einzelnen Fällen ist aber auch der Dickdarm sehr stark verändert (Colotyphus).

Die typhösen Veränderungen laufen zwar vorzugsweise in den folliculären Apparaten des Darmes ab, vor allem aber in den Peyer'schen Haufen, welche im Gegensatze zu den tuberkulösen Veränderungen fast stets in ihrer ganzen Ausdehnung ergriffen sind, aber dieselben greifen doch auch auf die umgebende Schleimhaut, die Submucosa und noch weiter nach aussen über.

In frischen Fällen von Typhus (am Ende der ersten und in der zweiten Woche) bestehen die Veränderungen in einer beträchtlichen Schwellung sowohl einzelner Follikel als der Peyer'schen Haufen, welche an der Ileocoecalklappe am stärksten ist und nach oben zu allmählicher oder schneller abnimmt und endlich (meistens 1—3 M. oberhalb der Klappe) ganz verschwindet. Bei den Peyer'schen Haufen insbesondere beschränkt sich die Schwellung nicht auf die Follikel allein, sie betrifft in gleicher Weise auch die Zwischensubstanz, so dass der gesammte Haufen wie ein Blumenbeet steil und oft 2—4 Mm. hoch, manchmal sogar mit pilzförmig überfallenden Rändern aus der Umgebung hervorragt. Die geschwollenen Solitärfollikel können, unter Betheiligung des Nachbargewebes, die Grösse von Erbsen erreichen. Die grösseren rundlichen Schwellungen, welche sich an verschiedenen Stellen der Darmwand in grösserer oder geringerer Entfernung von dem Mesenterialansatze finden, rühren nicht von Solitärfollikeln, sondern von kleinen Haufen her, welche aus 3—5 und mehr Follikeln bestehen.

Nur dicht über der Ileocoecalklappe greift die typhöse Neubildung öfter weit über die Grenzen der Follikel nicht nur nach der Tiefe, sondern auch nach der Fläche hinaus, so dass sogar die gesammte Schleimhaut und Submucosa verdickt erscheinen kann. Alle diese geschwollenen Theile haben eine graurothe Farbe und weiche Consistenz (markige Schwellung). Die übrigen Theile des Darmes sind in der Regel von dunkelrother Farbe, im Zustande katarrhalischer Entzündung. Die mikroskopische Untersuchung an Zupfpräparaten zeigt in diesen markig geschwollenen Darmtheilen dieselben grossen, oft vielkernigen, auch theilweise blutkörperchenhaltigen Zellen, wie sie in den Mesenterialdrüsen vorkommen. Senkrechte Durchschnitte zeigen am besten, wie weit über die Follikel hinaus diese Zellen in das Gewebe infiltrirt sind, in der Muscularis und Serosa meistens in Form einzelner Haufen. Neuerdings sind in einer Anzahl von Fällen die schon früher beschriebenen Typhusbacillen aufgefunden worden (Klebs, Eberth, Koch etc.), deren ätiologische Bedeutung aber noch nicht vollständig festgestellt ist.

In späteren Stadien (am Ende der zweiten und Anfang der dritten Woche) sieht man hie und da an Solitärfollikeln sowie an den Haufen, hier jedoch nicht nothwendig in ihrer ganzen Ausdehnung, sondern meist nur an einem kleineren Theile, statt der markigen Schwellung gelbgraue oder gelbbraune (durch Gallenfarbstoff gefärbte) necrotische Massen, Verschorfungen (Sphaceli). Auf Durchschnitten erkennt man, dass die Verschorfungen verschieden tief in die markigen Schwellungen hineinreichen — so weit sie reichen, ebensoweit muss später das durch die Ablösung der Schorfe (im Verlaufe der dritten Woche) entstehende typhöse Geschwür reichen. Die ersten Geschwüre entstehen in den untersten Theilen des Ileums und man kann hier schon Geschwüre oder doch halb abgelöste Schorfe finden, während nach oben hin noch feste Schorfe und frische markige Schwellungen folgen. Mikroskopisch erkennt man die necrotischen Stellen am leichtesten durch Färbung mit Pikrolithioncarmin, da sie darin eine gelbliche Färbung annehmen und kernlos erscheinen. Es handelt sich auch hier um eine fibrinoide Umwandlung sämmtlicher in den verschorften Abschnitten vorhandener Gebilde. Gerade in den Schorfen kommt noch ein anderer Schizomycete vor, ein Bacillus, welcher sich durch seine

Länge und Dünne auszeichnet und von Klebs in Beziehung zum Typhus gebracht wurde.

Die typhösen Geschwüre haben, wenn sie aus einzelnen Follikeln oder aus den kleinen, nur von wenigen Follikeln gebildeten Haufen hervorgegangen sind, eine rundliche Gestalt und liegen dann meistens nicht direct dem Mesenterialansatze gegenüber, die grossen dagegen, welche aus Verschorfung der ganzen markig geschwollenen Peyer'schen Haufen entstanden sind, besitzen im Gegensatze zu den meistens querstehenden tuberkulösen eine längsgerichtete Gestalt, da die Schwellung und Geschwürsbildung nicht, oder doch nur in den schwersten Fällen über die Grenzen der Peyer'schen Haufen hinausgeht. In den heftigsten Fällen allerdings gibt es, besonders dicht über der Bauhin'schen Klappe, Geschwüre, welche fast die ganze Breite des Darmes einnehmen. Für gewöhnlich ist nicht einmal der ganze Haufen in ein Geschwür verwandelt, sondern er enthält eines oder mehrere rundlich gestaltete kleinere, die dann auch zu einem einzigen grösseren, aber ganz unregelmässig gestalteten zusammenfliessen können. Die typhösen Geschwüre sind meistentheils durch die markige Schwellung an ihrem Rande, der besonders bei grossen Geschwüren sich bald über den Geschwürsgrund hinüberlegt, in Verbindung mit ihrer Gestalt von anderen leicht zu unterscheiden.

Bei der Loslösung der Schorfe treten manchmal üble Zufälle ein, welche den Tod direkt bedingen und die durch die Section ihre Aufklärung finden sollen — Perforationen und arterielle Blutungen. Die Stellen, wo eine Perforation stattfand, sind nicht schwierig schon vor der Eröffnung des Darmes aufzufinden, man muss aber bei der Eröffnung selbst vorsichtig sein, weil man sonst zu leicht künstliche Durchbohrungen hervorbringen kann. Die Perforationen entstehen dann, wenn die markigen Schwellungen und die nachherigen Schorfbildungen sehr tief in die Darmwandung eingedrungen sind; aber sie entstehen nicht direct bei der Schorfablösung, sondern durch eine nachträglich eintretende umschriebene Necrose des serösen Ueberzuges, dessen Ruptur schliesslich auf mechanische Weise, z. B. durch Gase, lebhafte Darmcontractionen etc. bewirkt wird. Auch kann sich sogar zwischen die Bildung des ersten Geschwüres und die Necrose des Peritoneums noch ein zweites Mittelglied einschieben, eine secundäre Vergrösserung des primären Geschwüres.

Solche sog. lentescirenden Geschwüre können übrigens, auch ehe sie eine Perforation bewirkten, zur Heilung gelangen.

Die grossen arteriellen Blutungen entstehen durch Vordringen der primären oder secundären Verschorfung bis in die Wandung der Gefässe und sie zeigen sich an durch die grossen Blutmengen, welche man im Darmkanale findet. Am schwierigsten ist das Auffinden des eröffneten Gefässes. Etwas kann dabei schon die Beobachtung nützen, wie weit der blutige Inhalt des Darmes reicht, da in der Nähe der oberen Grenze desselben das Gefäss zu erwarten ist. An den Geschwüren selbst muss man sorgfältig nach festhaftenden Blutcoagulis suchen, da die Stelle der Blutung häufig durch ein solches angezeigt wird. Man wird jedoch in vielen Fällen vergebens nach dem Gefässe suchen.

In noch späteren Stadien (4. Woche) ist die Schwellung vermindert und die Farbe der geschwollenen Theile mehr roth, ihre Consistenz schlaffer, die vorhandenen Geschwüre haben einen glatten, oft die querstreifigen Muskeln zeigenden Grund (sie haben sich gereinigt) und ihre Ränder legen sich immer mehr über den Geschwürsgrund herüber und verkleinern denselben. In diesem Stadium erfolgen meistens die Recidive, welche dann an den frischen markigen Schwellungen neben den alten Geschwüren zu erkennen sind. Endlich sind alle Spuren von markiger Schwellung verschwunden, die Geschwüre mit glatter, glänzender Oberfläche versehen, ihre Ränder nicht mehr aufgeworfen — sie sind geheilt. Nur noch etwas schieferige Färbung in der Umgebung zeugt von der früher hier vorhandenen Hyperämie. Durch das Ueberlegen der Geschwürsränder ist die Typhusnarbe stets von Anfang an viel kleiner wie das Geschwür, aus welchem sie hervorging. An diesen Rändern zeigen sich bald wieder Zotten und Drüsen, in den centralen Theilen der Narbe aber fehlen dieselben.

Es braucht wohl kaum bemerkt zu werden, dass der Ausgang in Geschwürsbildung nicht der regelmässige Ausgang jeder markigen Schwellung ist — im Gegentheil verschwindet dieselbe in den meisten Fällen wieder, ohne dass auch nur eine Spur von Schorfbildung vorhanden war. Man kann dies daraus schliessen, dass an solchen Individuen, wenn sie bald nach überstandenem Typhus aus anderer Ursache sterben, keine Residuen mehr vorhanden sind, mit Ausnahme vielleicht einer geringen punktförmigen schieferigen

Färbung an den unteren Peyer'schen Haufen. Auch in Fällen, wo der Tod durch den Typhus herbeigeführt wurde, sieht man doch oft die markigen Schwellungen im Rückgang begriffen. Wie bei den einfach katarrhalischen Schwellungen tritt auch hier die Anschwellung zuerst in den Follikeln ein, wodurch die Peyer'schen Haufen ein netzförmiges Aussehen erhalten.

Im Dickdarme sieht man selbstverständlich nur kleinere markige Schwellungen, da ja nur Solitärfollikel vorhanden sind, im übrigen nimmt aber der Process denselben Verlauf wie im Dünndarme.

3. Das Vorkommen von syphilitischer Entzündung resp. von syphilitischen Geschwüren und Narben an anderen Stellen als im Dickdarm und den anstossenden Partien der Flexura iliaca ist lang bezweifelt worden. Es kommen aber, allerdings selten, sowohl bei syphilitischen Kindern, wie Erwachsenen an verschiedenen Stellen des Dick- und besonders des Dünndarmes Geschwüre vor, mit derben callösen Rändern und ebensolchem Grunde, welche kaum anders denn als syphilitische aufgefasst werden können. Nach Klebs entstehen dieselben aus kleinen Gummata, welche sich auch in der Umgebung der Geschwüre ähnlich wie Tuberkel im Verlaufe der Lymphgefässe entwickeln. Sie können ebensogut Stenosen bewirken, wie die Mastdarmgeschwüre.

e) **Progressive Ernährungsstörungen.** Reine Hypertrophien kommen an der Darmmusculatur oberhalb von Verengerungen vor, sie finden sich aber auch besonders im Dickdarm bei chronischen tiefen Entzündungen, besonders bei Dysenterie. Die polypösen entzündlichen Hypertrophien der Schleimhaut wurden schon erwähnt.

Von den reinen Geschwülsten im Darme ist wenig zu sagen. Ausser kleinen Polypen (polypösen Adenomen), kleinen Myomen oder Lipomen sind nur theils primäre, theils secundäre Carcinome von Wichtigkeit. Die primären Carcinome sind entweder weiche Cylinderepithelkrebse, oft mit papillösen Wucherungen verbunden oder Scirrhen oder Gallertkrebse. Sie haben ihren Lieblingssitz in der Nähe der Bauhin'schen Klappe, wo sie auf verschieden lange Strecken hin die ganze Darmwand einnehmen und zu Stenosirungen führen, welche nur zum Theil durch Ulcerationen ausgeglichen werden können. Da im übrigen alles bei Besprechung der Mastdarmkrebse Gesagte auch hierfür gilt, so wird darauf verwiesen.

Die secundären Krebse, soweit sie nicht vom Peritoneum ausgehen oder durch directe Fortleitung aus der Nachbarschaft entstehen, sind sehr selten. Sie sitzen in den obersten Partien der Schleimhaut und bilden bald nur kleine Knötchen, bald grössere, selbst die ganze Circumferenz des Darmes einnehmende Geschwulstmassen. Die Oberfläche der grösseren ist meistens ulcerirt und so bilden sich oft eigenthümliche tellerförmige Gebilde, welche mit ihren Rändern weit über die Umgebung vorragen.

f) Unter den **regressiven Ernährungsstörungen** ist der amyloiden Entartung der Darmschleimhaut Erwähnung zu thun, welche in der Regel erst nach jener der drüsigen Organe auftritt, in selteneren Fällen aber auch vorher und in ganz seltenen, ohne dass sich, wie gewöhnlich, eine allgemeine Ursache (Cachexie) für sie auffinden lässt. Man kann die höheren Grade der Entartung schon ohne Reagentien und ohne Mikroskop durch die äusserste Blässe der Schleimhaut, ihren eigenthümlichen wachsartigen Glanz in Verbindung mit der Verdickung der Zotten erkennen, jedoch mit Gewissheit nur durch Reagentien diagnosticiren. Durch Einwirkung von Jodkaliumlösung erweisen sich die Zotten als die zunächst afficirten Theile, doch sind auch die grösseren Gefässe entartet, wie man sich leicht überzeugen kann, wenn man sie aus der Mucosa herauspräparirt und mit Jod behandelt. An den Zotten sind nicht nur die Gefässe, sondern auch das übrige Gewebe verändert. Auch die Muscularis mucosae ist sehr häufig degenerirt und deshalb gerade an solchen Därmen nach geeigneter Färbung besonders leicht und gut zu sehen. Die Tunica muscularis dagegen bleibt in der Regel frei von der Entartung. Selbst bei sehr intensiver Entartung bleiben doch die Peyer'schen Haufen meistens davon verschont und heben sich nach Jodeinwirkung durch ihre hellgelbe Farbe sehr deutlich von der Umgebung ab. Gerade beim Darme ist es gut, wenn man auf die mit Jod behandelten Theile etwas Essigsäure schüttet, um zu verhindern, dass durch etwaige alkalische Reaction die Jodfärbung schnell wieder zum Verschwinden gebracht werde.

Die Amyloidentartung kann sowohl den Dünn- wie den Dickdarm betreffen, doch ist ersterer häufiger und meist stärker afficirt.

In Folge der durch die Amyloidentartung bedingten Circulationsstörungen können oberflächliche Geschwürsbildungen durch Einwirkung des Darmsaftes entstehen (peptische Geschwüre).

Degenerative Zustände verschiedener Art, besonders Verfettung, finden sich an der Muscularis des Darmes bei Peritonitis, insbesondere chronischer.

Nach Jürgens gibt es aber auch eine idiopathische Atrophia gastro-intestinalis progressiva, bei welcher die Muscularis sowohl wie der Plexus myentericus, schliesslich sogar die Nerven und Gefässe des Mesenteriums eine körnig fettige Degeneration erfahren. Am häufigsten findet sich die Affection am Dickdarm, wo man besonders an den Taenien makroskopisch weisslich-graue Flecken und Streifen erkennt, doch kommt sie auch an allen übrigen Darmabschnitten, isolirt oder als Theilerscheinung einer allgemeinen Degeneration vor. Die Affection kann nach Jürgens unter shokartigen Erscheinungen den Tod herbeiführen.

Die sonst vorkommenden Formen von Atrophie, Necrose, Gangrän des Darmes sind schon vorher erwähnt worden.

g) **Continuitätsstörungen.** Ausser den an geeigneten Stellen schon besprochenen Perforationen, welche der Darm in Folge verschiedener ulceröser resp. necrotischer Processe von innen oder von aussen her erfahren kann, kommen Zerreissungen desselben noch aus zweierlei Ursachen vor. Erstens durch traumatische Einwirkungen. So wenig man das auch von vornherein annehmen sollte, so können doch, abgesehen von den directen Verletzungen durch Stoss und Schlag, besonders durch Huftritte, welche die Bauchwand treffen, nicht nur vollständige Rupturen mit acutester tödtlicher Peritonitis, sondern auch geringere Verletzungen an dem Dünndarm entstehen, welche dann zu einer narbigen Stenose des Darmes Veranlassung geben können. Freilich ist die Diagnose in solchen Fällen wohl nur durch Ausschliessung anderer Möglichkeiten und auf Grund der Anamnese zu stellen. Zweitens kann eine Darmruptur, wenn auch sehr selten, durch Ansammlung von Darminhalt, insbesondere durch acute Gasansammlung besonders über Stenosen entstehen. Dabei reisst die Mucosa zuletzt; der Riss sitzt im Dünndarm, gegenüber dem Mesenterialansatz, im Dickdarm neben den Taenien, deren scharfer Rand die Wandung gleichsam durchschneidet. Kleinere Einrisse können, besonders wenn sie am leeren Darm zustandekommen, heilen; selbst relativ grössere Wunden können durch vorgelagerte Schleimhaut verschlossen werden. Bei den Perforationen sind die Folgen verschieden, je nachdem der perforirte

Theil durch entzündliche Adhäsionen mit anderen Organen verbunden ist oder nicht. Während im letzteren Falle eine acute tödtliche Peritonitis eintritt, entsteht im ersteren, ebenso wie in jenen Fällen, wo die Perforation an nicht mit Peritoneum überzogenen Darmtheilen statthat, eine eiterig-jauchige Entzündung in der Umgebung. Ist der dadurch entstehende perienterische Abscess so gelagert, dass er an der äusseren Haut durchbrechen kann, so entsteht eine äussere Darmfistel, Anus praeternaturalis. Kommt durch die Perforation eine abnorme Communication zwischen zwei Darmschlingen zustande, so nennt man den Zustand eine Fistula bimucosa.

Die Erkrankungen des Wurmfortsatzes.

Eine besondere Besprechung bedürfen die Affectionen des Wurmfortsatzes, welche oft von so grosser Wichtigkeit für das Leben sind und doch manchmal so geringe Veränderungen machen, dass sie leicht übersehen werden können. Es ist deshalb die ausdrückliche Vorschrift des Regulativs, dass mindestens bei jedem Falle von Peritonitis der Processus genau untersucht werden soll, durchaus gerechtfertigt.

Der Wurmfortsatz liegt bekanntlich in der Fossa iliaca am Rande des Beckeneinganges an einem kleinen Mesenterium befestigt; sehr häufig aber ist er verlagert besonders in Folge der Retraction von Pseudomembranen oder chron. entzündlichen Narben im Mesenterium selbst. Er ist dann bald gerade gestreckt, nach der Wirbelsäule zu gerichtet, bald nach der äusseren Bauchwand hin, bald ist er in verschiedenster Weise geknickt. In der Regel bleibt bei diesen Veränderungen auch seine Schleimhaut nicht unversehrt, sie ist entzündet, das Lumen mit Schleim oder Eiter gefüllt, besonders wenn durch Knickungen oder Compression das Lumen nach dem Darme zu geschlossen ist. In diesen Fällen kann durch immer grössere Anhäufung des Secretes eine Erweiterung stattfinden, welche, wenn das Secret sich (wie bei der Gallenblase) in eine klare, eiweissreiche Flüssigkeit umgewandelt hat, als Hydrops proc. vermiform. erscheint, welcher übrigens auch ohne Verlagerung bloss durch Veränderung der Schleimhaut (Schwellung, Narbenbildung, besonders an der Abgangsstelle) entstehen kann. Es sind auch meistens diese Verlagerungen, welche zur Retention

von Kothmassen und zur Bildung der sog. Kothsteine Veranlassung geben, welche in der Regel eine länglich ovale Gestalt und braune oder braunschwarze Farbe besitzen. Im Centrum der Steine ist meistens ein Fremdkörper, Pflanzentheile etc. zu finden, sonst bestehen sie aus Phosphaten und Carbonaten, welche mit Kothbestandtheilen zu einem Concrement zusammengewachsen sind. Die Kothsteine wirken meist ebenso wie harte fremde Körper (Kirschkerne etc.), die sich gleichfalls zuweilen in dem Processus festsetzen, necrosirend und entzündungserregend. Es entsteht da, wo sie der Schleimhaut anliegen, eine Ulceration, die immer tiefer greifen und schliesslich zu einer Perforation führen kann. Dieselbe kann auch durch tuberkulöse und selbst typhöse Geschwüre herbeigeführt werden, welche sich in Folge des Reichthums der Schleimhaut an Follikeln gern hier entwickeln. Die Folgen der Perforation werden verschieden sein, je nach dem Zustande der Umgebung. Liegt der Processus frei in der Bauchhöhle, so wird sofort eine allgemeine Peritonitis meist von jauchigem Charakter (durch Eintritt von Koth) entstehen; ist dagegen durch ältere entzündliche Verwachsungen ein Abschluss von der Bauchhöhle erzielt, so entsteht ein abgesackter, jauchiger Abscess um den Processus und das Coecum herum (Perityphlitis), der sich, in dem Bindegewebe an der Bauchwand weiter schreitend, nach oben, nach vorn oder nach unten verbreiten kann. Es schützt diese Abschliessung nicht für immer vor der Perforation in die Bauchhöhle, da die Adhäsionen durch Ulceration zerstört und so doch noch (tertiär) eine allgemeine tödtliche Peritonitis herbeigeführt werden kann.

In anderen Fällen kommt es auch vor, dass die Entzündung sich auf ein venöses Gefäss fortsetzt (Thrombophlebitis), welches sie dann bis zur Vena portarum fortleiten und also eine Pylephlebitis oder häufiger eine embolische abscedirende Hepatitis mit tödlichem Ausgange erzeugen kann.

Es braucht wohl kaum erwähnt zu werden, dass man bei der Untersuchung dieser Processe mit der grössten Vorsicht zu Werke gehen muss, um nicht irgendwo künstliche Perforationen zu erzeugen.

13. Untersuchung der grossen Gefässe und der sie begleitenden Lymphdrüsen.

Von den Organen der Brust- und Bauchhöhle sind jetzt nur noch die grossen Gefässe nebst den zu ihren Seiten liegenden Lymphdrüsen zu untersuchen. Um dieselben bequem erreichen zu können, hat man das Mesenterium an seiner Wurzel loszulösen, worauf die Aorta in ihrer ganzen Ausdehnung und die Vena cava, soweit sie nicht bei der Herausnahme der Leber mit entfernt wurde, blossliegen.

Da die Veränderungen der grossen Gefässe sehr häufig in directen Beziehungen zu denjenigen ihrer Aeste stehen und man häufig genöthigt sein wird, die Gefässe im Zusammenhange noch über die Grenzen des Beckens hinaus zu verfolgen, so sollen im Folgenden die Veränderungen der kleinen (Extremitäten-) Gefässe zugleich mit denjenigen der Stämme besprochen und auch die Organgefässe der Vollständigkeit halber noch mitberücksichtigt werden.

a. Untersuchung der Venen.

Man untersucht zuerst die Vena cava und ihre Aeste, indem man sie in situ an ihrer vorderen Seite aufschneidet. Bezüglich der mikroskopischen Untersuchung wird auf das beim Blut und bei den Herzklappen Gesagte verwiesen.

Es interessirt hier vorzugsweise der Inhalt, sowohl nach seiner Menge (starke Füllung bei Hindernissen im Rückfluss) als ganz besonders nach seiner Beschaffenheit. Derselbe steht aber in directem Zusammenhange mit den Zuständen der Wandung, so dass beide gemeinsam besprochen werden müssen.

1. **Thrombose.** In Folge von verschiedenen Ursachen, theils solchen, welche ausserhalb des Gefässes (Marasmus, Compression etc.), theils solchen, welche in der Gefässwand selbst liegen (varicöse Erweiterung, alte Periphlebitis und Phlebitis etc.) kann eine Blutgerinnung (Thrombose) sowohl in kleineren peripherischen Aesten als auch in den grösseren (hier oft zuerst in den Klappentaschen, Valvularthrombose) entstehen, die sich immer mehr ausbreitet, bis schliesslich der Thrombus durch die Iliaca in die Vena cava verschieden weit hineinragt. Die während des Lebens ent-

standenen Thromben sind von den postmortalen Gerinnseln dadurch unterschieden, dass sie meistens einen geschichteten Bau zeigen mit abwechselnden grauen und rothen Lagen, dass sie fibrinreicher sind und dass sie viel reichlicher farblose Zellen enthalten. Je nach dem Alter des Thrombus hat derselbe eine verschiedene Farbe, indem die anfänglich schwarzrothe immer heller wird (Entfärbung), bis sie röthlich-grau geworden ist und indem sich wenigstens häufig allmählich Hämatoidinpigment bildet, welches eine braunrothe, gelbe, oft vollkommen orangerothe Farbe bedingt. Zugleich mit dieser Farbenveränderung ändert sich auch die Consistenz, indem das Gerinnsel immer trockener und fester wird, und endlich bilden sich feste Vereinigungen und Verwachsungen zwischen dem Thrombus und der Wandung (er wird adhärent). Immer deutlicher wandelt sich der Thrombus nun in eine derbe bindegewebige, bald schrumpfende Masse um, die fest mit der Wand verbunden ist: Organisation des Thrombus. Kleine Bröckchen aus älteren Thromben in Wasser zerzupft zeigen die entfärbten und geschrumpften, oft halb- oder viertelmondförmigen Stromata der rothen Blutkörperchen, Hämatoidinmassen oft in Form prächtiger rhombischer Krystalltafeln, feinkörnigen Detritus und farblose Zellen; noch später überwiegen diese, zu denen sich spindelförmige Zellen, Gefässe etc. in immer grösserer Zahl gesellen. An Schnitten erkennt man, besonders wenn der Thrombus eben erst adhärent geworden ist, dass das Bindegewebe mit den Gefässen, welches allmählich mehr und mehr an die Stelle des Blutgerinnsels tritt, aus der Gefässwand hervorsprosst; der Thrombus selbst verhält sich bei der Organisation passiv, nur von dem Farbstoff der rothen Blutkörperchen bleiben Reste in der Gestalt von körnigem und krystallinischem Pigment übrig. Zur Bildung eines Thrombus gehören jedenfalls immer Stunden, seine Organisation geht unter gewöhnlichen Verhältnissen so schnell vor sich, dass man nach Rindfleisch schon nach acht Tagen immer Gefässe in demselben findet.

Wenn der Thrombus nicht ein obturirender, d. h. nicht das ganze Lumen ausfüllender, sondern nur ein sog. wandständiger ist, so schrumpft er immer mehr zusammen, bis endlich nur eine geringe pigmentirte Bindegewebsmasse übrig ist; im anderen Falle wird er zuweilen durch die sog. sinuöse Umwandlung unschädlich gemacht, indem die in ihm vorhandenen Gefässe sich

mehr und mehr erweitern, mit dem noch offenen Theil des Gefässlumens in Verbindung treten und schliesslich so weit werden, dass das bindegewebige Zwischengewebe auf einzelne, klappenartig vorspringende und oft spiralig gewundene bindegewebige Membranen reducirt wird, zwischen denen das Blut, wenn auch in vielfachen Windungen, wieder circuliren kann. Uebrigens kann auch eine vollständige Obliteration des Gefässes bestehen bleiben (besonders bei ausgedehnter Thrombusbildung), worauf sich dasselbe in einen relativ dünnen Bindegewebsstrang umwandelt. Gerade bei solchen ausgedehnten Thrombosen kann übrigens die Organisation auch unvollständig sein, so dass nur in die peripherischen Theile das Granulationsgewebe hineinwächst, während in den centralen Abschnitten die Thrombusmasse mehr und mehr erweicht und sich schliesslich zu einem bräunlichen, braunrothen dünnen Brei umwandelt, welcher resorbirt werden kann (einfache Erweichung).

Kleinere Thromben, besonders klappenständige, können verkalken und bilden dann die gewöhnlich hirsekorn- bis erbsengrossen, runden, meist etwas gelblichen Venensteine, Phlebolithen.

Die Thromben sind nicht in allen ihren Theilen gleich beschaffen, vielmehr kann man in der Regel ältere und jüngere Theile unterscheiden, letztere an dem centralen Ende, wenn der Thrombus noch im weiteren Fortschreiten begriffen war.

Wenn der wachsende Thrombus eines Seitenastes an die Einmündungsstelle in das Hauptgefäss gelangt, so erstreckt er sich in der Regel nur noch eine kurze Streke an der Wand desselben, sich immer mehr verdünnend, weiter; wenn dagegen ein Thrombus im Hauptaste an einen Seitenast gelangt, so wird dieser entweder auch allmählich verstopft, oder es bleibt für dessen Blut oft noch längere Zeit eine schmale Rinne offen. In beiden Fällen kann es leicht zum Abreisseen des oberen, stets vollkommen abgerundeten und meist etwas zugespitzten Gerinnselstückes kommen, welches sich dann in der Lungenarterie wiederfindet. Die genaue Betrachtung der Spitze des Thrombus kann im gegebenen Falle darüber Aufschluss geben, ob von hier ein Embolus herstammen könne.

Die Wandung verhält sich bei dieser benignen Form der Thrombose anfänglich ganz indifferent, später entsteht eine productive Phlebitis, insbesondere Endophlebitis, welche die Organisation des Thrombus bewirkt.

Ganz anders gestalten sich die Verhältnisse bei der zweiten Form von Thrombose, welche durch maligne entzündliche Processe hervorgerufen wird und eine exsudative Entzündung der Venenwand, Thombophlebitis im Gefolge hat. Ihren häufigsten Ausgang hat diese von den Uterinvenen, von denen aus sich die Affection auf die Spermaticae int. oder auf die Hypogastricae und selbst auf die Hohlvene fortsetzt. Hierbei werden die Thrombusmassen nicht fest, sondern zerfallen schnell zu einer weichen, bald mehr rothbraunen, bald mehr gelben, eiterähnlichen Masse (septische Erweichung), während die Wandung sich verdickt, ein trübes, besonders in den inneren Schichten gelbliches oder auch gelbgrünliches Aussehen erhält und oft von kleinen Blutungen durchsetzt ist; ihre Vasa vasorum sind prall gefüllt.

In dem Inhalte findet man mikroskopisch zahlreiche Detritus- und Fettkörnchen, Reste von rothen Körperchen, zerfallende farblose Zellen, welche so zahlreich sein können, dass an einer Einwanderung aus der Wand in das Lumen nicht zu zweifeln ist, und Parasitenhaufen, meistens in der bekannten Micrococcenform. Nur wenn eine wirkliche Fäulniss des Thrombus eingetreten ist, sind auch andere Schizomyceten, die Fäulnissorganismen, vorhanden, unter deren Einwirkung sich das Blutgerinnsel zu einer missfarbigen, grünlichen, stinkenden Masse verflüssigt hat (faulige Erweichung). Dass von diesen weichen Massen noch viel leichter Stücke abgerissen und in die Lunge geführt werden, ist einleuchtend, ebenso dass die Emboli von dieser Abstammung viel kleiner sind als die erst erwähnten, da sie mit Leichtigkeit an jeder Gefässtheilungsstelle von neuem in kleinere Stücke zerfallen.

Mikroskopische Querschnitte der Wand bestätigen die Hyperämie der Vasa vasorum, die Blutungen, die Quellung des Gewebes durch entzündliches Exsudat, insbesondere sieht man überall die Häute, vor allem die Adventitia von Eiterkörperchen durchsetzt. An der Oberfläche der Intima sind Micrococcenballen, welche mehr und mehr in das Gewebe vordringen, in ähnlicher Weise zu sehen, wie bei der diphtheroiden (ulcerösen) Endocarditis. Färbungen wie dort angegeben.

Eine dritte Form von Thrombose ist die geschwulstartige, welche durch Hineinwachsen von Carcinom- oder häufiger Sarcommassen in die Venenlumina entsteht und deren schon bei der

Niere und der Leber gedacht worden ist. Ich habe sie auch an peripherischen Venen gesehen.

2. **Entzündungen.** Ausser der eben beschriebenen acuten Entzündungsform der Gefässwand, welche sich secundär zu einer malignen Thrombose hinzugesellt, gibt es aber auch eine primäre acute Entzündung der Wandungen, welche dann im wesentlichen eine Para- und Periphlebitis purulenta ist und durch Uebergreifen einer Entzündung aus der Nachbarschaft entsteht. Es kann dabei eine Thrombusbildung fehlen oder auch secundär hinzukommen. Die Entzündung kann in der Venenwand kleine Eiterherdchen erzeugen, die wie Pusteln an der inneren oder äusseren Fläche vorspringen, daher Phlebitis pseudopustulosa.

Durch Uebergreifen einer chronischen fibrösen Entzündung der Nachbarschaft kann eine Periphlebitis fibrosa mit oft beträchtlicher Verdickung der Wand entstehen.

Chronisch entzündliche Processe der Intima von mehr hyperplastischem Charakter, wie sie an der Aorta so häufig vorkommen, sind an den Venen selten, doch findet man auch hier gelegentlich, besonders an Stellen, wo mechanische Verhältnisse mitwirken z. B. über Tumoren, welche das Lumen beeinträchtigen, bei Erhöhung des Seitendrucks (in den Pulmonalvenen bei Stenose der Mitralis, bei Aneurysma arterio-venosum) sklerotische Platten, welche aber gewöhnlich verkalken, nicht verfetten.

3. Von **specifisch entzündlichen** Processen wurden gelegentlich gummöse und andere beobachtet, eine grössere und allerdings nach Weigert sehr grosse Wichtigkeit nehmen aber nur die tuberkulösen in Anspruch. Wenn in der Umgebung ein tuberkulös-scrofulöser Process vorhanden ist (besonders wichtig sind verkäsende Lymphdrüsen), so kann derselbe auf die Venenwand übergreifen, es entsteht eine käsige tuberkulöse Phlebitis, insbesondere auch Endophlebitis und durch Aufbrechen der Käsemassen in das Lumen kann eine plötzliche Ueberschwemmung des Blutes mit Tuberkelgift und als Folge davon acute Miliartuberkulose entstehen. Ausser diesen von aussen her kommenden Processen können auch vom Blute aus miliare Tuberkel auf der Intima kleinerer und grösserer Venen erzeugt werden.

4. Da Neubildungen an den Venen nur selten vorkommen, auch regressive Ernährungsstörungen nur von geringer Be-

deutung sind, so sind nur noch die **varicösen Erweiterungen** der Venen (Phlebectasien) zu erwähnen. Sie finden sich vorzugsweise an den unteren Extremitäten, speciell den Unterschenkeln, wo sie grosse, bläuliche Hervorragungen an der Haut bilden können. Wenn man sie verfolgt, so findet man geschlängelte und bald nach dieser bald nach jener Seite erweiterte Venen mit dünnen Wandungen, deren Lumen wegen seines labyrinthisch geschlängelten Verlaufes und wegen der häufiger in den oft nur ganz dünnen Septen zwischen benachbarten varicösen Erweiterungen eintretenden Durchlöcherungen oft schwer mit der Scheere zu verfolgen ist. Oberhalb der Klappen ist stets die grösste Erweiterung vorhanden. Die Wandung verhält sich verschieden, bald ist sie verdünnt, bald verdickt, fibrös degenerirt und, indem auch eine fibröse Periphlebitis sich entwickelt hat, fest mit der Umgebung verwachsen. Es ist bekannt, dass wesentlich mechanische Momente die Entstehung der Varicen bebedingen.

b. Untersuchung der Arterien.

Die Aorta und ihre Theilungsäste, die Iliacae und Hypogastricae kann man in der Regel zur genaueren Untersuchung uneröffnet entfernen. Man fasst die Aorta an ihrem oberen Ende (wobei man, um bequemer halten zu können, einen Finger in ihr Lumen stecken mag), zieht sie kräftig nach vorn und löst sie nebst den lumbalen Lymphdrüsen durch schräge, von innen und oben nach aussen und unten laufende Schnitte von der Wirbelsäule los. Nur wenn aneurysmatische Erweiterungen an dem Gefässe vorhanden sind, muss man vor der Herausnahme ihre Beziehungen zu den umgebenden Theilen, besonders den Knochen feststellen; gewöhnlich nimmt man in solchen Fällen, die man meistens schon vorher leicht diagnosticiren kann, die Aorta mit den zunächst an sie anstossenden Brust- oder Bauchorganen im Zusammenhange heraus, um ihre gegenseitigen Beziehungen besser feststellen zu können.

Bevor man zu der Eröffnung des Gefässes schreitet, ist es gut, schon die Weite des Lumens zu beachten, da man dieselbe jetzt am besten beurtheilen kann. Bei Erwachsenen soll dasselbe den Zeigefinger und selbst den Daumen aufnehmen können, während es manchmal so eng ist, dass man kaum den kleinen Finger einführen kann. Zur genauen Feststellung der Weite der Aorta oder

jeder anderen Arterie, kann man nach Thoma sich eines Angiometers bedienen d. h. eines Metallkegels, über welchen man einen aus dem zu messenden Gefässe mit der Scheere ausgeschnittenen Ring schiebt, so weit, dass der Ring sich eben zu spannen beginnt. Eine an der Oberfläche des Kegels angebrachte Millimetertheilung gestattet eine genaue Ablesung des Durchmessers des Gefässringes.

Nach der äusseren Betrachtung wird die Aorta der Länge nach an ihrer vorderen Wand aufgeschnitten und der Schnitt direct in die Iliacae und Hypogastricae fortgesetzt. Es sind, ausser dem oft fehlenden Inhalte, zu beachten ihre Weite, die Dicke ihrer Wandung, ihre Elasticität und dann die Veränderungen, welche durch die einzelnen Erkrankungen erzeugt werden. Bei ihrer Besprechung wird gleich auch auf die kleinen Arterien, um Wiederholungen zu vermeiden, Rücksicht genommen.

1. Allgemeine Verhältnisse.

Die Weite der Aorta, welche mit dem Alter zunimmt, beträgt im Mittel bei erwachsenen Männern im aufsteigenden Theile 7—8 Ctm., im Brusttheile 6,0—4,5, im Bauchtheile 4,5—3,5 Ctm. (für Weiber sind die Zahlen etwas geringer) und unterliegt grossen Schwankungen nach beiden Richtungen hin. Abgesehen von den partiellen Erweiterungen, die unter Umständen Mannskopfgrösse erreichen können, gibt es Erweiterungen im ganzen Verlaufe oder doch grösserer Theile (Brust und Bauchtheil) um $^1/_3$ bis $^1/_2$ der normalen Dimension und andererseits so beträchtliche Verengerungen, dass man z. B. bei erwachsenen Frauen kaum den kleinen Finger in die Aortenröhre einführen kann.

Die Dicke der Wandung ist im grossen und ganzen der Weite proportional, bei engen Aorten beträgt sie oft kaum 1 Mm., die gewöhnliche 1,5—2 Mm. Nur bei Erweiterungen finden sich Ausnahmen, indem manchmal zugleich eine Verdünnung statthat.

Die Elasticität steht meistens im umgekehrten Verhältnisse zur Weite; die weiten Aorten sind fast ganz unelastisch, die engen besitzen vermehrte Elasticität. Von grossem Einflusse ist diese Eigenschaft auf die Länge des Gefässes nach der Herausnahme aus dem Körper. Da die unelastischen Gefässe sich gar nicht retrahiren, so erscheinen sie auffällig lang, während die elastischen sofort beträchtlich zusammenschnurren und sich dadurch natürlich

auch beträchtlich verkleinern. Eine weitere Folge ist, dass man die unelastischen sehr wenig, die elastischen dagegen wie ein Gummiband ausdehnen kann, worauf sie sich dann sofort wieder zusammenziehen.

2. Die einzelnen Erkrankungen.

a) Was die **angeborenen Veränderungen** der Aorta angeht, so sind, abgesehen von den seltenen angeborenen Stenosen oder Atresien, welche in der Regel in der Nähe der Insertion des Duct. art. Botalli gelegen sind (Stenose am Isthmus aortae) und welche meistens baldigen Tod zur Folge haben, diejenigen von der grössten Wichtigkeit, welche in einer Aplasie oder richtiger Hypoplasie bestehen, welche sich zunächst durch Engigkeit des Gefässes documentirt. Bei erwachsenen Personen ist in solchen Fällen die uneröffnete Aorta oft kaum im Stande, einen kleinen Finger aufzunehmen, die Weite beträgt im Brusttheile 4—3, im Bauchtheile 3—2 Ctm. und selbst noch weniger. Damit Hand in Hand geht eine Verdünnung der Wandung und eine Vermehrung der Elasticität, welche bewirkt, dass die Aorta nach der Herausnahme ganz beträchtlich zusammenschnurrt und sich wie ein Gummiband ausziehen lässt. Es gehört ferner dahin ein unregelmässiger Ursprung der Intercostalarterien, die an einer Stelle fehlen, an einer andern in Ueberzahl vorhanden sind etc., und endlich eine figurirte hellgelbe Zeichnung und leicht wellenförmige Verdickung der Intima besonders an der hinteren Wand, längs und zwischen den Intercostalarterienlöchern. Virchow hat den Zusammenhang dieser, besonders bei Frauen beobachteten Hypoplasie der Aorta mit Allgemeinleiden (Chlorose), sowie mit Leiden des Herzens (Endocarditis) nachgewiesen. Sie kommt häufig mit einer ähnlichen Hypoplasie (Kleinheit) des Herzens, sowie mit den früher erwähnten angeborenen chlorotischen Anomalien der weiblichen Geschlechtsorgane verbunden vor, kann andererseits aber auch die Ursache von Hypertrophie des linken Ventrikels sein.

b) Von den **entzündlichen Veränderungen** ist, an der Aorta wenigstens, die sog. chronische deformirende Entzündung die häufigste und wichtigste. Sie bewirkt zunächst an multiplen kleinen Stellen eine glatte Anschwellung der Oberfläche, die sich oft beetartig steil über die Umgebung erhebt, eine graue Farbe besitzt

und sich meistens sehr derb anfühlt (Sclerose). Ein Lieblingssitz dieser Verdickungen ist am Arcus aortae, sowie an der Abgangsstelle der Seitenäste, was wohl mit mechanischen Verhältnissen zusammenhängen dürfte. An Querschnitten erkennt man schon makroskopisch leicht, dass es sich um eine Verdickung der Intima (Endaortitis nodosa) handelt, und das Mikroskop zeigt, dass diese wesentlich eine hyperplastische ist, obgleich auch eine kleinzellige Infiltration, besonders in den tieferen Schichten nicht fehlt. Zu dieser Verdickung gesellt sich nun bald eine Verfettung und Necrose der zelligen Elemente, wodurch die sclerotischen Stellen zugleich eine fleckige, gelbe Färbung erhalten, welche, wie senkrechte Durchschnitte lehren, wesentlich in den mittleren und unteren Schichten ihren Sitz hat. Im weiteren Verlaufe bringt diese Veränderung an den Zellen, mit welcher eine fibrinoide Degeneration des Zwischengewebes Hand in Hand geht, ein vollständiges Einschmelzen des Gewebes, die Bildung einer mit einem aus Fettkörnchen, Cholestearinkrystallen, Detritusmassen bestehenden Brei gefüllten Höhle hervor, den atheromatösen Abscess, der sich immer weiter nach dem Lumen zu vergrössert, bis er endlich an der dünnsten Stelle durchbricht. Durch den Blutstrom werden nun die Inhaltsmassen herausgespült und es entsteht so ein sinuöses, den folliculären des Darmes ähnlich beschaffenes Geschwür, das atheromatöse Geschwür, welches sich durch seine Tiefe und die überhängenden Ränder leicht von der später zu erwähnenden fettigen Usur unterscheiden lässt. Die Bildung dieses Geschwürs bleibt natürlich nicht ohne Einfluss auf das vorbeiströmende Blut, welches sehr häufig hier in immer grösserer Menge thrombotische Massen ablagert (Parietalthromben), die wieder weggeschwemmt werden und so zu Embolien Veranlassung geben können. Auch in der Media zeigt das Mikroskop Veränderungen entzündlicher Art, indem um die Gefässe herum eine Bindegewebsneubildung mit Atrophie der Musculatur (Mesaortitis fibrosa) statthat, desgleichen in der Adventitia, wo insbesondere eine entzündliche Verdickung der Wandungen und in erster Linie der Intima der Arteriae nutritiae von grosser Bedeutung ist. Es kann von der Media aus eine Vascularisation der Intima stattfinden und diese kann wiederum hauptsächlich zu einer Vernarbung der atheromatösen Geschwüre und zu einer Organisation etwaiger throm-

botischer Ausfüllung derselben führen. Die Narbe lässt dann meistens an einer schieferigen Färbung ihren Ursprung erkennen. Nicht jede rothe Streifung der verdickten Intima darf aber auf Vascularisation bezogen werden, da solche auch durch Einbrechen von Blut aus dem Aortenlumen in Spalten der Intima (Canalisation) erzeugt werden kann.

Ein anderer Ausgang des atheromatösen Processes ist die Umwandlung der sclerotischen und verfetteten Massen in eine entsprechend grosse Kalkplatte, welche in der Regel nach dem Lumen zu eine glatte, nach aussen eine zackige Oberfläche besitzt, wodurch sie sich von den zuweilen vorkommenden verkalkten Parietalthromben unterscheidet, die nach allen Seiten eine zackige Oberfläche besitzen. In Folge von Durchtränkung mit Blutfarbstoff und von Hämatoidinbildung erhalten diese Platten zuweilen eine schieferige oder grünliche Färbung. Wenn die Verkalkung an Stellen starker Verdickungen eintritt, so können sich dadurch grössere unregelmässige, kalkige Vorsprünge bilden. Alle die seither beschriebenen Veränderungen sind nun bald jede allein, bald — und das ist das häufigste — zu gleicher Zeit vorhanden, so dass die Aorteninnenfläche ein höchst wechselndes buntes Bild darbietet und die Oberfläche gänzlich uneben und missgestaltet erscheint (Endaortitis chron. deformans). In diesen höchsten Graden ist stets eine beträchtliche Erweiterung des Gefässes, oft Verdickung und ein gänzlicher Mangel der Elasticität vorhanden.

Seltener an grossen Arterien (am seltensten an der Aorta), aber häufig an kleinen (besonders auch an der Gehirnbasis, Heubner) kommen entzündliche Veränderungen vor, welche mit einer Verdickung der Wand, insbesondere der Intima, welche sogar vollständigen Verschluss des Gefässlumens bedingen kann (Endarteriitis obliterans, Friedländer), verbunden sind und welche sich von den eben erwähnten dadurch unterscheiden, dass sie nicht die Neigung zur Atherombildung besitzen, indem die bei der Aortensclerose nur seltener eintretende Vascularisation bei einigermassen grösseren Gefässen nicht ausbleibt und dadurch die Entwicklung von Necrose und Verfettung an den entzündlich gewucherten Theilen verhindert. Wir haben diese Veränderung an den kleineren Organarterien schon vielfach kennen gelernt, auch die schon erwähnte Arteriocapillarfibrosis (Gull-Sutton), welche in grosser Aus-

dehnung an den verschiedensten Stellen vorkommen kann, gehört hierher. Endlich ist es diese productive Entzündung, welche an Unterbindungsstellen den Verschluss des Gefässes und die Organisation des dort sich bildenden Thrombus bewirkt. Gerade dabei lässt sich, da der Process scharf umschrieben ist und man am ehesten Gelegenheit hat, ihn frisch zu untersuchen, auch die experimentelle Untersuchung leicht ist, die Entstehung der Neubildung feststellen. Dieselbe geht zunächst von dem Endothel aus, indem dasselbe wuchert und mehrere Schichten von Zellen bildet, von welchen die tiefer liegenden zu Inoblasten sich umwandeln. Ist eine bindegewebige Intimaschicht vorhanden, so kann auch diese sich an der Wucherung betheiligen. Es gesellt sich dazu eine granulirende entzündliche Wucherung der Adventitia, deren mit Gefässen versehene Producte an der Ligaturstelle, wo Media und Intima zerrissen sind, in das Gefässlumen eindringen und auch die Intimawucherung mit Gefässen versehen. Bei der nicht traumatischen Arteriitis geschieht dasselbe, nur dringen dabei die Gefässchen überall durch die Media in die Intima vor.

Es geht aus dem Mitgetheilten hervor, dass bei allen diesen Gefässerkrankungen zwar die Intimaveränderungen am stärksten und auch wohl am wichtigsten sind, dass aber sowohl die Media, wie die Adventitia gleichfalls verändert sind. Es können aber diese Häute auch mehr selbständig erkrankt sein. Insbesondere ist von Köster eine fibröse Mesarteriitis als Ursache der Aneurysmenbildung angeschuldigt worden. Dieselbe bewirkt die schon vorher erwähnten hellen, oft verzweigten Flecken (mesarteriitische Flecken), das sind Bindegewebsschwielen, welche sich im Verlauf der Vasa nutritia entwickeln und durch Zerstörung der elastischen und musculösen Bestandtheile zu einer localen Herabsetzung der Widerstandsfähigkeit der Arterienwand führen.

Auch die Adventitia kann der am meisten erkrankte Theil sein (Periarteriitis), besonders wenn eine chronische indurative Entzündung um grössere Arterien herum statthat. Selten erscheint die Periarteriitis mehr selbständig, wie in einem von Kussmaul und Maier beschriebenen Fall, wo die zellige Neubildung fleckweise (Periarteriitis nodosa) aufgetreten war.

Acute exsudative Entzündungen sind an den grösseren Arterien seltener, wie an den Venen, doch kommen auch gelegentlich pri-

märe eiterige Thromboarteriitis, wie fortgeleitete Periarteriitis vor. Die inneren Abschnitte der Arterienwandungen leisten dem Vordringen entzündlicher Processe aus der Nachbarschaft auffällig lange Widerstand.

c) **Specifisch entzündliche** Processe tuberkulöser Art sind in den Arterien noch seltener, wie in den Venen, doch kommen sie selbst in der Aorta, wenn auch sehr selten vor; am häufigsten findet man sie an den kleinen Organarterien, besonders in der Lunge, wo theils miliare Tuberkel, theils mehr diffuse, grosszellige, käsige Entzündungen besonders der Intima gefunden werden. Auch die gummöse Arteriitis ist selten; bei den Arterien der Gehirnbasis wurde ihrer gedacht.

d) Während unter den **progressiven Ernährungsstörungen** der Arterien eigentliche Geschwülste nur eine untergeordnete Rolle spielen, da hauptsächlich nur secundäre Neubildungen, manchmal in Form einer Endarteriitis, wie ich es bei secundärem Lymphgefässcarcinom der Lunge gesehen habe, vorkommen, haben die Hypertrophien, besonders der Muskelhaut eine grössere Bedeutung. Sie sind es, welche gleichzeitig mit Erweiterung des Lumens bei Verschluss einer Arterie als collaterale Hypertrophie auftreten, welche bei hypertrophischen Organen, bei grossen Geschwulstbildungen sich einstellen. Mehr idiopathisch tritt diese allgemeine Vergrösserung bei den als Aneurysma serpentinum bezeichneten Erkrankungen auf. Eine rein musculäre Hypertrophie der sämmtlichen kleineren Körperarterien kommt bei chronischem Morbus Brightii, sowie an den mittelgrossen bei Insufficienz der Aortenklappen mit Herzhypertrophie (Arbeitshypertrophie in Folge des erhöhten Seitendrucks) vor.

e. Unter den zahlreichen **regressiven Metamorphosen** ist

1. die sehr häufige Verfettung besonders der Intima zu erwähnen. Diese bewirkt makroskopisch eine weiss- oder citronengelbe Färbung der Oberfläche, welche in Form von Punkten, Streifen oder unregelmässigen streifigen und netzförmigen Figuren auftritt. Sehr häufig ist der Sitz dieser Veränderung an der hinteren Wand der Aorta um die Abgänge des Intercostales herum, wo dann meistens längsgerichtete Streifen erscheinen. Auf feinen Flachschnitten, die man sich leicht mit einem scharfen Rasirmesser von dem straff über den linken Zeigefinger gespannten Gefässe bereiten kann oder noch

besser an den dünnen Häutchen, welche man ohne grosse Mühe mit einer feinen Pincette von der Oberfläche abziehen kann, sieht man im Centrum der gelben Herde fast stets ohne erkennbare Regel kleinere und grössere Fetttröpfchen in reichlicher Menge durch das ganze Intimagewebe zerstreut, an den Rändern aber, oder an weniger stark veränderten Stellen überhaupt, reduciren sich die Fettkörnchen, welche hier auch eine viel gleichmässigere Grösse besitzen, auf dreieckige oder sternförmige Figuren, welche den nur etwas vergrösserten und plumper gewordenen, sternförmigen Zellen der Intima entsprechen. Gerade diese Erscheinungsweise der Verfettung ist recht geeignet, den Unterschied zwischen Fettkörnchen und Micrococcen zu zeigen. Abgesehen davon, dass die Fettkörnchen trotz ihrer hier im allgemeinen gleichen Grösse niemals diese vollkommene Gleichmässigkeit erreichen wie die Micrococcen, kann man durch Kochen in abs. Alkohol und Aether (ana) und in Eisessig die Fettkörnchen vollständig zum Verschwinden bringen, was bei Micrococcen niemals der Fall ist.

Die einfache Verfettung der Intimazellen, welche an und für sich nur zu einer geringen Oberflächenerhebung Veranlassung gibt, kann secundär sehr wichtige Veränderungen dadurch bedingen, dass unter der mechanischen Einwirkung des Blutstromes das Endothel und eine Lage der verfetteten Stelle nach der anderen weggeschwemmt wird. Es entstehen dann kleine Substanzverluste (fettige Usur), die zwar an der Aorta gewöhnlich die Haltbarkeit wenig beeinträchtigen, allein an kleinen Gefässen z. B. des Gehirnes und der Pia, wo der Process besonders bei Säufern ebenfalls vorkommt und wo dann meistens auch die Media verfettet ist, die Veranlassung zu Rupturen werden können, indem das Blut sich zwischen den Zellen der Media hindurch wühlt, erst ein Aneurysma dissecans bildet und dann durch Ruptur auch der Adventitia nach aussen gelangt.

Die Verfettung tritt häufig im Alter ein, aber auch bei Oligämien verschiedener Art, bei Phosphorvergiftung, in den Lungenarterien bei Stauung u. s. w.

2. Die bei der deformirenden Endarteriitis erwähnte Kalkbildung in der Intima darf nicht mit der allerdings nicht an der Aorta, aber an den Extremitätengefässen häufig, besonders bei alten Leuten vorkommenden Verkalkung der Media verwechselt wer-

den. In diesem Falle sind die Gefässe auf grössere Strecken hin in starre Röhren verwandelt, welche oft schon bei geringem Drucke einknicken. Diese Veränderung ist durch eine Verkalkung der glatten Muskelfasern der Media bewirkt, die Intima kann dabei relativ gesund bleiben. Meistens ist schon makroskopisch an der circulären Streifung der gelbweissen Kalkmasse ihre Entstehung aus der Media zu erschliessen. Da die Verkalkung in der Regel nicht gleichmässig die Media ergriffen hat, so bilden die verdickten kalkigen Partien Vorsprünge, zwischen welchen die intacten oder weniger veränderten Theile oft förmliche Divertikel, ähnlich den Haustra coli, bilden.

Dass die so veränderten Arterienwandungen dem Blutstrom besondere Schwierigkeiten entgegenstellen, ist leicht verständlich und es liegt offenbar in diesen Veränderungen eine Prädisposition für die bei Greisen von leichten Verletzungen ausgehende Gangraena (senilis). Die dabei in den Arterien vorkommenden Blutgerinnsel sind secundär von Venenthrombose aus entstanden, weil dabei die ältesten Gerinnsel in den peripherischen Abschnitten der Arterien sitzen.

3. Eine amyloide Degeneration, welche, wie bei den einzelnen Organen schon ausgeführt wurde, an der Media der kleinsten Arterien mit so grosser Vorliebe auftritt, ist an den grösseren und besonders an der Aorta recht selten; sie betrifft hier vorzugsweise Intima und Adventitia. Auch eine andere, ihr nahestehende Degeneration, die hyaline oder colloide, kommt häufig an kleinen Arterien vor, an den grösseren wohl nur als hyaline oder fibrinoide Degeneration des Intimagewebes bei dem atheromatösen Process und bei Aneurysmenbildung.

f. **Abnormer Inhalt** in Gestalt von Blutgerinnseln kann, wie aus dem früher Gesagten schon hervorgeht, aus verschiedenen Ursachen in den Arterien sich bilden. Solche Thromben können bei Atherom, Ligatur, durch Druckverschluss aller Art, bei entzündlichen Wandveränderungen entstehen. Es sind weisse oder gemischte Thromben, wenn sie in strömendem Blute sich gebildet haben. Für die Veränderungen, welche das geronnene Blut in den Arterien erleidet, gilt dasselbe, was schon bei den Venen gesagt wurde, nur dass hier in Folge der vorausgehenden Wandveränderungen die Organisation öfter ausbleibt.

Es müssen aber die in Arterien gefundenen Blutgerinnsel nicht an Ort und Stelle (durch Thrombose) entstanden sein, sie können vielmehr an einem anderen Orte (im Venensystem oder centralwärts im Arteriensystem) sich gebildet haben und als Emboli durch den Blutstrom an den Ort, wo man sie findet, geschleppt worden sein. Bei dem Auffinden eines Gerinnsels in Arterien wird man immer, wenn nicht unzweideutige Ursachen für Thrombose vorliegen, zunächst an Embolie denken müssen. Es können übrigens die embolischen Gerinnsel dieselben Veränderungen wie die thrombotischen erleiden. — Als Folge einer Embolie in den Arterien der unteren Extremitäten kann unter gewissen Verhältnissen eine Gangrän (embolische Gangrän) entstehen, besonders, wenn mehrere Emboli an verschiedenen Stellen sich festgesetzt haben (staffelförmige Embolie). Sie unterscheidet sich von der einfachen Gangraena senilis dadurch, dass hier die ältesten Blutgerinnsel centralwärts und oft in einiger Entfernung von der gangränösen Stelle (z. B. in der Poplitaea bei Gangrän des Fusses) sitzen.

g) Die Erweiterungen der Arterien (**Aneurysmata**) sind entweder auf eine kleinere Strecke beschränkt oder betreffen grössere Abschnitte und ganze Verzweigungsgebiete (A. serpentinum s. cirsoides). Das letztere bewirkt, wie der Name schon sagt, eine schlängelnde Windung des in allen Richtungen erweiterten (vergrösserten) Gefässes und kommt sowohl an peripherischen Arterien (A. frontalis, occipitalis etc.) als auch besonders häufig an den Iliacae vor. Die erstgenannte Form bewirkt entweder eine Erweiterung nach allen Seiten (cylinderförmiges oder spindelförmiges A.) oder nur nach einer (sackförmiges A.); sie haben ihren Lieblingssitz am Arcus aortae und den nächstanstossenden Theilen und bleiben hier nicht immer auf die Aorta beschränkt, sondern greifen auch auf die vom Arcus abgehenden Aeste, besonders gern die Anonyma über. Im übrigen kommen sie auch an den Aesten der Aorta in wechselnder Häufigkeit vor. Zuweilen ist multiple Aneurysmenbildung vorhanden. Die Richtung, nach welcher der aneurysmatische Sack sich vorschiebt, kann eine sehr verschiedene sein; allen aber ist das gemeinsam, dass weder Weichtheile noch Knochen demselben auf die Dauer Widerstand zu leisten vermögen. Sowohl am Sternum, wie an der Wirbelsäule können grosse Substanzdefecte durch andrängende Aneurysmen bewirkt

werden. Das Endresultat ist, dass das Aneurysma schliesslich in eine Körperhöhle, einen Schleimhautkanal oder nach aussen durchbricht und dadurch den Tod durch Verblutung herbeiführt. Selten treten spontane Heilungen ein.

In der grössten Mehrzahl der Fälle ist nicht der ganze aneurysmatische Sack leer, sondern mehr oder weniger mit thrombotischen Niederschlägen aus dem Blute angefüllt (Aneurysmenfibrin), welche gewöhnlich sehr derb und trocken sind und ein blassrothes Aussehen haben, auf Durchschnitten aber deutlich geschichtet, blätterig erscheinen. Die mikroskopische Untersuchung zeigt in denselben Fibrin, farblose und rothe Blutkörperchen sowie Hämatoidinpigment.

So wenig leicht die ausgebildeten Aneurysmen übersehen werden können, so leicht geschieht dies mit dem Anfangsstadium derselben, wo nur eben eine geringe partielle Ausweitung der Gefässwand vorhanden ist. Ein häufiger Sitz solcher geringer aneurysmatischer Erweiterungen ist der aufsteigende Theil der Aorta, bei dessen Untersuchung daher stets hieran zu denken ist. An anderen Stellen unterstützen in der Auffindung der Erweiterungen die Veränderungen, welche die Intima an diesen Stellen, ebenso wie an den ausgebildeten Aneurysmen, fast stets zeigt und welche in den früher geschilderten sklerotischen und atheromatösen Processen bestehen.

Die mikroskopische Untersuchung der Wandung grösserer Aneurysmen gibt der Regel nach dahin übereinstimmende Befunde, dass von einer Untersuchung der drei Arterienhäute keine Rede mehr sein kann, dass insbesondere die muskulösen und elastischen Elemente der Media durchaus fehlen und die Wand nur aus einer einzigen Schicht eines meist hyalinen, fibrinoiden Bindegewebes besteht. Bei kleineren ist es öfter noch möglich wenigstens Reste von Media zu unterscheiden. Sobald dies der Fall ist oder sobald man deutlich noch Intima und Adventitia unterscheiden kann, ist damit festgestellt, dass man es mit einem echten Aneurysma, d. h. mit einer durch Theile der Gefässwand umgrenzten Ausbuchtung des Gefässlumens zu thun hat. Es kommt dabei nicht darauf an, ob anfänglich alle Häute ausgestülpt waren oder nur ein Theil derselben, während ein anderer (die Media oder Adventitia) durchrissen oder bereits vorher zerstört war. Als Ursache der aneurys-

matischen Ausbuchtung ist Alles anzusehen, was die Resistenz der Gefässwand gegen den Blutdruck, welche wesentlich in der Media gelegen ist, local herabsetzt, also Zerreissungen der Media so gut wie Schwielenbildungen oder die Störungen, welche sie bei Endarteriitis deformans erleidet. Es können dabei also Traumen ebensogut wie Allgemeinkrankheiten (Syphilis, Alkoholismus?) mitwirken.

Ein falsches Aneurysma ist stets durch eine Zerreissung der ganzen Arterienwand erzeugt, an der Bildung seiner Wand hat die alte Gefässwand gar keinen directen Antheil, sondern dieselbe ist vollkommen neugebildet durch Organisation des den Riss verschliessenden Blutgerinnsels resp. durch Wucherung des umgebenden Bindegewebes. Der Riss kann durch äussere Einwirkung erfolgt sein, er kann durch einen spitzigen kalkigen Embolus (embolische Aneurysmen, Ponfick) bewirkt sein.

Als eine besondere Art von Aneurysmen ist noch das A. dissecans Aortae zu erwähnen, welches darin besteht, dass an irgend einer Stelle im Anfangstheile durch einen Riss das Blut zwischen die Häute (an wechselnden Stellen) gelangt ist und sich hier eine Strecke weit, oft bis an die Durchtrittsstelle des Diaphragma, ja noch weiter bis in die Iliacae, fortgewühlt hat, wo es sich dann manchmal von neuem wieder durch Ruptur der Intima seinen Weg in's Lumen der Aorta gesucht hat. Auch hier dürften vorhergehende atheromatöse Veränderungen der Intima oder noch häufiger Verfettungen in der Media die Veranlassung zu der Ruptur gewesen sein. Selten wird das dissecirende Aneurysma durch eine Art Heilung zu einem dauernden Zustand, indem sich eine neue Intima an seiner inneren Oberfläche bildet.

Durch Communication einer Arterie mit einer Vene entsteht das Aneurysma arterio-venosum, A. per anastomosin. Unter A. arterio-venosum im engeren Sinne versteht man die Communication eines Arterienaneurysmas mit einer Vene, unter A. varicosum intermedium die Verbindung einer Arterie und einer (dann stets erweiterten) Vene durch ein dazwischenliegendes falsches Aneurysma, während bei Varix aneurysmaticus eine selbst etwas erweiterte Arterie direct mit einer stark varicös ausgedehnten Vene in Communication steht.

c. Untersuchung der retroperitonealen Lymphdrüsen.

Die um die Aorta und die Vena cava herumgelagerten lumbalen Lymphdrüsen erleiden vielfache Veränderungen, welche jedoch in ihrem Wesen grösstentheils nicht von denjenigen anderer Lymphdrüsen verschieden sind, weshalb es genügt sie nur kurz anzuführen.

Entzündliche Schwellungen kommen vor bei allen möglichen Entzündungen im Wurzelgebiete (kleinen Becken etc.) besonders auch bei Syphilis, wo dieselben Vereiterungen hier wie an den Leistendrüsen zu beobachten sind. Ferner secundäre Geschwulstbildungen besonders bei Krebsen des Magens, Mastdarms, Hodens, seltener bei solchen des Uterus etc.; sie betheiligen sich ferner bei den leukämischen und lymphadenomatösen Erkrankungen, ebenso bei Milzbrand und ähnlichen allgemeinen Krankheiten; chronische Schwellung und Induration bei Syphilis, desgleichen Amyloiddegeneration bei allgemeiner Amyloidentartung, käsige Degeneration neben ähnlichen Veränderungen anderer Organe, besonders der Darm- und der Mesenterialdrüsen. Endlich gibt es noch eine Anzahl von Primärgeschwülsten (Fibromen, Sarcomen, Lipomen, Carcinomen [?]) welche theils von diesen Lymphdrüsen, theils von dem umgebenden Bindegewebe (dem retroperitonealen Bindegewebe) ihren Ausgang nehmen.

d. Untersuchung des Ductus thoracicus.

An die Lymphdrüsen schliesst sich naturgemäss die Untersuchung des Ductus thoracicus mit der Cysterna chyli an. Die letztere liegt rechts und hinter der Aorta auf dem 2. oder 3. Lendenwirbel; der Ductus findet sich an der rechten hinteren Seite der Aorta. Von Veränderungen sind zu erwähnen Erweiterungen im Ganzen oder einzelner Theile meist durch Druck oder auch partielle Obliteration; die letztere ist vielleicht als Folge von Entzündung anzusehen, von der man nur höchst selten frischere Zeichen gefunden hat. Als Inhalt ist zuweilen blutige Flüssigkeit oder ein Gerinnsel, seltener Krebszellen, Eiter gefunden worden.

Ein grosses Interesse hat in neuester Zeit die Untersuchung des Ductus in Fällen von verbreiteter Tuberculose durch die Beobachtung von Ponfick erhalten, dass sich auch in der Wand des

Ductus (Intima) Tuberkel finden. Dieselben sind keineswegs immer vorhanden, aber können sehr zahlreich werden und tuberculöse Geschwüre, ja sogar vollständige Ringgeschwüre erzeugen. Ausserdem kann auch durch Tuberkulose anliegender Lymphdrüsen die Affection auf den Ductus übertragen werden. Auch secundäre Carcinombildung, besonders bei Carcinom des Magens und der epigastrischen, sowie lumbalen Lymphdrüsen kann an der Intima vorkommen. In einem Falle habe ich die Krebszellennester in kleinen, in das Lumen prominirenden Bindegewebszöttchen gefunden.

14. Untersuchung der inneren Muskeln des Rumpfes.

Zur Vervollständigung der Untersuchung der Brust- und Bauchhöhle sind jetzt nur noch die inneren Muskeln des Rumpfes und dann die Knochen desselben nachzusehen. Von den Muskeln ist

a) zuerst das Diaphragma zu nennen, dessen Veränderungen aber wesentlich durch diejenigen seiner serösen Ueberzüge bedingt werden, über welche früher schon das Nöthige gesagt worden ist. Nur vier Punkte sollen hier noch hervorgehoben werden, 1) dass das Zwerchfell zuerst und am stärksten unter der Invasion von Trichinen zu leiden hat, dass es deshalb unter allen Umständen bei der Frage nach dem Vorhandensein von Trichinen zu berücksichtigen ist; 2) dass die Muskelfasern des Zwerchfells häufig Verfettung (auch braune Atrophie) zeigen, und zwar oft in Uebereinstimmung mit ähnlichen Veränderungen der Herzmuskulatur; 3) dass dasselbe vermöge seines grossen Reichthums an Lymphgefässen oft ganz besonders geeignet ist, die Fortleitung von Entzündungsprocessen im Verlaufe derselben zu zeigen. Sehr charakteristisch ist in dieser Beziehung die von Waldeyer gemachte Beobachtung, dass bei puerperaler Peritonitis die Lymphgefässe des Diaphragma mit Micrococcen vollgestopft waren. Seltener ist eine eigentliche eiterige Entzündung (Diaphragmatitis phlegmonosa), welche mit einer beträchtlichen Verdickung des Zwerchfells verbunden ist. 4) Das Diaphragma kann bei chronischen Inspirationsstörungen eine Arbeitshypertrophie erleiden, welche die fingerförmigen Ursprünge desselben stärker hervortreten lässt und zu einer Längsfurchenbildung an der Leber Veranlassung geben kann (Zahn).

b) Demnächst sind die zum Becken gehörigen Muskeln zu untersuchen, von denen der Ileopsoas die grösste Wichtigkeit besitzt wegen der gerade hier so häufig vorkommenden eiterigen Entzündungen (Psoasabscesse). Die Veränderungen sind immer secundär, bald von der Wirbelsäule aus (Caries), bald vom Becken aus (Caries, Coxitis) entstanden und finden sich bald einseitig, bald doppelseitig. Im letzteren Falle muss man immer zunächst an Veränderungen der Wirbelsäule denken. Schon von aussen kann man oft die Veränderung an der grünlich schiefrigen Färbung der Oberfläche des Muskels und an der mehr oder weniger deutlichen Fluctuation erkennen. Auf dem Durchschnitte gelangt man in einen kleineren oder grösseren Abscess, durch welchen der Muskel selbst fast ganz zerstört sein kann, so dass jener nur von dem verdickten Perimysium und umgebenden Bindegewebe umschlossen wird. Die Wandungen sind meist uneben, fetzig (Muskelreste), oft schiefrig gefärbt; oft lässt sich eine Tuberkeln enthaltende Granulationsmembran nachweisen. Der meist dickliche, käsige Eiter enthält, besonders wenn Caries des Beckens vorhanden ist, bald mehr, bald weniger zahlreiche Knochensplitterchen, die ihm eine sandige Beschaffenheit geben und seinen Ursprung aus Knochen beweisen. Man suche nach Bacillen. Der Abscess lässt sich oft nach unten zu bis in das kleine Becken hinein und bis zum Hüftgelenk verfolgen, welches secundär eröffnet und vereitert sein kann; andererseits reicht derselbe verschieden weit nach oben, besonders bei hohem Sitz der Knochenaffection, doch ist es oft schwer, ihn bis zu der cariösen Stelle an der Wirbelsäule zu verfolgen, da er häufig nur durch einen ganz engen, vielfach gewundenen Fistelgang mit derselben zusammenhängt. Es kann von dem Abscess aus eine Perforation des absteigenden Colon eintreten, welche ihrerseits wieder Austritt von Koth und, wenn zugleich eine Perforation an der Haut besteht, eine indirekte Kothfistel zur Folge hat. — Bei sehr alten Abscessen kann der Eiter bis auf wenige käsige Reste verschwunden sein, welche in ein dickes, schwieliges Bindegewebe, in dem jede Spur von Muskeln fehlen kann, eingeschlossen sind.

Wegen der Nähe zahlreicher Organe sind am Ileopsoas auch die secundären Geschwulstbildungen relativ häufig, ihre Beschaffenheit richtet sich nach den primären Affectionen.

15. Untersuchung der Wirbelsäule von innen.

a. Allgemeine Verhältnisse.

An der Wirbelsäule sind besonders Veränderungen ihrer Gestalt zu beachten, welche die grösste Intensität im Rückentheile zu haben pflegen. Man unterscheidet eine Scoliose, Ausbiegung nach der Seite (meistens rechts im Rückentheil), Kyphose, Ausbiegung nach hinten und Lordose, Ausbiegung nach vorn. Sehr gewöhnlich ist die Scoliose mit einer der anderen verbunden, besonders als Kypho-Scoliose. Wenn an einer Stelle eine Verbiegung sich findet, so wird sie an einer anderen durch die entgegengesetzte wieder ausgeglichen; der gewöhnlichste Fall ist der, dass eine Kyphoscoliose im Rückentheile durch eine Lordose im Lendentheile ausgeglichen wird. Mit der Verbiegung nach der Seite haben die Wirbel selbst immer eine Achsendrehung erlitten, so dass ihr Körper nach der Convexität der Krümmung gerichtet ist. Ferner zeigen sie eine Veränderung der Gestalt in der Art, dass ihre Körper an der nach der Concavität zu gerichteten Seite niedriger sind, ebenso wie die Zwischenwirbelscheiben, die hier ganz fehlen und durch eine Synostose der Körper ersetzt sein können. Die Kyphose kann in einer einfachen Biegung (Alter, Rachitis und Osteomalacie) oder in einer mehr oder weniger spitzwinkeligen Knickung beruhen, welche dann ihrerseits wieder von tiefergreifenden localen Knochenveränderungen abhängig ist (Pott'scher Buckel). Da eine abgelaufene oder noch bestehende Caries die gewöhnlichste Ursache der Knickung ist, so muss man stets in solchen Fällen die Wirbelkörper nachzählen, um zu sehen, ob nicht einer oder gar mehrere fehlen. Um einen ganz sicheren Anhalt über die Anzahl der etwa zerstörten Wirbelkörper zu haben, zählt man die Processus spinosi, welche meist ganz intact vorhanden sind. Zur genaueren Untersuchung muss die erkrankte Stelle ganz herausgenommen und der Länge nach aufgesägt werden, weil sonst leicht in den Wirbelkörpern oder den Bandscheiben sitzende Veränderungen übersehen werden könnten. Um die Herausnahme bewerkstelligen zu können, legt man unter den Rücken, genau der zu entfernenden Stelle entsprechend, einen recht hohen Holzklotz, durchtrennt dann, wo es nöthig ist, die entsprechenden Rippen mit der

Knochenscheere und durchschneidet nun die das herauszunehmende Stück begrenzenden Bandscheiben mit dem Knorpelmesser, worauf sowohl der obere wie der untere Theil durch die Eigenschwere der betreffenden Körpertheile zurücksinken und nur durch die seitlichen Gelenke noch etwas gehalten werden, welche am besten mit einem Meissel durchschlagen werden. Indem man nun den Finger, den Meissel etc. von oben her in den Wirbelkanal einführt und kräftig nach vorn zieht, werden die am Rücken liegenden Muskeln abgetrennt.

b. Die einzelnen Erkrankungen.

Fracturen der Wirbelsäule, die bald quer bald schräg, selten längs verlaufen, häufig Splitterbrüche sind oder mit Zermalmung eines Theiles der Wirbelkörper einhergehen, sowie Luxationen, die, was die Wirbelkörper im ganzen betrifft, immer nur unvollständige sind, vermögen in ähnlicher Weise wie cariöse Processe Verkrümmungen der Wirbelsäule zu erzeugen und auch hier wird ein Längsdurchschnitt die beste Aufklärung über die Verhältnisse geben. Durch die mit den Fracturen meistens verbundene Dislocation des unteren Fragmentes nach hinten wird das Rückenmark mehr oder weniger stark gedrückt, gequetscht. Erfolgt der Tod erst nach einiger Zeit, so findet man Callus, selten aber völlige Consolidation.

Die entzündlichen Processe an den Wirbeln stellen sich in der Regel unter dem Bilde der Caries dar urd werden gewöhnlich unter dem Namen der Spondylarthrocace zusammengefasst. Man muss aber zwei Formen unterscheiden, die einfach cariösen (eiterigen) und die käsigen Entzündungen. Erstere können in allen Lebensaltern vorkommen und entstehen bald primär an den Wirbeln (zum Theil auch traumatisch), bald durch Fortleitung von benachbarten Abscessen. Es bilden sich in der Regel grössere Eiteranhäufungen (prävertebrale Abscesse), welche durch Fortkriechen im Bindegewebe an entfernten Stellen, besonders gern im Psoas, grosse Abscedirungen bewirken und schliesslich auch nach aussen durchbrechen können (sog. Senkungs-Abscesse). Es kann Heilung mit Synostose der erkrankt gewesenen Wirbel eintreten.

Die zweite Form kommt am häufigsten bei scrofulösen und tuberkulösen Kindern vor und wird vorzüglich durch eine käsig-

tuberkulöse Osteomyelitis erzeugt. Man sieht, am besten auf Durchschnitten, die Maschen der Spongiosa mit käsiger Masse gefüllt, in deren Umgebung oft deutlich kleine Tuberkel zu erkennen sind. Es wird übrigens hier in ähnlicher Weise wie bei der einfachen Caries der Wirbelkörper zerstört, auch hier bilden sich prävertebrale Abscesse mit ihren Fortleitungen wie oben beschrieben. Genauere Angaben über den Process als solchen folgen noch bei der Betrachtung der Extremitätenknochen. Selten tritt Heilung ein.

Von Neubildungen sind an den Wirbeln knorpelige und besonders knöcherne sehr häufig, vor allem in der Form der supracartilaginären Exostosen, welche zuweilen von den einander zugekehrten Seiten zweier Wirbel ausgehend, mit einander verwachsen und so knöcherne Spangen über die Zwischenbandscheiben bilden. Heteroplastische Geschwülste, besonders Sarcome und Carcinome kommen zuweilen durch Fortleitung von benachbarten oder metastatisch, erstere auch primär vor. Auch Metastasen von Strumen sind beschrieben.

16. Untersuchung des knöchernen Beckens.

a. Allgemeine Verhältnisse.

Bei dem Becken nehmen die Gestaltsveränderungen und die dadurch bewirkten Veränderungen seines Innenraumes das grösste Interesse in Anspruch. Um diese Verhältnisse nach allen Richtungen genau untersuchen zu können, muss man dasselbe ganz vom Körper loslösen und von den Muskeln möglichst befreien. In den meisten Fällen wird es aber genügen und, wo die mit der Herausnahme unvermeidliche Verstümmelung der Leiche nicht möglich ist, genügen müssen, die Gestalt im allgemeinen zu bestimmen und nur die genauen Maasse des Beckeneinganges zu nehmen. Es würde mich hier zu weit führen, wollte ich alle die vorkommenden Veränderungen der Gestalt genau vorführen, es finden sich darüber in allen gangbaren Lehrbüchern der Geburtshülfe ausführliche Angaben; ich beschränke mich daher darauf, nur einige allgemeine Gesichtspunkte anzuführen. Selten ist das Becken nach allen Richtungen weiter als normal (weites Becken), sehr häufig enger (enges Becken). Dieses ist entweder gleichmässig eng oder nur in einzelnen Durchmessern, während andere normal gross oder sogar grösser sind;

entweder ist die Verengerung auf beiden Seiten ungefähr gleich (symmetrische Becken) oder sie ist ungleich (asymmetrische Becken). Die Ursache der Gestaltsveränderung liegt entweder im Becken selbst, oder in Veränderungen der Wirbelsäule oder Veränderungen der Hüftgelenke. Die letzteren sind in der Regel einseitig (asymmetrische Becken) und sind Polgen von Entzündungen im jugendlichen Alter (coxalgische Becken), Anchylose oder Luxation; an der Wirbelsäule sind es die Verkrümmungen, welche durch Verstellung des Kreuzbeins Veränderungen bedingen, indem dasselbe compensirend an der Verkrümmung Theil nimmt (kyphotische und scoliotische Becken). Von den krankhaften Veränderungen am Becken selbst, welche Missstaltung bedingen, sind abgesehen von Geschwulstbildungen als seltenere Ursachen Synostosen der Synchondrosis sacroiliaca (synostotische Becken, meist asymmetrisch) und Osteomalacie, als ungemein häufige die Rachitis zu nennen. Das osteomalacische Becken hat eine sehr charakteristische Gestalt (kartenherzförmig), welche dadurch entsteht, dass die weichen Knochen von den Oberschenkeln an der Pfannengegend einwärts gedrückt werden, so dass die beiden Pfannen sich nähern und die Schambeine schnabelförmig vorragen, während zugleich das Kreuzbein ebenfalls in die Beckenhöhle vorspringt. Die Rachitis bewirkt nicht immer dieselben Veränderungen; die gewöhnlichste ist die, dass das Kreuzbein im ganzen, besonders aber sein Körper tiefer steht, also stärker in die Beckenhöhle vorspringt und dadurch die Conjugata verengert, während der Querdurchmesser sogar manchmal erweitert ist; dabei hat das Kreuzbein zugleich eine Drehung um seine Querachse erfahren und zeigt an seinem unteren Ende eine oft fast winkelige Knickung nach vorn. Das Vortreten des Kreuzbeins im ganzen und seines Körpers im besonderen ist durch die später genauer zu beschreibende rachitische Veränderung an der Synchondr. sacro-iliaca sowie den knorpeligen Verbindungen zwischen Körper und Flügeln und durch die damit zusammenhängende grössere Weichheit und Verschiebbarkeit bedingt. Wenn an der Synchondrosis ilio-pubica ein ähnliches Einwärtsdrängen stattfand, so kann sich die Form des rachitischen Beckens derjenigen des osteomalacischen nähern. Ausser diesen Veränderungen am kleinen Becken bedingt die Rachitis auch meist noch Kleinheit und flache Gestalt der Hüftbeine.

b. Die einzelnen Erkrankungen.

Fracturen des Beckens kommen nur durch Einwirkung heftiger Gewalt zu Stande und sind in der Regel mit so bedeutenden Verletzungen wichtiger Organe verbunden, dass sie bald den Tod herbeiführen, oft nachdem ausgedehnte Verjauchungen und Necrosen von Knochentheilen stattgefunden hatten. Am häufigsten ist der quere Ast des Os pubis, oft symmetrisch, sagittal durchbrochen. Neben Brüchen kommen auch zuweilen Diastasen der Synchondrosen zur Beobachtung.

Die entzündlichen, cariösen Processe am Becken sind, wenn sie nicht aus Traumen hervorgingen, meistens von dem Hüftgelenk oder von Psoasabscessen aus entstanden, doch können auch alle anderen mit Eiterung verbundenen Processe aus der Nachbarschaft durch Fortleitung Beckencaries bewirken. Am häufigsten ist wohl die cariöse Zerstörung an der hinteren Oberfläche des Kreuzbeins durch Decubitus.

Abgesehen von den von dem Hüftgelenk ausgehenden knochenbildenden Processen kommen zuweilen kleine Exostosen an der Linea ileo-pubica oder an der Symphysis pubica vor, welche stachelförmig in die Beckenhöhle hineinragen (Stachelbecken) und dadurch unter Umständen zu Verletzungen bei der Geburt Veranlassung geben können. Von sonstigen Geschwülsten kommen Enchondrome, Osteome, Sarcome und Carcinome vor. Letztere sollen in einer sehr weichen Form primär hier vorkommen und sind manchmal in Form einer Infiltration gleichmässig durch den ganzen Knochen verbreitet, wobei dann das erweichte Becken in seiner Gestalt Aehnlichkeit mit dem osteomalacischen darbieten kann. Es gehören indessen diese Neubildungen wahrscheinlich zu den Sarcomen.

Mit dem unteren Ende des Kreuzbeins oder dem Steissbein hängen meistens die sogen. Steissgeschwülste zusammen, angeborene Neubildungen, welche zum guten Theil verunglückte Föten sind; ein anderer Theil hat fibromatöse, sarcomatöse Beschaffenheit, aber auch adenomatöse, besonders cystadenomatöse, sowie mit Sarcom gemischte Geschwülste und endlich einfache Hygrome kommen hier vor.

IV. Untersuchung der Extremitäten.

Mit der Beendigung der Section der Bauchhöhle kann man in den meisten Fällen auch die Section überhaupt als beendet ansehen, in anderen aber müssen auch noch die Extremitäten untersucht werden, an welchen die Lymphdrüsen und -Gefässe, die Blutgefässe, Nerven, Muskeln, Gelenke und Knochen eine besondere Berücksichtigung verdienen. Man wird sich bei dieser Untersuchung natürlich nach dem gegebenen Falle richten und im allgemeinen nur diejenigen Theile untersuchen, an welchen eine pathologische Veränderung mit Sicherheit erschlossen oder doch wenigstens vermuthet werden kann, da man ja doch nicht die ganze Leiche in Stücke schneiden kann.

1. Untersuchung der Lymphdrüsen.

Bei den Lymphdrüsen handelt es sich wesentlich um diejenigen Gruppen, welche am Beginne der Extremitäten liegen, die axillaren und inguinalen, welche aber beide nicht bloss mit den Lymphgefässen der entsprechenden Extremität, sondern auch, jene mit der Mamma, diese mit den Geschlechtstheilen zusammenhängen, wodurch jede von ihnen besonderen Erkrankungen ausgesetzt ist. Es soll bei dieser Gelegenheit ein kurzer Ueberblick über die pathologischen Veränderungen der Lymphdrüsen überhaupt gegeben werden. — Die mikroskopische Untersuchung wird sowohl an Zupf- und Deckglastrockenpräparaten von frischen Drüsen wie an Schnitten von gehärteten vorgenommen. Auch hier ziehe ich Vorhärtung mit Müller'scher Flüssigkeit, Nachhärtung mit Alkohol allen übrigen Methoden vor. Injectionen der Lymphräume sind leicht zu machen, da man nur nöthig hat die Kanüle einer Pravaz'schen Spritze vorsichtig unter die Kapsel zu bringen und dann die flüssige Injectionsmasse einzuspritzen.

Die einzelnen Erkrankungen.

a) **Circulationsstörungen.** Die normalen Drüsen sehen in der Regel grau, blutarm aus, es ist deshalb Anämie schwer zu er-

kennen; Hyperämie erkennt man an der mehr oder weniger dunkelrothen Farbe, doch ist man der Verwechslung mit Blutresorption ausgesetzt. Wenn das Blut an der Oberfläche ringförmig die Follikel umgibt, dann kann man letzteren Zustand vermuthen. Sicheren Aufschluss gibt nur das Mikroskop. Man beachte die Consistenz der Drüsen; sehr schlaffe hyperämische Drüsen müssen die Vermuthung erwecken, dass vorher eine stärkere Schwellung vorhanden war.

Kleine Blutungen kommen häufig bei acuten Infectionskrankheiten, neben Entzündung, ferner bei Embolien (Endoc. ulc.) vor. Sie sitzen zunächst in den Follikeln, können aber in die Lymphräume durchbrechen.

Bei bestehendem Hydrops in dem Wurzelgebiet der Drüsen tritt auch in ihnen eine ödematöse Schwellung ein, aber wesentlich durch Erweiterung der Lymphräume, welche sich auch noch unter anderen Umständen (bei Anämie in Folge vermehrter Durchlässigkeit der Blutgefässe) findet. Bei uns sind cystische Erweiterungen der Drüsenlymphräume (Adenolymphocelen) durch Stauung der Lymphe sehr selten.

b) Die **Entzündungen** der Lymphdrüsen sind fast stets secundäre, am häufigsten durch verunreinigte Lymphe erzeugte. So findet man sie, besonders an der Leiche, vorzugsweise in Fällen von ausgedehnteren entzündlichen Processen im subcutanen, intermuskulären Gewebe etc. ihres Wurzelgebietes.

Bei der einfachen, hyperplastischen Lymphadenitis sind die Drüsen geschwollen, röthlich-grau oder markig, auf dem Durchschnitt weich, succulent; es lässt sich reichlicher trüber Saft ausdrücken, in welchem theils gewöhnliche Lymphdrüsenzellen mit einfachem Kern und spärlichem Protoplasma, theils grössere, öfter vielkernige, epithelartige Zellen vorhanden sind, welche, wie Schnitte zeigen, wesentlich aus den Lymphräumen stammen, wo eine starke Schwellung, Wucherung und Desquamation der Endothelzellen statthat (Katarrh der Lymphräume). Im Centrum der Follikel tritt öfter eine Rarefaction des hier ja an sich schon so zarten Reticulums mit Bildung kleiner, von zellenreicher Flüssigkeit erfüllter Höhlen ein. Eine durch reichliche Hämorrhagien ausgezeichnete hyperplastische Lymphadenitis wird besonders bei Milzbrand beobachtet.

Diese Affection kann rückgängig werden, indem die überreichlich vorhandenen Zellen, zum Theil durch Verfettung, wieder verschwinden. Es kann aber die Affection auch nur der Anfang einer schwereren Entzündung, der eiterigen (Lymphadenitis apostematosa) sei, welche man besonders bei schwereren Wundinfectionen häufig antrifft, ausserdem an den Inguinaldrüsen besonders im Anschluss an weiche Schankergeschwüre der Geschlechstheile.

Im frischen Stadium der Entzündung sieht man in der geschwollenen Drüse einzelne, oft viele kleine gelbliche Eiterherdchen, welche im Gegensatz zu der einfachen Eiterresorption zunächst in den Follikeln gelegen sind. Durch Zusammenfluss derselben entstehen grössere unregelmässige Abscesse, zwischen welchen mehr oder weniger grosse Reste der Drüsensubstanz noch übrig sind, die zuweilen necrotisch werden und in dem Eiter schwimmen. Sehr bald pflegt das lockere Bindegewebe um die Drüse herum ebenfalls in Entzündung versetzt zu werden, welche zunächst eine entzündlich ödematöse Schwellung, dann ebenfalls eine Vereiterung bewirkt, wodurch die ganze Drüse sequestrirt werden und ausserdem ein Durchbruch an der äusseren Haut (Fistel) erzeugt werden kann. Tritt nun die Heilung ein, so bleibt nur eine Narbe an Stelle der Drüse übrig, trat die günstige Wendung vorher ein, so tritt auch nur eine partielle narbige Zerstörung der Drüse, öfter aber eine allgemeine Induration ein.

Das ist dann die dritte Form der Lymphdrüsenentzündung, die Lymphadenitis chronica fibrosa, indurativa. Es verdickt sich dabei unter faseriger Umwandlung das Reticulum, es verdicken sich Kapsel und Trabekel, während die lymphoiden Zellen mehr und mehr schwinden. Die Affection kann partiell auftreten oder zu totaler Zerstörung der Drüse führen.

Die Lymphadenitis caseosa kommt an den Extremitäten seltener vor. Die Drüsen vergrössern sich oft beträchtlich, sehen anfangs markig, hyperplastisch aus, später treten opake Flecken auf, die sich vergrössern und immer deutlicher das Aussehen des pathologischen Käses annehmen. Es kann schliesslich, wie besonders bei den mesenterialen Drüsen erwähnt wurde, das gesammte Drüsenparenchym in eine homogene, gelbe, opake, trockene Masse sich umwandeln. Secundär tritt dann oft im Centrum wieder eine Verflüssigung zu einer grünlich gelben eiterähnlichen Masse

ein. Mikroskopisch sieht man in den frühesten Stadien eine diffuse Anhäufung von erst kleinen, dann grösseren epithelioiden und Riesenzellen, von welchen die Verkäsung ausgeht. In den Lymphräumen ist im ganzen seltener Desquamation der Endothelzellen vorhanden.

c) **Specifische Entzündungen.** Bei der Lymphadenitis tuberculosa entwickeln sich umschriebene Knötchen aus epithelioiden und Riesenzellen (Tuberkel), welche ebenfalls den Ausgangspunkt von Verkäsung bilden können, die unter fortdauernder Eruption neuer Knötchen weiterschreiten und schliesslich zu ähnlichen Verkäsungen führen kann, wie die vorige Entzündungsform, so dass dann beide kaum unterschieden werden können. Frische Tuberkel erkennt man als graue Fleckchen in dem sonst röthlich grauen Gewebe, doch ist makroskopisch die Unterscheidung von Follikeln nicht immer zu machen. Mikroskopisch ist in den Lymphräumen häufig Desquamation. Sowohl bei der käsigen wie bei der tuberkulösen Lymphadenitis lassen sich fast immer Koch'sche Bacillen nachweisen. Ausser der Verkäsung kommt bei beiden Affectionen auch noch eine hyaline Degeneration sowohl von Zellen, wie Gefässwandungen vor.

Besonders die inguinalen Drüsen sind häufig der specifisch syphilitischen Erkrankung (indolente Bubonen) ausgesetzt, bei welcher die Drüsen vergrössert, hart, auf dem Durchschnitt von grauer oder graurother Farbe sind und sich mit Zellen so vollgepfropft erweisen (zellige Hyperplasie), dass ihre Struktur gar nicht mehr deutlich zu erkennen ist. Es können aber auch die partiellen Verfettungen und Necrosen, wie sie als Eigenthümlichkeit der Gummibildungen früher beschrieben wurden, entstehen, welche dann wie käsige Herde in die im übrigen markig aussehende Drüse eingesprengt liegen. Dazu kann sich eine hyperplastische Verdickung der reticulären Grundsubstanz gesellen.

d) **Progressive Ernährungsstörungen.** Es gibt eine Reihe von Affectionen der Lymphdrüsen, bei welchen dieselben oft mächtig anschwellen, aber in ihrem Bau doch immer noch im wesentlichen den Charakter des Lymphdrüsengewebes beibehalten (Lymphadenome). Es gibt gutartige Lymphadenome (einfaches hyperplastisches Lymphom), bei welchen die Neubildung die Drüsengrenze nicht überschreitet und maligne Lymphadenome, welche nicht nur von Drüse zu Drüse weiterschreiten, sondern auch die

Drüsengrenze durchbrechend auf die Nachbarschaft übergreifen und selbst Metastasen machen. Je nachdem bei der Neubildung mehr die lockeren lymphoiden Zellen oder mehr das reticuläre Grundgewebe überwiegt, kann man weichere und härtere Formen unterscheiden. Obwohl sich Mischformen finden, so unterscheidet man doch vorläufig noch je nach der gleichzeitig vorhandenen Blutbeschaffenheit die leukämischen malignen Lymphadenome und die aleukämischen (Lymphosarcome, maligne Lymphome), bei welchen nur eine Oligämie vorhanden zu sein pflegt. Die Thatsache, dass die Injection der Lymphräume bei den leukämischen Tumoren gelingt, bei den anderen nicht, gibt keine genügende Erklärung.

Echte Geschwülste kommen primär an den Lymphdrüsen selten vor, doch gibt es Sarcome, noch seltener Enchondrome, Fibrome etc. Dagegen sind secundäre Geschwülste sehr häufig, in erster Linie Carcinome. Dieselben stammen, was die Extremitätendrüsen betrifft, an den axillaren, wie schon früher erwähnt wurde, besonders von der Mamma, bei den inguinalen von den äusseren Geschlechtstheilen (Cancroid des Penis oder der Clitoris) oder auch von den inneren (Carcin. uteri). Hat man Gelegenheit eine frisch inficirte Drüse zu untersuchen, so kann man sich überzeugen, dass die Krebsentwickelung immer in den Lymphsinus um die peripherischen Follikel herum ihren Anfang nimmt, wahrscheinlich ausgehend von Krebszellen, welche durch den Lymphstrom fortgeschwemmt und von dem Reticulum der Lymphsinus zurückgehalten wurden.

e) **Regressive Ernährungsstörungen** treten besonders in den Drüsen alter Leute häufig ein, sowohl eine einfache Atrophie, wobei besonders die lymphoiden Zellen schwinden, wie eine lipomatöse A., bei welcher ausserdem noch das Reticulum vom Hilus aus sich in Fettgewebe umwandelt. — Necrose ganzer Drüsen findet man besonders bei schweren septischen und putriden Infectionen. — Fettige Degeneration ist häufig an den lymphoiden Zellen besonders bei rückgängigen entzündlichen Schwellungen; eine hyaline, colloide Degeneration von Zellen und Gefässen wird besonders häufig neben käsigen Processen gefunden, kommt aber auch in carcinomatösen Drüsen und mehr selbstständig in

ätiologisch noch nicht genügend aufgeklärten Fällen vor. Die amyloide Degeneration ergreift in den Lymphdrüsen ausser den kleinen Arterien und Capillaren auch das Reticulum der Follikel sowie seltener der Lymphräume; die lymphoiden Zellen bleiben frei. Die Balken des Reticulums schwellen knotenförmig an und können sich schliesslich in einzelne Amyloidklumpen umwandeln, welche amyloide Zellen vortäuschen könnten. Stärkere Entartung erkennt man an dem speckigen Aussehen und der braunen Färbung nach Jodaufgiessen. Zur mikroskopischen Untersuchung verwendet man Schnitte, die mit Jod oder Anilinviolett gefärbt sind.

f) **Fremdkörper, Parasiten.** Eine in dem Bau der Lymphdrüsen begründete Eigenthümlichkeit derselben ist die, dass sie mit dem Lymphstrom zugetriebene feste Partikel (Kohlen- und sonstigen Staub etc.) zurückhalten, gleichsam abfiltriren. Daher rührt es, dass man z. B. bei Tätowirung der Haut des Armes schon nach einiger Zeit die benutzten Farbstoffkörnchen in Lymphdrüsen der Achselhöhle auffinden kann, wo sie auch noch vorhanden sind, wenn die Tätowirung der Haut bereits wieder verschwunden ist — eine für Gerichtsärzte beachtenswerthe Thatsache. Auf demselben Grunde beruht es, dass die rothen Blutkörperchen, welche bei einem grösseren Blutergusse in der Peripherie von den Lymphgefässen aufgenommen und zu den Lymphdrüsen weiter transportirt wurden, hier in den Lymphsinus zurückgehalten werden, wo man sie dann in frischen Fällen noch wohlerhalten, bei älteren in Form von Hämatoidinpigment wiederfindet. Blutpigment kann übrigens auch als solches, nachdem es irgendwo im Wurzelgebiete gebildet oder abgelagert wurde, den Lymphdrüsen zugeführt und in ihnen zurückgehalten werden.

Parasiten grösserer Art sind in den Lymphdrüsen, besonders den peripherischen sehr selten, dagegen enthalten diese häufig alle möglichen Schizomyceten und ich möchte wiederholt darauf aufmerksam machen, dass sich der Saft der regionären Lymphdrüsen ganz besonders zur Untersuchung von Deckglastrockenpräparaten eignet, wenn man schnell nachsehen will, ob bei irgend einer Affection im Wurzelgebiete Parasiten eine Rolle spielen. Ein negativer Befund kann freilich nicht das Gegentheil beweisen.

2. Untersuchung der Lymphgefässe.

Die an den Lymphgefässen vorkommenden Entzündungen sind ebenso wie die Lymphdrüsenentzündungen wesentlich durch abnorme Beschaffenheit der sie durchströmenden Lymphe bedingt. Bei der einfachen Lymphangitis sitzen die auffälligsten Veränderungen (Röthung, entzündlich-ödematöse Schwellung) in der Adventitia und dem umgebenden Bindegewebe (Peri- und Paralymphangitis), höchstens ist die Wand selbst etwas verdickt, mikroskopisch die Endothelien geschwollen, körnig. Diese Entzündung kann rückgängig werden oder in die eiterige (Lymphangitis purulenta) übergehen, bei welcher zwar auch wieder in der Umgebung starke entzündliche Veränderungen (Eiterung und Abscedirung) vorhanden sind, aber auch das Gefäss selbst stärker geschwollene Wandungen und einen abnormen Inhalt (Lymphthrombus) besitzt. Der Inhalt ist manchmal fibrinös, häufig wesentlich aus Parasiten, besonders Micrococcen, zusammengesetzt, zuweilen eiterig (Resorption). Die Veränderung des Inhalts geht den Wandveränderungen voraus (Thrombolymphangitis).

Auch eine productive Lymphangitis kann an grösseren Stämmen vorkommen, wodurch nicht nur dauernde Verdickungen der Wand, sondern auch vor allem an den Klappenstellen, Obliterationen zustande kommen können.

Eine tuberkulöse Lymphangitis, welche an den kleinen Aestchen so häufig ist, kommt an den Stämmen, besonders an denjenigen der Extremitäten selten vor. Doch ist immer an die Möglichkeit zu denken, dass, wie beim Ductus thoracicus angegeben wurde, ein Uebergreifen eines tuberkulösen Processes aus der Nachbarschaft stattfinden könnte.

Durch centralen Verschluss, vielleicht aber auch noch durch andere Momente kann eine Erweiterung von Lymphgefässen (Lymphangiectasie), manchmal mit Hypertrophie ihrer Muskeln erzeugt werden. Umschriebene Erweiterungen, welche selbst cystenartig werden und sich schliesslich vom Hauptstamme abtrennen können, hat man als Lymphangioma cysticum bezeichnet. Unter L. simplex versteht man einen aus capillären und grösseren Lymphgefässen, welche meist netzartig verbunden

sind, zusammengesetzten Tumor, unter L. cavernosum einen solchen, welcher aus grösseren, mannigfach gestalteten, communicirenden Hohlräumen mit Lymphe als Inhalt besteht.

Von sonstigen Geschwulstbildungen an Lymphgefässen ist besonders das Hineinwachsen von Geschwulstmassen aus der Umgebung, vor allem von Carcinommasse bemerkenswerth. Es können besonders die zwischen krebsigen Lymphdrüsen liegenden Gefässe ganz mit Krebsmasse erfüllt sein, welche einfach dahinein gewachsen ist.

In mehr passiver Weise, durch Resorption, können alle möglichen anderen Dinge, ausser Eiter insbesondere auch Blut bei Blutergüssen im Wurzelgebiete in die Lymphgefässe hineingerathen. Von der Lymphthrombose war schon die Rede, es sei nur noch erwähnt, dass die normale Lymphe an der Leiche flüssig gefunden wird.

3. Untersuchung der Blutgefässe.

Ueber die Veränderungen der Blutgefässe ist im Zusammenhange bei der Besprechung der Aorta und Vena cava das Nöthige mitgetheilt worden, es wird deshalb hier nur noch angeführt, dass man bei ihrer Untersuchung die Schnitte stets im Verlaufe der Hauptstämme führt, da es gerade hier oft auf genaue Feststellung des Zusammenhanges ankommt.

4. Untersuchung der Nerven.

Ebenso wie in der Pathologie der Nerven überhaupt, so ist auch in der pathologischen Anatomie derselben noch mancher dunkle Punkt aufzuhellen. Die makroskopische Betrachtung ist im allgemeinen von geringerer Bedeutung als die mikroskopische Untersuchung, welche man theils an Längs- und besonders Querschnitten gehärteter Nerven, hauptsächlich aber an Zupfpräparaten, sei es von frischen, sei es von besonders zubereiteten Nerven, vornimmt. Es ist hier besonders die Maceration in 1 proc. Osmiumsäurelösung anzuempfehlen.

a) **Circulationsstörungen.** Hyperämie zeigen die Nerven in entzündeten Theilen z. B. bei Phlegmone; sie reicht oft über das

Entzündungsgebiet weit hinaus. Die hyperämischen Nerven erscheinen in der Längsrichtung roth gestreift; es sind sowohl die perifasciculären wie die intrafasciculären Gefässe hyperämisch. Oedem findet sich zugleich mit Hyperämie in entzündeten Theilen, ebenso öfter Hämorrhagien in Punktform.

b) **Entzündungen** sind selten eiterig (Neuritis purulenta); der Eiter findet sich dann nur im perifasciculären Gewebe, da die blätterige Scheide, welche die Fascikel umgibt, undurchdringlich für Eiter ist. Erst wenn sie verletzt ist, dringt Eiter in das intrafasciculäre Gewebe. Die oft so auffällige Intactheit der Nerven mitten in entzündeten Partien ist wohl zum grossen Theil auf ihre selbständige Gefässeinrichtung zu beziehen. Indess ist doch in solchen Fällen entzündliche Hyperämie mit seröser Exsudation nicht so selten zu sehen.

Eine productive Neuritis mit folgender fibröser Induration (Neuritis interstitialis proliferans, Virchow) kann acut entstehen, indem ein zellenreiches Granulationsgewebe sich zwischen den Nervenfasern entwickelt, wodurch dieselben gleichmässig oder knotig verdickt werden können, oder von vornherein schleichend, indurirend sich entwickeln. Durch das sich entwickelnde schrumpfende Bindegewebe wird schliesslich in beiden Fällen eine Atrophie der Nervenfasern herbeigeführt. Die Affection kann eine mehr peripherische oder eine totale sein; im letzteren Falle können die Nervenfasern vollständig zu Grunde gehen, worauf dann nach der Peripherie hin eine secundäre Degeneration entsteht. Die chronische productive Neuritis kann sich von der zuerst ergriffenen Stelle aus sowohl descendirend wie besonders ascendirend, manchmal sprungweise, selbst bis zum Rückenmarke verbreiten.

Während bei den genannten Entzündungen die Nervenfasern selbst erst secundär ergriffen werden, gibt es auch primär entzündliche Störungen derselben, welche man als Neuritis parenchymatosa oder degenerativa bezeichnet. Besonders Leyden hat auf eine multiple degenerative Neuritis aufmerksam gemacht, welche nach ihm die Ursache mancher, in kritikloser Weise neuerdings als Poliomyelitis aufgefasster Processe ist. Sie befällt die peripherischen, hauptsächlich motorischen Nerven an verschiedenen Stellen, besonders die Nn. radiales und peronei. Die Nerven sind geschwollen, geröthet, blutig, aber manchmal auch von natürlichem

Aussehen. Die Nervenfasern zeigen fettige Degeneration nebst einer theils aus lymphoiden, theils aus grösseren Plasmazellen bestehenden Zellinfiltration in der Umgebung der Gefässe und an der Innenfläche des Endoneurium. Später können circumscripte lipomatöse Verdickungen entstehen. Centralwärts verschwinden die Veränderungen ganz, peripherisch fehlen die Zellinfiltrationen von dem Momente an, wo die Nerven keine Gefässe mehr besitzen. In den entsprechenden Muskeln entsteht secundäre einfache Atrophie, oft mit Lipomatose.

c) **Specifische Entzündungen** sind an den Nerven selten, doch sind gummöse Neubildungen beobachtet worden und vor allen Dingen localisirt sich die Lepra häufig an den peripherischen Nerven; es entsteht Perineuritis leprosa mit secundärer Atrophie der Nervenfasern als Grundlage der Lepra anaesthetica.

d) **Progressive Ernährungsstörungen.** Echt nervöse Hypertrophien durch Abspaltung neuer Nervenfasern aus den alten sind selten; häufiger wird eine Hypertrophie durch Bindegewebszunahme vorgetäuscht (z. B. bei Elephantiasis). Geschwülste kommen nicht so ganz selten primär vor. Man nennt auch jetzt vielfach noch alle an Nerven vorkommenden Geschwülste Neurome (Neurofibrome etc.), doch mit Unrecht. Nach den allgemein acceptirten Principien der Geschwulstnomenclatur sind Neurome Geschwülste, welche aus Nerven bestehen. Es kommen solche vor mit markhaltigen Nerven (N. myelinicum) und solche mit marklosen (N. amyelinicum). Die Neurome können multipel und plexiform sein. Von Klebs und Soyka sind auch neugebildete Ganglienzellen aus solchen beschrieben worden. Die übrigen Geschwülste (falsche Neurome) gehören meistens der Bindesubstanzreihe an: Fibrome, Myxome, Sarcome. Die an alten Amputationsstümpfen sich findenden knotenförmigen Verdickungen der Nervenenden (sog. Amputationsneurome) sind meistens einfach fibröser Natur, doch kann auch eine Nervenwucherung vorhanden sein.

e) **Regressive Ernährungsstörungen** sind an den Nerven häufig und von grösster Bedeutung. Selten ist eine primäre Atrophie; man nimmt sie da an wo ein einfacher Schwund (ohne fettige Degeneration des Marks, mässige Bindegewebszunahme mit Corpora amylacea vorhanden sind (senile, cachectische Atrophie). Die Nerven sehen durchscheinend grau aus.

Viel häufiger ist die secundäre Atrophie mit fettigem Zerfall und Resorption des Markes, Zerfall und Schwund des Axencylinders; es bleiben blasse feine Fasern von zusammengefallenen Nervenscheiden übrig, im interstitiellen Gewebe sieht man viele Körnchenzellen, seltener Corpora amylacea. Diese Atrophie entwickelt sich im Gefolge von centralen Leiden (Tabes, Bulbärparalyse, Spina bifida etc.) oder bei peripherischen Läsionen (Neuritis, Druck, Verletzungen) und darf wohl wesentlich als Inactivitätsatrophie angesehen werden. Bei traumatischen Atrophien kann, wenn das Trauma bald vorübergeht, eine Regeneration eintreten, welche von den Axencylindern des centralen Theiles ausgeht.

5. Untersuchung der Muskeln.

a. Allgemeine Verhältnisse.

Bei der nun folgenden Untersuchung der Muskeln der Extremitäten ist zuerst auf ihre Grösse zu achten. Es können sowohl sämmtliche Muskeln als auch nur einzelne Gruppen Veränderungen in dieser Beziehung darbieten, welche allerdings in der Regel mehr in das Gebiet der Atrophie als in dasjenige der Hypertrophie gehören. Bei allgemeiner Atrophie kann man die Grösse derselben natürlich nur ungefähr bestimmen, während bei partieller durch Vergleich mit der entgegengesetzten Seite eine genaue Bestimmung ermöglicht ist.

Die Farbe der Muskeln variirt nach der Menge des vorhandenen Blutes vom Hellgraurothen bis zum tiefsten Dunkelroth (Spickgansfarbe bei Typhus, Cholera); durch Veränderungen in der Muskelsubstanz wird sie gelblichroth (fettige Degeneration oder Infiltration oder braunroth (braune Atrophie); in der Nähe jauchiger Abscesse und überhaupt bei vorhandener Fäulniss geht sie in ein schmutziges Graugrün oder Dunkelgrün über.

Die Consistenz ist in erster Linie abhängig von dem Grade der etwa vorhandenen Muskelstarre; sie vermindert sich mit den meisten krankhaften Veränderungen besonders bei den Atrophien und acuten Entzündungen, wobei die Muskelsubstanz oft ganz weich, brüchig, selbst breiig wird. Umgekehrt kann sie sich aber auch erhöhen, z. B. bei der chronischen interstitiellen Entzündung. — In ähnlicher Weise wie bei den Nieren spielt auch bei der mikro-

skopischen Untersuchung kranker Muskeln das Zerzupfen — und zwar hier vorzugsweise frischer Organe — eine Hauptrolle. Schnitte färbt man mit Pikrolithioncarmin, welches den Muskeln eine schöne hellgelbe Färbung verleiht.

b. Die einzelnen Erkrankungen.

1. **Circulationsstörungen** sind nach dem Tode oft nicht mehr oder nur unvollkommen zu erkennen. Die Blässe oligämischer Muskeln wird oft durch einen bräunlichen Farbenton verdeckt; Stauungshyperämie ist meistens gar nicht zu sehen, congestive in der Umgebung von entzündeten Theilen. Sehr ausgesprochen pflegt das Oedem an den Muskeln zu sein, welches allerdings wesentlich das intermusculäre Bindegewebe betrifft.

Die Hämorrhagien in den Muskeln sind theils massige, theils kleinere, oft punktförmige. Erstere sind meist traumatischen Ursprungs, wenn auch manchmal durch vorgängige Muskelveränderungen vorbereitet (Haematoma recti abdominis bei Typhus), letztere finden sich ausser bei Krankheiten, welche mit Sepsis des Blutes einhergehen, besonders in der Umgebung von entzündlichen Processen, mögen diese nun in den Muskeln selbst oder nur in benachbarten Theilen ihren Sitz haben. Durch das ergossene Blut werden die Muskelfasern auseinandergedrängt, bei massigen Blutungen auch zertrümmert, worauf dann ein Zerfall dieser Muskelfasern entsteht, dessen Producte sich dem ergossenen Blute beimischen. Bei weiterer Lebensdauer entwickelt sich an dieser Stelle eine pigmentirte Narbe, in welcher aber, besonders am Rand, oft auch regenerative Veränderungen der übriggebliebenen Muskelfasern sich zeigen; völlige Regeneration tritt aber nicht ein.

2. Die **Entzündungen** scheiden sich in solche, welche die Muskelsubstanz selbst und solche, welche das interstitielle Bindegewebe betreffen, erstere sind die parenchymatös-degenerativen, letztere sowohl eiterige wie productive.

a) Bei der ersteren (Myositis parenchymatosa degenerativa) zeigt sich die bekannte Folge von trüber Schwellung und Verfettung bei Verschwinden der Querstreifung, welche makroskopisch eine blasse grau- oder gelblichrothe Farbe und eine weiche Consistenz bewirken. Sie findet sich als allgemeine Veränderung bei vielen Infectionskrankheiten, von welchen die Veränderungen

bei Typhus am bekanntesten sind. Hierbei ist ihr Lieblingssitz in den Adductoren der Oberschenkel, wo durch sie förmliche Erweichungsherde entstehen können. Partiell (local) erscheint sie als Betheiligung der Muskelsubstanz an entzündlichen Processen z. B. bei eiteriger interstitieller Entzündung und besonders bei den embolischen Affectionen (Pyämie, Endocarditis ulcerosa etc.). Sehr selten kommen acut verlaufende, mehr selbständige parenchymatös-degenerative Myositisformen vor; fraglich ist, ob die Muskelveränderungen bei progressiver Atrophie und bei peripherischer Nervenzerstörung (Durchschneidung etc.) hierher gehören. Sehr häufig findet man neben der körnigen Trübung des Muskeln die sog. wachsartige, hyaline Degeneration (s. nachher.)

b) Die mit Eiterbildung verbundene interstitielle Muskelentzündung (Myositis interstitialis apostematosa) kann die verschiedenste Ausdehnung haben. Sehr grosse Abscesse finden sich nach Traumen, bei Gelenk- und Knochenaffectionen etc. Im letzteren Falle kann der anfänglich acute Process in einen chronischen übergehen, worauf sich dann der Abscess durch eine fibröse, schwartige Veränderung der umgebenden Muskulatur abkapselt. Als ein sicheres Zeichen für sehr langes Bestehen eines Abscesses kann man eine mehr oder weniger ausgebreitete fleckige schwefelgelbe Färbung der Wandung ansehen, die von fettiger Degeneration der zelligen Elemente in derselben herrührt. Der Inhalt der von Knochen ausgehenden Muskelabscesse ist oft nicht guter Eiter, sondern eine jauchige Masse. Es sind übrigens die sog. Muskelabscesse nicht immer wirkliche Abscesse, d. h. Höhlen mit flüssigem, eiterigem Inhalte, sondern eiterige Infiltrationen des intermuskulären Bindegewebes, oft mit Mortification von Muskelsubstanz, welche dann in Fetzen in der Flüssigkeit schwimmen kann.

Sehr wichtig besonders in Beziehung auf die allgemeine Diagnose sind oft die kleinen multiplen Muskelabscesse, welche von vornherein eine schlechte Beschaffenheit haben, nicht guten Eiter, sondern eine schmutzige gelbgraue, schmierige, dünne Masse liefern, in welcher das Mikroskop Unmassen von Schizomyceten nachweist. Sie müssen immer den Verdacht erregen, dass es sich um eine Rotzinfection handelt, besonders wenn sie in den Wadenmuskeln, einer Lieblingsstelle der Rotzaffection, sitzen. Nach der Entdeckung des Rotzbacillus wird man durch seinen Nachweis die Entscheidung

zu geben haben (Färbung mit Methylenblau, Abspülen mit Essigsäure). In dieselbe Categorie gehören die kleinen embolischen und deshalb mehr mit Hämorrhagien gemischten Abscesse, wie sie z. B. die Endocarditis ulcerosa begleiten. Die malignen Verstopfungsmassen (Micrococcenembolien) bewirken eine sehr heftige interstitielle und parenchymatöse Entzündung, letztere führt zuweilen zu einem breiigen Zerfall der Muskelfasern noch ehe es zu einer bedeutenderen Eiterbildung kam.

c) Die productive (chronische) interstitielle Entzündung hat wie überall die Bildung von fibrösen Massen im Gefolge (Myositis interstitialis fibrosa), zwischen welchen die Muskelfasern comprimirt werden, so dass sie der Atrophie anheimfallen. Nicht selten ist aber auch die Atrophie der Muskelfasern das erste, die productive Entzündung das secundäre. Die fibröse Myositis tritt stets beschränkt auf, entweder primär z. B. nach langdauerndem Rheumatismus (rheumatische Schwiele), nach traumatischen Einwirkungen (Muskelnarbe), wozu auch z. B. fortgesetzte Morphiuminjectionen gehören, oder sie kommt secundär zu chronisch entzündlichen Affectionen benachbarter Organe besonders der Knochen hinzu. Sie ist leicht an den grauen, oft in Form von Streifen in die atrophische Muskulatur eingesprengten, sehr derben fibrösen Massen zu erkennen. Die mikroskopische Untersuchung kann an Zupfpräparaten oder besser an Querschnitten angestellt werden.

In besonderen Fällen findet man anstatt des fibrösen Gewebes ein knöchernes (Myositis interst. ossificans). Als ein Process von salutärer Wirkung erscheint die M. ossificans in der Nähe von Knochenbrüchen, wo sie den parostealen Callus bildet; unabhängig von Brüchen, aber meist durch Knochenprocesse angeregt, führt sie an denselben Stellen zu den sogen. parostealen Exostosen. Selten ist sie die Folge fortgesetzter mechanischer Reizungen (Reitknochen in den Adductoren) und endlich erscheint sie noch seltener ohne nachweisbare Ursache über die meisten Skeletmuskeln allmählich sich verbreitend, indem sie von den Ansatzstellen an den Knochen aus die Muskelbäuche in grösserer oder geringerer Ausdehnung in knöcherne Massen verwandelt (Myos. ossific. multiplex progressiva). Dieser Zustand, bei welchem die Fasern zu Grunde gehen, ist nicht mit der sehr seltenen Verkalkung der contractilen Substanz zu verwechseln.

3. Von den **specifischen Entzündungen** kommen die Tuberkulose und die Syphilis in den Muskeln vor, aber selten. Disseminirte sog. Miliartuberkulose kommt gar nicht vor, häufiger locale in Form von übermiliaren käsigen Knoten oder submiliaren Knötchen, besonders in der Nähe von tuberkulösen Gelenken. Seltener sind gummöse Neubildungen, die von Haselnuss- bis Wallnussgrösse in schwieliges Gewebe eingebettet gefunden wurden. Sie kommen ebenso wie die Tuberkel auch am öftesten in der Nähe ähnlicher Veränderungen an den Knochen vor. Die Diagnose ist nach dem früher über diese Neubildungen Gesagten zu stellen.

4. **Progressive Ernährungsstörungen.** Eine wahre Hypertrophie kommt selten vor und dann immer nur an einzelnen Muskelgruppen, in der Regel in Folge von sehr starkem Gebrauche, als wahre Arbeitshypertrophie; sie kann aber auch angeboren sein. Als falsche Hypertrophie hat man einen Zustand bezeichnet, bei dem die Muskelbäuche zwar vergrössert erscheinen, aber ohne dass die eigentliche Muskelsubstanz vergrössert ist. Die Vergrösserung wird bewirkt durch eine interstitielle Fettentwickelung (Fettinfiltration), die man auch makroskopisch ganz leicht an den breiteren und schmäleren gelblichweissen Zügen erkennen kann, welche allerseits die Muskelsubstanz durchsetzen (Pseudohypertrophia lipomatosa). Vielleicht geht derselben indessen zuweilen eine echte Hypertrophie voraus.

Die häufigste Geschwulst der Muskeln ist jedenfalls das Sarcom, welches sowohl primär wie secundär (z. B. vom Knochen fortgeleitet) erscheint und über Mannskopfgrösse erreichen kann. Es ist meistens weich, rundzellig und öfter mit anderen Geschwulstformen, besonders Myxom gemischt (Myxosarcome des Oberschenkels etc.). Die Muskelfasern gehen meistens an den Grenzen der Geschwülste durch Atrophie zu Grunde, doch ist auch Entwickelung des Sarcomgewebes aus Muskelsubstanz beschrieben. Der Ausgangspunkt dieser sogen. Muskelsarcome ist in den seltensten Fällen die Muskulatur selbst, d. h. das intermuskuläre Bindegewebe, in der Regel sind es Fascien, Ligamente etc.

Carcinome kommen nie primär in den Muskeln vor, wohl aber sind secundäre Eruptionen theils als accessorische (Tochterknoten), theils als metastatische nicht selten; sie erreichen jedoch in der Regel keine beträchtliche Grösse. Die **Muskelfasern**

sind nicht activ bei ihrer Bildung betheiligt, erleiden aber oft wunderbare Misstaltung, zeigen rundliche Eindrücke an der Oberfläche u. s. w. Zuweilen findet man Krebszellen in Sarcolemmschläuchen, dieselben sind aber von aussen in dieselben hineingekommen. Diese Dinge lassen sich an Zupfpräparaten auch frisch schon sehr gut untersuchen.

Alle übrigen Geschwülste (Fibrome, Lipome, Myxome etc.) sind seltener und leicht zu diagnosticiren.

5. **Regressive Ernährungsstörungen** verschiedener Art haben wir schon als häufige secundäre Folge von entzündlichen Processen kennen gelernt.

Am allerhäufigsten ist die einfache Atrophie (Atr. simplex), wie sie fast regelmässig als Altersveränderung, ferner bei allen cachectischen Krankheiten (Phthisis, Carcinosis etc.) auftritt. Sie beruht auf einer einfachen Volumensabnahme der contractilen Substanz und ist mehr gleichmässig verbreitet. Andere Atrophien sind mehr local beschränkt. Hierher gehören die Inactivitätsatrophien, wie sie sich insbesondere bei Gelenkleiden an den entsprechenden Muskeln ausbilden. Häufig tritt dabei an Stelle der atrophischen Muskulatur Fettgewebe, welches schliesslich allein noch übrig bleiben kann (Atrophia lipomatosa). Die Muskelsubstanz, so lange sie noch erkennbar ist, erscheint blass grauroth oder gar nicht so selten heller oder dunkler braun. Im ersteren Falle ist einfache Atrophie vorhanden, im letzteren braune Atrophie (A. fusca), bei welcher ähnlich wie am Herzen kleine unregelmässig zackige braune Pigmentkörnchen in der Muskelsubstanz auftreten (Zupfpräparat). Eine andere locale Atrophie ist die traumatische, nach Verletzung peripherischer Nerven auftretende. Sie entwickelt sich sehr schnell; neben zerfallenden und atrophischen Muskelfasern sieht man vielfach Vermehrung der Muskelkerne, ja Umwandlung des ganzen Sarcolemminhaltes in zahlreiche Zellen, Muskelzellschläuche. Wahrscheinlich gehören diese Veränderungen in das Gebiet der sog. atrophischen Kernwucherungen. Ausserdem ist aber auch kleinzellige Infiltration des Bindegewebes vorhanden. Dadurch nähert sich diese Atrophie der viel discutirten progressiven Atrophie, bei welcher ebenfalls häufig interstitielle entzündliche Veränderungen vorhanden sind (Polymyositis chronica progressiva, Friedreich). Die Muskelfasern zeigen

auch hier die erwähnten Kernwucherungen und bilden Muskelzellschläuche, die meisten aber schwinden, freilich in verschiedener Weise: durch einfache Atrophie, Längs- und Querzerklüftung, elementare Zerklüftung (Zerfall in die einzelnen Fleischtheilchen) durch albuminöse Trübung und Verfettung. Der letzteren wegen hat man die Affection als parenchymatöse Myositis ansehen wollen. In manchen Fällen fehlten nervöse peripherische oder centrale Veränderungen, in anderen Fällen waren solche, insbesondere eine Poliomyelitis vorhanden; dementsprechend wird die Affection von Einigen als primäre Muskelerkrankung, von anderen als secundäre, zu primären Nervenstörungen hinzukommende angesehen. Zuweilen entwickelt sich auch bei ihr eine Lipomatose, wodurch die nahe Beziehung zu der Pseudohypertrophia lipomatosa demonstrirt wird.

Ausser den aufgezählten Veränderungen kommen bei der progressiven Atrophie auch wachsartig degenerirte Muskelfasern vor. Die wachsartige oder hyaline Degeneration ist zuerst von Zenker bei Typhus gesehen worden, sie kommt aber bei einer ganzen Reihe von Atrophien, nach heftigen Muskelanstrengungen (Tetanus, acute Manie etc.) und unter noch anderen Umständen vor. Die contractile Substanz wandelt sich dabei unter Verlust ihrer Querstreifung zu einer homogenen glasigen Masse um, welche später Querrisse bekommt und endlich sich in klumpige Stücke spaltet, welche nur durch das unversehrte Sarcolemma zusammengehalten werden. Diese Massen geben keine Amyloidreaction, obwohl sie im Aussehen viel Aehnlichkeit mit Amyloidsubstanz haben. Die Veränderung kann nicht als eine postmortale ohne weiteres angesehen werden, da Marchand sie an von Lebenden entnommenen Muskelstücken fand, doch mag die Veränderung nicht in allen Fällen gleichbedeutend sein. Auch eine fettige Degeneration findet sich ähnlich wie am Herzen unter den verschiedensten Umständen. Die fettigen Skelettmuskeln haben eine blasse graurothe oder gelblichrothe Farbe. Untersuchung an Zupfpräparaten mit Kalilaugenzusatz.

6. Es bleiben noch die Parasiten der Muskeln zu erwähnen, von denen die Trichinen die wichtigsten sind. Ihr Vorkommen ist bei den Hals- und Brustmuskeln schon besprochen. Von anderen Thieren ist nur noch der Cysticercus cellulosae in den Muskeln häufiger zu finden. Derselbe liegt immer von einer fibrösen

Kapsel umschlossen zwischen den auseinandergedrängten Muskelfasern und hat gewöhnlich Erbsen- bis Bohnengrösse und eine länglich ovale oder citronenförmige Gestalt. Seltener findet sich nur ein einziges Exemplar, häufiger mehrere an verschiedenen Körpergegenden. Man sollte niemals unterlassen, die Muskeln nach Cysticerken zu durchsuchen, wenn im Gehirn solche gefunden worden sind. Echinococcen sind selten.

6. Untersuchung der Gelenke.

Die Untersuchung der Gelenke hat mit der äusseren Betrachtung derselben zu beginnen, wobei besonders die Zustände der Kapsel eruirt werden können.

a. Aeussere Untersuchung.

Der erste zu beachtende Punkt ist die Ausdehnung der Kapsel, welche zugleich einen vorläufigen Aufschluss über die Ausdehnung der Gelenkhöhle selbst gibt. Es hängt diese sehr wesentlich von der normalen anatomischen Einrichtung der Gelenke ab, da natürlich diejenigen mit weiter, dehnbarer Kapsel (z. B. Kniegelenk) auch stärkere Ausdehnung erfahren können als andere mit sehr straffen Kapseln (z. B. Hüftgelenke, Metatarsalgelenke etc.).

Gegenüber der Erweiterung der Gelenkhöhlen gibt es aber auch eine partielle oder totale Verödung derselben indem die beiden Gelenkflächen durch fibröse oder knöcherne Vereinigung verschmolzen sind. Im letzteren Falle spricht man von knöcherner, im ersteren von fibröser Anchylose. Man darf diesen Zustand der Gelenksteifigkeit nicht verwechseln mit der Pseudoanchylose, welche durch Schrumpfung der Gelenkkapseln, Bänder, Fascien etc. meist in Folge von chronischer Entzündung entsteht und bei welcher die Gelenkflächen nicht mit einander verbunden sind. Man versäume in solchen Fällen nicht, die Epiphysen in der Längsaxe des Knochens zu durchsägen, um die bekanntlich ganz festen Gesetzen folgende Architectur der Spongiosabälkchen zu studiren, welche besonders bei den Anchylosen mit abnormer Stellung der Knochen, den veränderten mechanischen Verhältnissen entsprechend eine von der Norm durchaus abweichende ist.

Auch die Gestalt der Gelenkkapseln ist Veränderungen unter-

worfen, insofern als zuweilen Ausstülpungen einzelner Theile (Hernien) vorkommen können.

Die Farbe der Gelenkkapseln von aussen hat im allgemeinen wenig Bedeutung, da sie meist die grauweisse des fibrösen Gewebes ist, dagegen ist die Consistenz manchen Verschiedenheiten unterworfen, je nachdem Flüssigkeit (fluctuirend) oder festere Massen (derb) in der Gelenkhöhle vorhanden sind.

Von grosser Wichtigkeit ist die Beachtung der Veränderungen im Zusammenhange der Gelenkkapseln. Sehr häufig wird man schon durch die Beobachtung von Fistelöffnungen an der Haut, noch mehr durch sehr sorgfältige Einführung einer Sonde in dieselben auf in der Gelenkkapsel bestehende Perforationen aufmerksam, sonst sind es periarticuläre Abscesse, welche immer den Verdacht auf eine vorhandene Perforation der Kapsel erwecken müssen. Vorsichtiger Gebrauch der Sonde ist hierbei von grösstem Nutzen.

Verschieden von diesen durch ulcerative Vorgänge herbeigeführten Durchlöcherungen sind die traumatischen Zerreissungen der Kapsel, die fast immer durch einen Gelenkkopf bewirkt werden, der dann meistens durch den Schlitz in der Kapsel austritt (Luxation), wodurch schon von aussen die Configuration des Gelenkes verändert wird, wie das in den Lehrbüchern der Chirurgie des Näheren auseinander gesetzt wird. Wenn die beiden Gelenkflächen nicht vollständig ausser Berührung getreten sind, so nennt man den Zustand Subluxation, bei welcher die Kapsel häufig nicht zerrissen ist. Es kann übrigens eine Luxation auch nach ulceröser Zerstörung der Gelenkkapsel in derselben Weise entstehen, wie bei traumatischer Zerreissung, vorausgesetzt, dass die etwa vorhandenen inneren Haltebänder der Gelenke oder (bei den Nussgelenken, besonders dem Hüftgelenke) die Gelenkpfannen zerstört sind (spontane Luxation).

b. Innere Untersuchung.

Nach Beendigung der äusseren Untersuchung kann (bei vorhandener Perforation mit Schonung derselben) die Kapsel in möglichst grosser Ausdehnung (nach den Vorschriften für die Exarticulationen) aber mit Vermeidung jeglicher Verletzung der Gelenkoberflächen eröffnet und sofort der Inhalt der Gelenkhöhle untersucht werden.

1. Untersuchung des Inhaltes.

Die unveränderten Gelenke enthalten nur wenige Tropfen Synovia, eine klebrige, fadenziehende, ganz klare, gelbe Flüssigkeit, nur das Kniegelenk enthält in der Regel einen Theelöffel voll. Der pathologisch veränderte Inhalt besteht entweder nur aus einer sogenannten serösen, wässerigen, klaren, farblosen Flüssigkeit, oder aus ebensolcher mit Fibrin gemischt oder aus Eiter, der besonders bei Communication der Gelenkhöhle mit der äusseren Luft oft eine jauchige Beschaffenheit besitzt. Für die mikroskopische Untersuchung gelten die allgemeinen Regeln (s. Seite 146). Man achte besonders auf Schizomyceten in Fällen von acutem Gelenkrheumatismus, Gonorrhoe, Pyämie, maligner Osteomyelitis etc.

Ausser der Flüssigkeit kommen zuweilen, auch in sonst nicht gröber veränderten Gelenken, freie Körper vor (Corpora libera articulorum, mures articulares), welche von Hirsekorn- bis Mandelgrösse und mehr variiren, eine abgeplattete ovale, oder eine höckerige oder facettirte Gestalt besitzen, meist von weisslicher Farbe sind und bald weiche, bald knorpelige, bald knöcherne Consistenz darbieten. Dem entsprechend zeigen sie sich auch bei der mikroskopischen Untersuchung, welche je nach ihrer Beschaffenheit an Zupf- oder Schnittpräparaten vorgenommen werden kann, aus faserigem Bindegewebe, oft mit eingestreuten Fettzellen (abgerissene Zotten) oder aus Knorpel (hyalinem und Faserknorpel) oder aus Knochen zusammengesetzt. Zwischenformen kommen vor. Da auch durch traumatische Absprengung von Gelenkenden freie Körper entstehen können, so muss man genau die Gelenkoberfläche auf etwa vorhandene Defecte untersuchen. Am häufigsten ist die Arthritis deformans Ursache für Gelenkmäuse.

2. Untersuchung der inneren Gelenkbänder.

Die nächste Beachtung erheischen die in einigen Gelenken vorhandenen inneren Gelenkbänder (Lig. teres, Ligg. cruciata), welche durchschnitten werden müssen, um die Gelenkflächen von einander entfernen und nach allen Richtungen hin untersuchen zu können. Bei vielen entzündlichen Veränderungen der Gelenke werden sie in Mitleidenschaft gezogen, können vereitern, necrotisch werden und dadurch zerreissen.

3. Untersuchung der Synovialhaut.

Die Synovialhaut, welche bekanntlich nur die innere Oberfläche der Kapsel, nicht die Gelenkflächen überzieht, kann verdickt sein, theils durch einfach ödematöse Schwellung, theils durch Vermehrung der Substanz; ihre Farbe ist eine blassgraue, kann aber durch entzündliche Füllung der Blutgefässe, resp. Neubildung von solchen eine heller oder dunkler rothe werden.

Die Oberfläche der Synovialhaut kann mit Eiter oder selten mit einer fibrinösen Pseudomembran bedeckt sein; sie kann glatt oder in eine granulirende Fläche verwandelt sein. Im Parenchym findet man Hämorrhagien, kleine embolische Herde (Endocarditis ulcerosa etc.) zuweilen auch submiliare graue Tuberkelknötchen (secundäre Affection), welche gerade hier oft recht schwer zu erkennen sind, häufiger fungös-tuberkulöse Wucherungen, wodurch die ganze Synovialis in ein dickes, meistens blass röthlichgraues, oft wie ödematöses Gewebe umgewandelt wird, in welchem man häufig kleinere oder auch grössere graue, graugelbe, weingelbe opake Herdchen sieht, die sich mikroskopisch als Tuberkel mit epithelioiden und Riesenzellen resp. als käsige Herde ausweisen. Manchmal sind solche distincten Knötchen sehr zahlreich und deutlich, in anderen Fällen spärlich, wenig deutlich, ja manchmal sucht man, trotz vorhandener Verkäsung, vergeblich danach. Die Oberfläche dieser tuberkulösen Granulationen ist mit Eiter, sehr oft auch mit einer fibrinösen Membran bedeckt. Die Untersuchung auf Tuberkelbacillen ergibt seltener sofort ein positives Resultat, doch soll nach Angabe der neuesten Untersucher eine genügend eingehende Untersuchung ausnahmslos Bacillen ergeben.

Von Wichtigkeit besonders für die Erklärung der Entstehung von freien Körpern in den Gelenken sind die Wucherungen der schon normal, besonders in der Nähe der Ansatzstelle an die Knochen, an der Synovialmembran vorhandenen Zöttchen, welche man vor allem bei chron. entzündlichen Affectionen der Gelenke sieht. Sie bestehen aus einem weichen, zellenreichen und gefässhaltigen Bindegewebe und enthalten oft kleine Herde von Knorpel, welcher durch Verkalkung eine knöcherne Härte erhalten kann. Damit dürfen nicht verwechselt werden die sog. baumförmigen Lipome (Lipoma arborescens), papillenartig in das Gelenklumen

vorspringende geschwulstartige Wucherungen des subsynovialen Fettgewebes, welche übrigens in gleicher Weise wie die Zotten durch Abschnürung zur Bildung von freien Körpern Veranlassung geben können.

Es kommen auch ulcerative Processe (einfach eiterige oder tuberkulöse) an der Synovialis vor, welche natürlich bei den vorher erwähnten Perforationen der Gelenkkapsel ebenfalls perforirt ist. Sehr wichtig kann die Frage werden, ob die Perforation von innen oder aussen entstanden ist, Möglichkeiten, welche beide vorkommen. Es wird hier ähnlich, wie früher beim Darme auseinandergesetzt wurde, die Ausdehnung der Ulceration in den verschiedenen Schichten der Wandung den Ausschlag geben müssen: ist die Ulceration in der Synovialis ausgedehnter als in der fibrösen Kapsel, so wird man annehmen dürfen, dass der Durchbruch von innen nach aussen erfolgt ist und umgekehrt.

4. Untersuchung der Gelenkflächen.

Es bleiben für die Untersuchung noch die Gelenkflächen übrig, bei welchen die Zustände der Gelenkknorpel, der etwa vorhandenen knöchernen Oberflächen und diejenigen der Gelenkpfannen zu beachten sind.

a) Der gewöhnliche knorpelige Ueberzug zeigt in Rücksicht auf die Veränderungen seiner Grösse resp. Dicke die Eigenthümlichkeit, dass in der Mitte d. h. an den eigentlichen Reibungsflächen der Gelenke nur Atrophien, am Rande dagegen auch Hypertrophien des Knorpels vorkommen, entweder beide vereinigt oder jede für sich allein.

Die Vergrösserung erscheint in Form von Excrescenzen, die oft als zusammenhängender Wulst um den ganzen Knochen herumgehen. Die Atrophien sind bald mehr bald weniger ausgedehnt und können zu vollständigem Defect führen. Ist dieser nicht mit einer Ablösung von Knorpeltheilen verbunden, dann ist er als aus Chondromalacie und Oberflächenusur entstanden anzusehen, im anderen Falle ist eine Chondronecrose und eine Abhebung der necrotischen Stücke eingetreten. Diese kann man dann als trübe gelblichweisse Plättchen im Gelenkinhalte (Eiter) flottiren finden. Das Mikroskop lässt noch deutlich die Knorpelstructur erkennen und zugleich die nie fehlende Verfettung der

Knorpelzellen. An den Stellen des Knorpeldefectes sieht man die Lücke oft durch aus den Knochen aufgeschossene Granulationen ersetzt, die sich pilzförmig über die Oberfläche erheben und den benachbarten Knorpel überdecken können.

Eine scheinbare Vergrösserung zeigen die Knorpelflächen in Folge einer Auffaserung der Grundsubstanz, wodurch die Oberfläche ein sammetartiges Aussehen erhält. An den leicht frisch anzufertigenden Querschnitten sieht man die Knorpelmasse an der Oberfläche in breitere und schmälere Papillen (Fasern) zerklüftet und zugleich die Knorpelzellen stark gewuchert (Bildung von Mutterkapseln), aber in Verfettung begriffen. Die verfetteten Zellhaufen werden durch den Zerfall der Grundsubstanz frei, denn man kann sie in der Gelenkflüssigkeit auffinden. Bei stärkerer Vergrösserung lassen sich die grösseren Knorpelfasern in feinste Fibrillen (die normalen Fibrillen der Grundsubstanz) auflösen.

Eine andere Veränderung endlich, welche ebenfalls in das Gebiet der Atrophie gehört, ist die bindegewebige Umwandlung, welche der Knorpel bei verschiedenen Affectionen z. B. bei der Arthritis adhaesiva und an den alten Pfannen bei Luxation des Hüftgelenkes etc. erleidet.

Mit allen diesen Veränderungen der Grösse und Gestalt ist natürlich eine Veränderung der Farbe verbunden. Das durchscheinende Bläulichweiss des unveränderten hyalinen Knorpels geht in ein trübes Grauweiss oder Gelbweiss über, sowohl bei dem faserigen Zerfall wie bei der Necrose. Bei sehr dünner Knorpellage wird die Farbe des Knorpels durch diejenige des durchschimmernden Knochens verändert.

Bei einer eigenthümlichen Affection (Arthritis uratica) erhält der im übrigen nur wenig veränderte Knorpel eine ganz weisse, kreidige Farbe, welche meistens in Form von kleineren oder grösseren Flecken erscheint und sich bei der mikroskopischen Untersuchung auf eine Ablagerung von krystallinischem harnsaurem Natron (in Form feinster Nadeln) sowohl in den Knorpelhöhlen wie in der Zwischensubstanz zurückführen lässt.

Es ist schon erwähnt worden, dass die Consistenz des Knorpels sowohl bei der der Usur vorangehenden Malacie als auch bei dem faserigen Zerfalle geringer wird. Im letzten Falle ist nicht nur das Aussehen, sondern auch die Consistenz mit Sammet

zu vergleichen. Die Ablagerung von harnsauren Salzen verleiht dem Knorpel eine grössere Härte aber auch zugleich eine gewisse Bröcklichkeit.

b) Der Knochen der Gelenkenden kommt je nach der Ausdehnung des Knorpeldefectes bald partiell, bald in der ganzen Ausdehnung der Gelenkfläche zum Vorschein. Man kann aus der Beschaffenheit der Oberfläche im allgemeinen einen Schluss darauf machen, ob der Process ein chronischer oder ein mehr oder weniger acuter ist. Bei den chronischen Affectionen wird die Knochenoberfläche durch eine, wenn auch dünne, compacte Schicht gebildet, so dass man von dem spongiösen Gewebe nichts zu sehen bekommt, während bei den acuten Processen spongiöse Knochenmasse an der Oberfläche anstösst, welche dann meist im Zustande des Zerfalls (Caries) sich befindet. In diesen Fällen kann man meistens aus dem Inhalte der Gelenkhöhle (Eiter) schon auf den genannten Zustand des Knochens schliessen, da kleinste necrotische Knochenstückchen (Molecularnecrose) in demselben suspendirt sind, welche ihm eine sandige Beschaffenheit geben (Knocheneiter) und welche man bei der mikroskopischen Untersuchung leicht als solche erkennt.

Die Gestalt der Knochenenden erscheint bei den acuten Formen sowohl, wie, freilich in höherem Maasse, bei den chronischen in der ausgiebigsten Weise verändert. Bei der ersten Form ist es leicht verständlich, dass durch fortwährende oberflächliche Abstossung von Knochenbälkchen die Gelenkenden immer mehr ihre ursprüngliche Gestalt verlieren müssen; bei der chronischen Form ist die Entstehung der Veränderung nicht so ohne weiteres klar. Die Veränderungen sind hier oft so ungeheuer, dass der frühere Gelenkkopf am Hüftgelenke z. B. gar nicht wieder zu erkennen ist. Besonders an denjenigen Stellen, wo bei der Bewegung die stärkste Reibung der Gelenkflächen aufeinander vorhanden ist, da finden sich die grössten Veränderungen in Form der sog. Reibungslinien. Am Oberschenkelkopf z. B. ist es vorzugsweise die obere Fläche, welche oft statt der halbkugeligen eine ganz flache, kaum merkliche Krümmung zeigt, während die untere ihre Krümmung kaum verändert hat. Aber dies ist es nicht allein, genauere Untersuchung ergibt oft, dass der alte Gelenkkopf gänzlich verschwunden ist und mit ihm selbst noch ein Stück vom Gelenkhalse,

so dass der vorhandene Kopf (immer vom Hüftgelenke geredet) dicht an der Diaphyse aufsitzt. Dieser neue Kopf ist durch zwei entgegengesetzte Veränderungen entstanden, einmal durch allmähliches Abschleifen des alten Knochens, dann durch Neubildung von Knochen an der Peripherie. Aber auch an dem alten Knochen ist nicht bloss eine fortschreitende Zerstörung vorhanden, denn sonst müsste wie bei den acuten Formen die spongiöse Substanz zu Tage liegen, es geht vielmehr mit der Zerstörung eine Knochenneubildung vom Marke aus (Osteosclerose) Hand in Hand, durch welche die Markräume geschlossen werden und eine schmale Schicht compacter Substanz an der Oberfläche hergestellt wird.

Die Farbe der Knochenoberfläche ist bei den chronischen Formen die des gewöhnlichen Knochens, bei der acuten ist sie bald roth, besonders wenn sich Granulationen am Knochen finden, bald gelblich, wenn Eiterung vorhanden ist, bald missfarbig grünlich, wenn der Process einen jauchigen Charakter hat. Ganz besonders wichtig sind umschriebene, mehr oder weniger hell- oder weissgraue Färbungen, da sie in der Regel die Stellen anzeigen, wo eine ausgedehntere Necrose stattgefunden hat. Wenn die Stelle ganz scharf von der Umgebung sich absetzt oder wenn sie gar durch eine weiche Granulationsschicht von derselben getrennt ist, dann ist die Diagnose nicht schwer, schwerer, wenn die scharfe Abgrenzung fehlt, der Process also offenbar erst in der Entwicklung begriffen ist. Man versäume dann nie eine solche Stelle in der Längsrichtung des Knochens einzusägen, wie denn überhaupt die Anlegung von Sägeschnitten für alle Affectionen der Gelenkenden wichtig ist, da man nur dadurch über die Ausdehnung der Processe in die Tiefe, über ihre Beziehungen zu dem Knochen, über ihre primäre oder secundäre Natur Aufschluss erhalten kann.

Je mehr Granulationen vorhanden sind, eine desto weichere Consistenz wird auch die Oberfläche darbieten.

c) An denjenigen Gelenken, bei welchen ein Gelenkkopf in einer Pfanne articulirt, sind noch die besonderen Verhältnisse dieser zu berücksichtigen. Dazu gehören vor allem die Dimensionsverhältnisse, welche sowohl in der einen wie in der anderen Richtung verändert sein können. Erweiterung der Pfanne kommt durch acute oder chronische entzündliche Processe zu Stande, Vertiefungen durch peripherische Knochenbildung oder durch Usur

und Ulceration der tieferen Theile, welche selbst bis zur Perforation gehen kann, oder durch beide Processe zusammen; Verkleinerung der Pfanne bis fast zum vollständigen Schwunde zugleich mit einer Umwandlung der Knorpel in faseriges Bindegewebe tritt ein, wenn der Gelenkkopf luxirt ist. Es findet sich dann neben der alten Pfanne an der Stelle, wo der Gelenkkopf an die benachbarten Knochen aufstösst, eine mehr oder weniger vollständig ausgebildete, selbst mit Knorpel überzogene, neue Pfanne. Alle diese Processe kommen hauptsächlich am Hüftgelenke vor (Coxitis, Malum coxae senile).

5. Die einzelnen Erkrankungen der Gelenke.

Bei den Affectionen der Gelenke, welche ihrer Mehrzahl nach entzündliche sind, nehmen alle Theile mehr oder weniger Antheil und wenn einer derselben (Synovialis, Knorpel oder Knochen) afficirt ist, so werden es auch bald die anderen.

a) **Circulationsstörungen.** Da die Synovialis in der Regel blutarm ist, so ist eine Hyperämie leicht zu erkennen. Man sieht besonders am Rande der Knorpel starke Röthung und Schwellung der Synovialis, einzelne Gefässschlingen sind deutlich sichtbar. Es kommt fast nur die congestive und entzündliche Hyperämie vor, welche manchmal den einzigen anatomischen Befund bildet in Fällen, wo während des Lebens die Zeichen einer heftigen Entzündung vorhanden waren (ganz acuter Gelenkrheumatismus).

Blutungen findet man sowohl in dem Gewebe der Synovialis, besonders bei hämorrhagischer Diathese verschiedener Art, als auch in der Gelenkhöhle (Haemarthros), wo grössere Blutungen hauptsächlich durch Traumen bedingt werden. Das Blut kann lange flüssig bleiben und resorbirt werden, aber es kann sich auch eine Organisation desselben mit folgender Anchylose entwickeln. Als Reste von Blutungen findet man Pigment. Bei einem Bluter sah ich die ganze Synovialis braun gefärbt, ihre Zotten stark nach allen Richtungen vergrössert und mikroskopisch von gelbbraunen Pigmentkörnern ganz erfüllt. Stauungsödem kommt an den Gelenken nicht vor; findet sich reichliche wässerige Flüssigkeit, so handelt es sich stets um einen entzündlichen Hydrops.

b) Unter den **Entzündungen** unterscheidet man zunächst die einfachen serösen, die serösfibrinösen und die eiterigen. Bei

allen ist die Synovalis stets der zuerst oder doch von vornherein mit afficirte Theil. Die erste Gruppe gehört besonders dem Rheumatismus an und besteht aus einer Röthung und Schwellung der Synovialhaut besonders an ihren Falten und einer Störung der Secretion. Ist sehr viele seröse Flüssigkeit abgesondert worden, so spricht man von Hydarthros; dagegen bedingt ein Vorwiegen des Fibrins die Arthritis rheumatica sicca oder die Arthr. fibrinosa (oder crouposa), wenn das Fibrin sich als Häutchen über die Synovial- und Knorpeloberflächen gelegt hat. Ausser der Synovialis sind auch der Knochen, das Periost und die umgebenden bindegewebigen Theile mitafficirt, geschwollen, geröthet etc. Der Knorpel wird erst in späteren Stadien afficirt und zwar in Form der Chondromalacie. Bei den fibrinösen Formen kann sich wie bei den serösen Häuten eine productive Entzündung hinzugesellen, indem sowohl die Synovialis über den Knorpel herüberwächst (Arthritis pannosa) als auch aus dem Knochen Granulationsgewebe aufschiesst, welches sich mit jenem unter partiellem Schwund und wahrscheinlich ebenfalls bindegewebiger Umwandlung des Knorpels vorfindet und dann gern mit dem an der gegenüberliegenden Seite gebildeten verwächst und so eine Obliteration der Gelenkhöhle herbeiführt (Arthr. rheumat. adhaesiva). Durch eine Verknöcherung dieser bindegewebigen Adhäsionen entsteht knöcherne Anchylose, welche aber oft nur eine partielle z. B. nur auf seitliche Knochenspangen beschränkte ist.

Dieser Gruppe der chronischen adhäsiven Arthritisformen gehören auch die syphilitischen an, welche sich besonders dadurch auszeichnen, dass, wenn eine Usur im Knochen zu Stande kommt, diese mit einer geringen Lage von Bindegewebe bedeckt wird, welche sich durch den Knorpel hindurch in den Knochen erstreckt, also eine Art Narbe, die durch ihre unregelmässig zackige Gestalt auch mit den syphilitischen Narben an anderen Lokalitäten übereinstimmt. Ebenso sind hierbei Adhäsionen zwischen beiden Gelenkflächen häufig.

Desgleichen können auch die gichtischen Gelenkaffectionen, welche, wie bekannt, vorzugsweise an den Zehen- und Fingergelenken (Podagra, Chiragra) auftreten, zu einer bindegewebigen Verwachsung der Gelenkflächen führen. Die charakteristischen Veränderungen der Arthritis uratica bestehen in der Bildung

kleinerer oder grösserer aus einer weissen, bröckeligen kreideähnlichen Masse (Massa tophacea) zusammengesetzten Knoten (Tophi), welche sowohl in den membranösen Theilen des Gelenkes, als auch in der Umgebung derselben sitzen und sogar durch eine Perforation der Haut nach aussen zu Tage treten können. Die Masse besteht neben wenig Fibrin aus krystallisirtem harnsauren Natron, dessen Krystalle bei schwacher Vergrösserung nadelförmig, bei stärkerer als rhombische Säulchen erscheinen. Dieselben Massen finden sich aber auch, und zwar zuerst, in den Knorpeln und Knochen, wo sie besonders in ersteren auf Schnitten leicht untersucht werden können. Sie haben ihren Sitz sowohl in den Knorpelhöhlen wie im Zwischengewebe. Bei durchfallendem Lichte erscheinen die Krystalle schwarz, bei auffallendem weiss. Lässt man Salzsäure zufliessen, so verschwinden sie und es scheidet sich nach einiger Zeit reine Harnsäure in wetzsteinförmigen Krystallen aus. Nach Ebstein geht der Ablagerung der Krystalle eine umschriebene Necrose des Knorpels voraus.

Eine ebenfalls theilweise productive Affection ist die als chronische rheumatische Entzündung bezeichnete. Man versteht darunter jene häufig gleichzeitig an vielen Gelenken, aber auch nur an einem oder einzelnen vorkommende Affection, bei welcher man meist ohne jegliche Absonderung einerseits eine regressive Metamorphose des Knorpels resp. Zerstörung des Knochens an der Gelenkoberfläche, andererseits eine Wucherung des Periostes am Rande der Gelenkflächen (marginale Knochenneubildung, supracartilaginäre Exostosen besonders an der Wirbelsäule) und des Perichondriums (Ecchondrosen) findet. In früheren Stadien zeigt der Knorpel in der Mitte die früher beschriebene Wucherung der Zellen, dann faserigen Zerfall und Erweichung der Grundsubstanz, wodurch die Oberfläche ein sammetartiges Aussehen erhält. Später ist der Knorpel mehr oder weniger verschwunden und am Rande der Gelenkfläche sieht man die meist krausenartig umgeschlagenen, oft knolligen Knorpelwucherungen, endlich die Usur des Knochens mit den mannigfachen früher geschilderten Missstaltungen desselben. Die dabei im Knochen vor sich gehenden feineren Veränderungen bestehen nach Ziegler in einer mit einer gewissen Veränderung der Grundsubstanz verbundenen Proliferation der Knochenzellen und einer daraus hervorgehenden Recartilaginescenz des Knochens in Verbindung mit

einer fibrösen Metamorphose theils des Knochens selbst, theils des Knochenmarks. Schliesslich kann sich, besonders an den knorpeligen Partien, Erweichung hinzugesellen, wodurch sich förmliche Cysten bilden können, welche ebenso wie die aus den erstgenannten Veränderungen hervorgehenden fibrösen und knorpeligen Geschwülstchen schon mit unbewaffnetem Auge sichtbar sind. — In den späteren Stadien der Erkrankung ist auch die Synovialis an den Veränderungen betheiligt mit Bildung von Zotten, welche Fett, Knorpel oder Knochen enthalten können und durch welche die Haut ein Aussehen wie ein Schafsfell (Volkmann) erhält. Auf die Affection der Synovialis ist die manchmal gefundene Vermehrung des Secretes (secundärer Hydarthros) zurückzuführen. Die Zotten können sich in der früher beschriebenen Weise als Corpora libera in der Gelenkhöhle vorfinden, doch kommen grade bei der in Rede stehenden Affection auch Absprengungen der knolligen marginalen Wucherungen und dadurch Bildung von knöchernen Gelenkmäusen vor. — Die Affection hat ihren Hauptsitz am Hüftgelenke (Malum coxae), wo dann auch Abschleifungen an der Pfanne, spontane Luxationen und Bildung einer neuen Pfanne vorkommen können.

In wie weit die von Charcot zuerst beschriebenen ähnlichen Deformirungen an den Gelenken mancher Tabiker mit den vorher geschilderten Processen übereinstimmen, bedarf noch genauerer Untersuchung ebenso wie die Frage, ob wirklich die Tabes die Ursache dieser „tabischen Arthropathien" ist. Jedenfalls versäume man nicht, bei jedem Fall von Tabes dorsualis wenigstens einige Gelenke zu untersuchen.

Die eiterige Gelenkentzündung ist eine acute oder chronische. Die Arthritis purulenta acuta ist im Gegensatze zu den vorher betrachteten nur selten und fast nur bei Vorhandensein einer besonderen Prädisposition eine rheumatische, häufiger eine traumatische oder eine fortgeleitete oder metastatische, in welchem Falle sie dann ebenso wie bei dem ersten (rheumatische) oft multipel auftritt (Polyarthritis einiger Autoren). Sie hat meistens ihren primären Sitz in der Synovialhaut (Synovitis purulenta), greift aber sehr schnell auf den Knorpel und Knochen über, welcher letztere in anderen seltenen Fällen der primär erkrankte Theil ist (Osteomyelitis). Der in dem Gelenke vorhandene Eiter hat eine gute oder maligne (faulige, jauchige) Beschaffenheit; letzteres kann

sowohl bei den metastatischen Formen, als auch (häufiger) bei den traumatischen sowie bei den fortgeleiteten vorkommen. Bei diesen ist die Erklärung für diese schlechte Beschaffenheit in der Regel aus der Communication mit der äusseren Luft oder mit jauchigen Abscessen leicht zu finden. Die metastatischen Eiterungen werden vermuthlich hier wie anderwärts durch maligne Emboli erzeugt, wenn sich dieselben auch nur selten sofort nachweisen lassen.

Entsprechend der Heftigkeit der Entzündung ist die Synovialis beträchtlich geschwollen, stark geröthet, an der Oberfläche mit Eiter bedeckt; mikroskopisch erscheint sie ganz mit Leukocyten infiltrirt.

Perforationen, seien es primäre, seien es secundäre, sind häufig und oft in grosser Ausdehnung vorhanden; die secundären sitzen an jenen Stellen, wo die Kapsel am dünnsten ist. Um das Gelenk herum findet man dann periarticuläre Abscesse, welche sich oft weit in die Muskeln erstrecken.

Der Knorpel leidet stets unter dieser eiterigen Synovitis. In frischen Fällen findet man ihn, besonders an den Seiten, wo er schon normal am dünnsten ist, dann an den Hauptberührungspunkten der Gelenkoberfläche verdünnt oder ganz geschwunden und dadurch den dunkel gerötheten Knochen entblösst. Der Schwund geht gewöhnlich durch Malacie unter Verfettung der vorher meistens gewucherten Knorpelzellen (Chondritis und Knorpelgeschwür nach Rindfleisch u. A.) vor sich, seltener durch Necrose oder durch Abhebung in Folge von Osteomyelitis.

Sobald der Knochen in den Process mit hineingezogen ist, ist die Arthritis in eine Caries übergegangen. Die obersten Schichten der spongiösen Substanz haben eine gelbliche Färbung durch Eiterbildung in den Markräumen, die obersten Knochenbälkchen sind necrotisch (Molecularnecrose, Volkmann) und der darüberstreichende Finger fühlt dieselben wie kleine Sandkörnchen, ähnlich wie im Gelenkeiter, wo sie oft neben einzelnen necrotischen Knorpelstückchen ebenfalls zu finden sind. Mikroskopisch zeigen diese cariösen Knochenstückchen ausgezackte Ränder (Howship'sche Lacunen) und verfettete Zellen. Die Knochenoberfläche wird grösstentheils mechanisch immer weiter usurirt, was man daran erkennt, dass entsprechend den Stellen der stärksten Berührung sog. Abnutzungslinien erscheinen. Wie an den Gelenkenden, so kommt

diese Abnutzung auch an den Gelenkpfannen, z. B. des Hüftgelenkes vor und es kann dadurch die Pfanne immer weiter nach hinten rücken und endlich durch ihre Geräumigkeit zu Luxation Veranlassung geben.

Die Umgebung leidet bei diesen Entzündungen immer mit; es findet sich (freilich zuweilen auch primär) Osteomyelitis (selbst mit partieller Necrose), Periostitis etc.

Der früher als chronische eiterige Gelenkentzündung bezeichnete Process ist schon von aussen durch die enormen Anschwellungen der gesammten Gelenkgegend (am häufigsten sind das Kniegelenk, Hüftgelenk, sowie die Fusswurzelgelenke befallen) kenntlich. Auf dem Durchschnitte erscheint fast nur ein derbes fibröses, aus der chronischen Entzündung des periarticulären, intermuskulären und subcutanen Bindegewebes entstandenes weisses Gewebes (daher Tumor albus), welches oft von mehrfachen, mit dicken schlaffen und blassen Granulationsmassen ausgekleideten Fistelgängen durchsetzt ist. Im Gelenk selbst findet man oft nur wenig oder gar keinen Eiter, dagegen die Synovialis in eine dicke, polsterartige, weiche Granulationsmasse verwandelt, die oft den grössten Theil der Gelenkhöhle ausfüllt. In ähnlicher Weise erscheint der Knochen verändert; durch eine Wucherung des Markgewebes ist eine Osteoporose entstanden, die Knochenbälkchen sind verkleinert und zum Theil necrotisch und es ist dadurch die gesammte Knochenmasse z. B. an den Fusswurzelknochen so erweicht, dass man mit einer Sonde mit Leichtigkeit durch den ganzen Knochen hindurchstechen kann (Caries fungosa). Häufig finden sich kleinere oder grössere Sequester, entweder vollständig durch eine Granulationsmembran von dem umgebenden Knochen getrennt oder in verschieden grosser Ausdehnung noch mit demselben zusammenhängend. Der Knorpel leidet vorzugsweise secundär, durch Malacie und Necrose, da er einerseits durch die aus dem Knochen hervorwachsenden Granulationen abgehoben, andererseits durch von der Synovialis ausgehende Granulationen bedeckt und von oben her arrodirt wird. Gerade bei diesen Zuständen kommt es vor, dass Granulationen vom Knochen aus den Knorpel perforiren und sich nun pilzförmig an der Oberfläche ausbreiten. Es betheiligt sich aber der Knorpel auch selbständig an dem Processe, indem die Knorpelzellen wuchern, die Kapseln sich vergrössern und endlich mit einander communi-

ciren, so dass ein Kanalsystem den Knorpel durchsetzt, dessen Kanäle durch Schwund der Knorpelgrundsubstanz immer breiter werden, bis schliesslich nichts mehr von dieser übrig ist. Man kann schon an geeigneten frischen Präparaten diese Veränderuug untersuchen. nur muss man die Querschnitte in der Nähe einer der beschriebenen Perforationsstellen machen. Zur genaueren Untersuchung benutzt man Schnitte von gehärteten Knorpeln.

In den Granulationen sowohl des Knochens wie der Synovialis und der Fistelgänge finden sich, wie vorher bei Besprechung der Synovialis schon gesagt wurde, Tuberkel und Bacillen, so dass also diese Entzündung als eine Tuberkulose des Gelenkes anzusehen ist, was auch noch des weiteren dadurch bewiesen wird, dass nicht nur in den nächsten Lymphdrüsen oder in einer anstossenden serösen Haut (Hüftgelenk, Peritoneum), sondern auch an entfernten Orten secundäre Tuberkulose entstehen kann. Eine Meningitis tuberculosa oder allgemeine Miliartuberkulose macht zuweilen dem Leben ein Ende. Man darf freilich nicht in allen Fällen, wo z. B. ein Kind mit Hüftgelenktuberkulose an Meningitis oder allgemeiner Tuberkulose stirbt, diese ohne weiteres von der Gelenkaffection ableiten, da häufig gleichzeitig auch ältere Processe in den Lungen, in Lymphdrüsen vorhanden sind, allein es gibt doch auch uncomplicirte Fälle, wo kein Zweifel sein kann. Die Gelenktuberkulose kann von der Synovialis ausgehen, häufig ist aber der Knochen der primär afficirte Theil und gerade dann sind häufig die erwähnten grösseren Necrosen (tuberkulösen Sequester) vorhanden. Wenn man Bacillen suchen will, so empfehlen sich gerade die solche Sequester umhüllenden Granulationen.

Der Charakter der Veränderungen ist übrigens bei der Gelenktuberkulose nicht immer derselbe, manchmal fehlt Eiterbildung fast ganz, ein anderes mal ist sie sehr reichlich; hier tritt die wuchernde Granulationsbildung in den Vordergrund, dort Caries und geschwüriger Zerfall der Granulationen. Als Caries sicca sind Fälle bezeichnet worden, wo in schleichendem Verlaufe wesentlich eine Zerstörung der Gelenkflächen der Knochen vorhanden war. Die Verschiedenheit des Processes richtet sich theilweise nach dem ergriffenen Gelenk; am Hüftgelenk z. B. pflegen die Zerstörungen, am Kniegelenk die fungösen Wucherungen zu überwiegen

c) Abgesehen von Vergrösserungen der Gelenkzotten und dem

schon erwähnten Lipoma arborescens kommen **Geschwülste**, auch secundäre, nur selten in den Gelenken vor. Selbst die epiphysären Knochensarcome wachsen häufig zwar um die Gelenke herum, aber nicht hinein. Insbesondere setzt der Gelenkknorpel dem Weiterschreiten dieser Geschwülste einen bemerkenswerthen Widerstand entgegen.

d) Zum Schluss soll noch einiges über die **abnormen Stellungen der Gelenke** gesagt werden. Ueber die Luxationen wurde schon einiges angeführt, wegen der Einzelheiten muss auf die chirurgischen Lehrbücher verwiesen werden. Es sei nur noch erwähnt, dass auch angeborene Luxationen vorkommen, besonders am Hüftgelenk, für welche nach Grawitz in vorzeitiger Sistirung des Wachsthums an dem Y-förmigen Knorpel der Pfanne die Ursache zu suchen ist. Wenn hier das Wachsthum stillsteht, während der Oberschenkelkopf weiter sich vergrössert, wird dieser bald für die Pfanne zu gross und muss heraustreten. — Sehr häufig finden sich partielle Verschiebungen sowohl durch Muskelzug, schrumpfende Kapselbänder, wie angeboren an den Fuss- seltener den Handwurzelgelenken und anderen. Man hat für erstere besondere Bezeichnungen; Pes varus, Klumpfuss, Sohle nach innen, äusserer Fussrand nach unten; P. valgus, Plattfuss, Sohle nach aussen, innerer Fussrand nach unten; P. equinus, Spitzfuss, Sohle nach hinten, Zehen nach hinten gekrümmt; P. calcaneus, Hackenfuss, Ferse nach unten, Fussspitze nach oben gerichtet. Häufige Mischformen sind P. varo-equinus und P. valgo-equinus. Auch am Kniegelenk kommen häufig Verbiegungen vor: Genu valgum, Xbeine, Bäckerbeine, G. varum, O-beine, Säbelbeine. Besonders erstere entstehen gern durch lange fortgesetztes und längere Zeit dauerndes schiefes Stehen während der Entwickelungszeit. Bei gegebener Gelegenheit beachte man besonders die Configuration der Epiphysengrenzen, da diese eine abnorme Richtung nach aussen haben; es macht den Eindruck, als wenn durch stärkeren Druck am äusseren Condylus das Wachsthum hier gehemmt worden sei, während es am inneren Condylus in Folge des Nachlasses des Druckes stärker wurde. Der Gelenkknorpel ist an der Druckseite dicker wie an der anderen.

7. Untersuchung der Knochen.

Da gerade mit der Untersuchung der Knochen sehr leicht eine Verstümmelung des Leichnams verbunden und da zugleich die Untersuchung besonders des Knochenmarkes etwas mühsam ist, so hat man lange Zeit die Untersuchung auf diejenigen Fälle beschränkt, bei welchen man eine Veränderung schon von aussen erkennen konnte oder aus der klinischen Beobachtung folgerte und in allen übrigen, wo keine directe Aufforderung in anderen Befunden gegeben war, die Untersuchung unterlassen. Daher kommt es, dass die Häufigkeit verschiedener Erkrankungen des Knochens und besonders seines Markes bei weitem unterschätzt worden ist. Nachdem man jetzt schon seit längerer Zeit dem Knochenmark besondere Aufmerksamkeit geschenkt hat, ist die grosse Häufigkeit und Wichtigkeit seiner Erkrankung erkannt worden und man sollte seine Untersuchung wenn möglich regelmässig vornehmen. Es ist ja freilich nicht möglich das ganze Skelet zu untersuchen, allein es genügt auch in der Regel ein grösserer Röhrenknochen und man sollte deshalb wenigstens bei allen Allgemeinkrankheiten, auch wenn keinerlei klinische Anhaltspunkte vorliegen, einen Oberschenkel (dessen Fehlen in der Leiche am leichtesten verdeckt werden kann) herausnehmen und auf einem Längsschnitt untersuchen.

Die Herausnahme geschieht am besten, weil die geringste äussere Verletzung der Leiche damit verbunden ist, in der Weise, dass man in der Richtung der grossen Femoralgefässe, die ja auch häufig untersucht werden müssen, vom Poupart'schen Bande an bis an das zweite Drittel des Unterschenkels einen grossen Schnitt bis auf den Knochen führt, dann subcutan das Lig. patellae durchschneidet und durch Abpräpariren der Haut am oberen Ende des Unterschenkels und der Muskeln am unteren Ende des Oberschenkels das Kniegelenk freilegt, seine Kapsel durchschneidet und nun von unten her den Oberschenkel gänzlich auslöst, bis man endlich die Hüftgelenkkapsel wie bei der Exarticulation über dem Kopfe spaltet und diesen enucleirt. Mit Schraubstock und Säge wird der Knochen nun der Regel nach in der Richtung des Schenkelhalses zersägt und die durch die Sägespäne verunreinigte Sägefläche mit Hülfe eines Wasserstrahles und eines Schwammes oder einer Bürste gereinigt. Sobald

äusserlich wahrnehmbare Veränderungen am Knochen vorhanden sind, kann natürlich die Richtung des Sägeschnittes danach beliebig geändert werden. Bei kleinen Kindern muss man feinere Sägen benutzen, es gelingt jedoch auch oft, wenigstens die Gelenkenden, auf welche es hier häufig (bei Rachitis, Syphilis) allein ankommt, mit einem starken Knorpelmesser zu durchschneiden.

Zur Untersuchung des in gerichtlicher Beziehung wichtigen Knochenkerns in der unteren Epiphyse des Oberschenkels bei neugeborenen Kindern schneidet man unter starkem Beugen des betreffenden Kniegelenkes das Lig. patellae quer durch, präparirt dann die Patella seitlich etwas ab nnd zerlegt nun die Epiphyse von der Gelenkfläche aus in eine Serie von schmalen der Oberfläche parallelen Schnitten. Der Knochenkern hat bei neugeborenen reifen Kindern 2—5 Mm. Durchmesser; in der 37.—38. Woche des Fötallebens 1—1,5, vor der 37. Woche fehlt er noch ganz.

Die Untersuchung der Knochen trennt sich in diejenige der Knochen im ganzen und diejenige ihrer einzelnen Theile.

1. Allgemeine Untersuchung der Knochen im Ganzen.

Veränderungen in der Zahl der Knochen kommen relativ häufig vor, besonders als überzählige Glieder der Finger und Zehen oder als überzählige ganze Finger und Zehen. Es entspricht hierbei jedoch nicht immer die äussere Erscheinung dem Verhalten des Knochengerüstes: es kann z. B. ein sechster Fingerknochen vorhanden sein, ohne dass von aussen ein sechster Finger vorhanden ist und umgekehrt.

Das Gegentheil dieser Abnormität, der Mangel von Gliedern, wird ebenfalls beobachtet, vorzugsweise aber bei Missgeburten, deren Beschreibung hier nicht beabsichtigt ist.

Die Grösse der Extremitätenknochen kann angeboren auf einer Seite oder wenigstens an einer Extremität vermehrt sein (Riesenwuchs); sie kann aber auch in Folge von pathologischen Vorgängen z. B. durch Rachitis an vielen Knochen, durch besondere pathologische Vorgänge z. B. nach Fractur etc. an einzelnen vermehrt sein. Häufiger jedoch als die abnorme Grösse wird eine abnorme Kleinheit beobachtet, welche das ganze Skelet (Rachitis) oder einzelne Extremitäten (nach Luxation, Lähmung etc.) oder einzelne Knochen (nach Fractur, Necrose, Epiphysenstörungen etc.)

betreffen kann. Veränderungen der Gestalt sind sehr häufig und werden theils durch Verkrümmung in Folge von Fracturen, Rachitis, theils durch partielle Verdickungen oder Verdünnungen oder durch beide zusammen herbeigeführt. Eine besondere Erwähnung verdienen die sog. Säbelbeine, eine convexe Krümmung der Knochen der unteren Extremitäten mit seitlicher Abflachung in Folge von Rachitis.

Die Farbe der äusseren Oberfläche ist für gewöhnlich eine weissgraue, wird durch einfache Entzündung eine rothe, die meist eine fleckige ist, durch eiterige Entzündung eine gelbliche, durch jauchige Entzündung eine grünlich schiefrige. Die verschiedenen Knochen-Tumoren zeigen je nach ihrer Zusammensetzung eine knorpelig weisse, graue, graurothe etc. Färbung ihrer Oberfläche.

Die Consistenz der Knochen ist bei der Osteomalacie, oft auch bei der Rachitis verringert, selbst bis zum Wachsweichen, die verschiedenen Tumoren bieten eine bald weiche (medulläre), bald härtere (fibröse), bald knorpelige oder knöcherne Consistenz dar.

Unter die allgemeinen Betrachtungen fallen auch noch die Störungen der Continuität, welche bald als Infraction (einseitige Trennung und Winkelstellung) vorzugsweise bei Kindern, bald als Fractur (vollständige Trennung des Zusammenhanges) erscheinen. Die Lehre von den Fracturen gehört wesentlich in das Gebiet der Chirurgie, es sei deshalb hier nur kurz erwähnt, dass man je nach dem gegenseitigen Verhalten der Bruchenden, wenn sie nicht sich genau wieder aneinanderlegen, verschiedenen Formen von Dislocationen unterscheidet. Dislocatio ad axin, wenn die Axe der Fragmente einen Winkel bildet; Disl. ad longitud., wenn sich ein Fragment neben dem anderen vorbeigeschoben hat, Disl. ad peripheriam, wenn eine Axendrehung zu Stande gekommen ist, so dass die entsprechenden Punkte an der Peripherie beider Bruchenden nicht aufeinander fallen, Disl. ad latus, wenn die Bruchflächen in der Horizontalrichtung sich aneinander verschoben haben. Häufig sind combinirte Dislocationen vorhanden. Eine besondere Art der Dislocation ist die sog. Einkeilung (Disl. per implantationem), wobei ein Fragment (z. B. Schenkelhals) in das andere (Schenkeldiaphyse) eingetrieben worden ist.

Von diesen traumatischen Fracturen, welche stets mit Zerreissung auch des Periostes verbunden sind, müssen hier die spontanen

Brüche getrennt werden, welche freilich auch meist durch geringfügige äussere Einwirkungen veranlasst, aber doch hauptsächlich durch eine locale Zerstörung des Knochengewebes durch Geschwülste etc. hervorgebracht werden. Da hierbei sehr häufig grosse Stücke des Knochens gänzlich zerstört sind, so kann von Dislocation in dem gewöhnlichen Sinne meistens nicht die Rede sein.

2. Untersuchung der einzelnen Bestandtheile der Knochen.

Nachdem die allgemeinen Verhältnisse beachtet sind, folgt die Untersuchung der einzelnen Bestandtheile des Knochens, nämlich des Periostes, der Tela ossea und des Markes.

a. Untersuchung des Periostes.

1. Allgemeine Verhältnisse.

Beim Periost sind zuerst die Lageverhältnisse festzustellen d. h. es muss auf etwaige Abhebungen desselben, wie sie durch traumatische Einwirkungen, Abscessbildung, Geschwulstbildung etc. herbeigeführt werden können, ferner auf Trennung des Zusammenhanges und Defecte, welche ebenfalls durch Traumen, Entzündungen etc. bewirkt sein können, geachtet werden.

Seine Dicke ist sowohl bei acuten wie chronisch entzündlichen Processen vermehrt, bei ersteren durch Zunahme der zelligen Elemente und der Gewebsflüssigkeit, bei letzteren durch Entwickelung eines derben fibrösen Bindegewebes. Seine Farbe ist im unveränderten Zustande weissgrau, bei acuter Entzündung je nach der Intensität derselben dunkler roth, bei eiterigen Entzündungen oft gelblich, bei jauchigen missfarbig grünlich, bei chronischen weisslich.

Die Consistenz wird bei acut entzündlichen Schwellungen durch die ödematöse Durchtränkung und den grösseren Zellenreichthum des Gewebes eine weiche, bei den chronischen eine sehr derbe.

2. Die einzelnen Erkrankungen des Periostes.

a) Unter den Erkrankungen des Periostes sind die häufigsten und wichtigsten die **entzündlichen.** Die einfachen Entzündungen tragen einen eigenthümlichen, durch die physiologische Stellung des

Periostes als Matrix für das appositionelle Dickenwachsthum des Knochens bedingten Charakter, indem sie zur Bildung abnormer Knochenmassen Veranlassung geben (Periostitis ossificans). In ganz frischen Fällen erscheint das Periost verdickt, seine innersten Lagen derber, aber immer noch schneidbar. Fertigt man feine senkrechte Schnitte an, so sieht man innerhalb eines an Rund- und Spindelzellen sehr reichen Gewebes einzelne aus sog. Osteoidgewebe bestehende Bälkchen, welche zum Theil senkrecht zur Knochenoberfläche stehen, zum Theil die ersteren untereinander verbinden (Spongioid). In einem späteren Stadium haben sich dann die Osteoid-Säulchen, welche vom echten Knochengewebe durch den Mangel von Kalksalzen und die noch etwas plumpen, mehr rundlichen und mit dicken Ausläufern versehenen Körperchen unterschieden sind, durch Aufnahme von Kalksalzen in wirklichen Knochen umgewandelt und bilden dann das spongiöse oder blätterige etc. Osteophyt.

In einem noch späteren Stadium ist der spongioide Charakter der Neubildung verschwunden; dieselbe ist durch Ausfüllung der zwischen den Bälkchen des spongiösen Osteophyts gelegenen Räume mit concentrischen Knochenlamellen (bis auf einen kleinen Raum, den Gefässkanal) in eine compacte Knochenmasse verwandelt worden, die nun dem alten Knochen fest aufsitzt, während das spongiöse Osteophyt sich um so leichter loslösen lässt, je jünger es ist.

Endlich gibt es noch ein späteres Stadium, in welchem wiederum secundär eine partielle Einschmelzung des compacten Knochengewebes (Osteoporose) durch Bildung von echten Markräumen entstanden ist.

Eine besondere Unterabtheilung dieser ossificirenden Periostitis stellt diejenige Form dar, welche bei Knochenbrüchen den Callus liefert. Sie unterscheidet sich zunächst von anderen durch die Massenhaftigkeit der Production, zweitens dadurch, dass die neugebildeten Massen relativ lange in dem Zustande des Osteoids verharren.

Eine dritte Form findet man bei der Rachitis. Hier zeigt das Periost eine beträchtliche Verdickung seiner inneren weichen Schicht, welche zugleich durch sehr reichliche Vascularisation ein dunkelrothes Aussehen erhält. In diesem weichen Gewebe finden sich sehr dünne und zarte Osteoidsäulchen, welche oft erst nach

dem Ablaufe der Rachitis in richtigen Knochen sich umwandeln. Der rachitische Knochen ist häufig wohl dicker als ein normaler, aber wegen seiner Weichheit kann er den functionellen Anforderungen doch nur unvollkommen genügen.

Nicht nothwendig äussert sich eine einfache entzündliche Reizung des Periostes in Knochenbildung, sondern es kann auch eine einfache fibröse Verdickung (Periostitis fibrosa) entstehen.

Die eiterige Entzündung des Periostes zeigt sich in einer Abhebung der verdickten und gerötheten Haut vom Knochen durch den immer zwischen Knochen und Periost aus der innersten Schicht desselben gebildeten Eiter. Wenn das acute Stadium vorüber ist, bilden sich an der Innenfläche des Periosts Granulationen aus, welche dann nur an ihrer Oberfläche Eiter produciren. Die sehr wichtigen secundären Veränderungen am Knochen werden später besprochen werden.

Der Eiter kann das Periost durchbrechen und sich in die Nachbarschaft ergiessen, ein Ereigniss, welches besonders bei jauchigem Charakter der Eiterung, wie ihn die sog. Periostitis purulenta maligna oder acutissima hat, leicht eintritt. Diese ist sicherlich durch eine Infection entstanden und man versäume nicht nach Schizomyceten (Micrococcen?) im Eiter zu suchen.

Sehr selten ist eine Periostitis mit käsiger Umwandlung der Entzündungsproducte (Periost. caseosa), dagegen häufiger, wenngleich ebenfalls seltener an der Leiche zu beobachten, die gummöse Periostitis. Im frühen Stadium erscheinen die inneren Theile des verdickten Periostes in eine weiche gallertige Masse verwandelt, in der man mikroskopisch zahlreiche Rundzellen nachweisen kann, während in den oberen, derberen Partien mehr spindel- und sternförmige Zellen und Fasern zu finden sind. Die inneren Schichten erleiden bald die bekannte regressive Metamorphose (Necrose und Verfettung) und stellen sich dann als eine homogene, ziemlich derbe, aber elastische, schwefelgelbe Masse dar, welche sich sehr lebhaft von der rothen Umgebung abhebt, in welcher eine ossificirende Periostitis nie fehlt. Sehr viel häufiger als diese frischen Formen bekommt man an der Leiche die Ueberreste derselben (Knochendefecte) zu sehen, wovon sogleich mehr.

b) Es bilden diese Formen schon die Uebergänge zu den **Geschwülsten** des Periostes, von denen zuerst die knöchernen erwähnt

werden sollen, obgleich ihre Trennung von den entzündlichen Knochenbildungen des Periostes unmöglich ist und viele, ja die meisten dahin gehören mögen.

Es sind dies die als Exostosen (genauer Exostoses externae) bezeichneten Geschwülste. Sie stellen umschriebene Knochenbildungen in Geschwulstform dar, welche dem Knochen fest aufsitzen und in der Regel mehr diesem als dem Periost anzugehören scheinen, obwohl sie doch ganz in derselben Weise, wie früher die Bildung der periostitischen Knochenbildungen beschrieben worden ist, sich aus dem Periosteentwickelt haben. Nicht in allen ist die früher erwähnte secundäre Markraumbildung zustande gekommen (Exost. spongiosa), sondern einzelne zeigen eine äusserst feste, weisse Knochenmasse (Exost. eburnea). Eine bedeutende Grösse erreichen diese Exostosen in der Regel nicht.

Nächst diesen sind Sarcome die häufigsten Geschwülste und es finden sich alle Formen vertreten, Rundzellen-, Spindelzellen-, Riesenzellen-Sarcome (Sarcoma periostale globocell., fusocell., gigantocellulare). Im allgemeinen sind die vom Periost ausgehenden Sarcome härter als die vom Mark ausgehenden und dieselben enthalten entsprechend den Eigenthümlichkeiten ihres Mutterbodens ganz besonders häufig knöcherne Partien und werden dann Osteosarcome genannt. Die Riesenzellensarcome haben oft eine bräunlich-rothe oder grünlich-braune Farbe, die wohl zum Theil von Hämorrhagien herrührt, zum Theil aber von einer Eigenfarbe.

Eigentliche Enchondrome kommen am Periost vielleicht nicht vor, da immer die Möglichkeit vorhanden ist, dass sie aus der Tela ossea selbst hervorgegangen sind. Dagegen geht meistens vom Periost eine Geschwulstform aus, welche nicht aus hyalinem Knorpel, sondern aus jenem knorpeligen, dem Knochen ähnlichen Uebergangsgewebe besteht, welches man Osteoidgewebe genannt hat, daher Osteoidgeschwülste. Setzt dieses Gewebe allein die Geschwülste zusammen, so nennt man sie Osteoidchondrome, sind aber die knorpeligen Herde mit sarcomatösen oder fibrosarcomatösen gemischt, so spricht man von Osteoidsarcomen. Diese zeigen oft verknöcherte Stellen und können Metastasen von ähnlicher Zusammensetzung in inneren Organen bewirken (bösartiges Osteoid von Joh. Müller).

Ob Carcinome primär vom Periost ausgehen können, ist jedenfalls sehr fraglich. Es finden sich Epithelialcarcinome z. B. an der Tibia mit den bekannten grossen Zellenzapfen, welche aber wohl immer von der Haut ausgegangen sind, auch wenn dort die Affection quantitativ geringer ist. Es kommen manchmal vom Periost ausgehende, weiche, als Carcinome gewöhnlich bezeichnete Geschwülste vor, die aber vielleicht als Alveolarsarcome aufgefasst werden müssen.

b. Untersuchung der Tela ossea.

1. Allgemeine Verhältnisse.

Gehen wir nun zur Untersuchung des Knochengewebes über, so sind

a) von der Oberfläche zunächst die Verdickungen zu erwähnen, welche der Knochen durch entzündliche und geschwulstbildende Vorgänge am Periost erfährt. Es ist schon gesagt, dass, nachdem die acuten Processe abgelaufen sind, die neugebildete Masse mehr dem Knochen anzugehören scheint. Ist die Knochenneubildung über die gesammte Oberfläche oder den grössten Theil derselben verbreitet, so heisst sie Hyperostose, nimmt sie nur einen kleinen Theil ein, so ist es eine Periostose und tritt sie als kleinere umschriebene Geschwulst auf, so ist es die oben schon erörterte Exostose.

Das Gegentheil der äusseren Hypertrophie ist die äussere Atrophie, concentrische Atr., welche nicht bloss am normalen Knochen, sondern auch, als sehr salutärer Vorgang, an neugebildetem z. B. Knochencallus gefunden wird. Es ist interessant, dass, wie Wegner nachgewiesen hat, auch die pathologische Atrophie durch Riesenzellen, Myeloplaxen, von Kölliker Osteoklasten genannt, bewirkt wird und man wird daher an der Oberfläche dieser atrophischen Stellen durch Abkratzen die Riesenzellen in mikroskopischen Präparaten erhalten können.

Die Farbe der Knochenoberfläche kann oft von grosser diagnostischer Wichtigkeit sein. Einmal ist eine weissliche fast kreideartige aber ungleichmässige Färbung für die kleinsten spongiösen Osteophytbildungen charakteristisch; dann aber ist eine Necrose des Knochengewebes oft nur an der gleichmässig grauweissen Farbe, gegenüber der graugelben des normalen Knochens zu erkennen.

Röthung der Knochenoberfläche deutet fast immer auf eine abnorme Markraum- und Gefässbildung hin.

b) Auf dem Durchschnitt resp. im Innern der Knochenmasse findet sich ebenfalls eine Hypertrophie, die vorzugsweise in den schwammigen Theilen erscheint und in einer Verkleinerung der Markräume durch Verdickung der Knochenbälkchen (Osteosclerose) besteht, die so weit gehen kann, dass ein vollständig compaktes Knochengewebe resultirt. Auch diese Veränderung ist meist entzündlichen Ursprungs und geht, wie die äussere Hypertrophie vom Periost, so vom Marke aus (Osteomyelitis ossificans, auch Ostitis ossificans genannt). Eine zweite Form ist die Verdickung des Knochens nach der Markhöhle zu, welche bis zu einer vollständigen Verschliessung derselben (z. B. bei Knochenbrüchen) gehen kann, welche aber wie die vorige ebenfalls aus einer Verknöcherung des Markes hervorgegangen ist. (Neuere Untersuchungen von Maas machen es allerdings sehr wahrscheinlich, dass auch diese Knochenbildung vom Periost ihren Ausgang nehmen kann.)

Als Atrophie haben wir die sog. Osteoporose anzusehen, ein Zustand, bei dem der normal compacte Knochen von markhaltigen Hohlräumen durchsetzt und also dem spongiösen ähnlich geworden ist oder bei dem die Bälkchen an sich schon spongiösen Knochengewebes noch dünner und spärlicher geworden sind, als sie früher schon waren. Auch dieser Zustand ist die Folge einer Entzündung (rareficirende Ostitis) und entsteht durch Umwandlung des Knochengewebes in rothes Markgewebe.

Nach Virchow gehört in diese Gruppe auch die sog. Osteomalacie, welche als eine excessive und an ungewöhnlichen Punkten auftretende Metabolie von Knochen in Markgewebe anzusehen sei, welche durch das Zwischenstadium des Osteoidknorpels geht.

In Betreff der Farbe der Knochensubstanz ist das Grauweiss oder fast Weiss der necrotischen Theile von Wichtigkeit. Die Consistenz ist sowohl bei Osteomalacie, wie in heftigen Fällen von Rachitis vermindert.

Eine mikroskopische Untersuchung der Knochensubstanz kann in der Regel nur nach vorgängiger Entkalkung vorgenommen werden, nur von dem spongiösen Gewebe kann man mit der Pincette ausgebrochene oder mit der Scheere ausgeschnitte feinste Bälkchen oder Plättchen ohne weiteres untersuchen.

2. Die einzelnen Erkrankungen.

a) **Entzündungen.** Wenn auch die Möglichkeit gewisser Veränderungen an den Zellen des Knochengewebes nicht geleugnet werden kann, so ist doch bis jetzt eine active Betheiligung des Knochens nicht nachgewiesen, vielmehr spielen sich die entzündlichen Processe wesentlich in den Gefässkanälen, an den Gefässen selbst und dem sie umgebenden geringen Markgewebe ab. Die Ostitis ist also eigentlich eine Osteomyelitis, doch pflegt man sie im Gegensatz zu der Entzündung der grösseren Markmassen, von welchen sie sich ja auch sehr wesentlich unterscheiden, als besondere Form zu bebetrachten.

Unter einer rareficirenden Ostitis (entzündliche Osteoporose) versteht man eine Veränderung, bei welcher unter Entwickelung eines weichen, gefässreichen Granulationsgewebes in den Gefässkanälen das Knochengewebe mehr und mehr eingeschmolzen wird, so dass im spongiösen Gewebe die Bälkchen spärlicher und dünner werden, das compacte aber sich in spongiöses umwandelt. Dabei geht die Einschmelzung nicht immer bloss von den Gefässkanälen aus, sondern sie kann auch von den Knochenhöhlchen und -Kanälchen aus zu Stande kommen, wodurch diese sich erweitern (Canalisation). Wir haben diese Rarefaction schon bei den Osteophyten kennen gelernt, primär kommt sie besonders bei uncomplicirten Knochenverwundungen vor, wo zunächst Granulationsgewebe aus allen Gefässlöchern hervorsprosst, den Defect ausfüllt und durch secundäre Verknöcherung Heilung bewirkt.

Das Gegenstück der vorigen ist die sclerosirende Ostitis, Osteosclerose, bei welcher von den Gefässräumen aus Knochen neugebildet wird. Sie tritt oft als restituirende nach Osteoporose auf, aber auch in der Umgebung schwerer erkrankter Theile.

Die wichtigste Entzündung, als Ursache der einfachen Caries, ist die eiterige (Ostitis purulenta), deren schon bei der Besprechung der Gelenkenden gedacht worden ist. Ganz in derselben Weise wie dort tritt auch an allen übrigen Theilen durch die vom Periost oder Marke aus fortgeleitete Entzündung eine necrotische Zerstörung kleinster Knochentheichen ein (Molecularnecrose), wodurch ein Knochengeschwür (Caries) sich bildet. Auch hierbei verhält sich der Knochen durchaus passiv, die Knochenzellen verfetten,

der Eiter entsteht in den Gefässkanälen. Derselbe erscheint demnach zunächst in das Knochengewebe infiltrirt, bildet aber keine Abscesse. Erst wenn cariöse Zerstörung bereits eingetreten ist, können wirkliche Höhlen sich bilden. Eine zweite Form der eiterigen Knochenentzündung, welche nur durch ihre Entstehung von der eben besprochenen fortgeleiteten verschieden ist, findet sich in der Umgebung von abgestorbenen Knochentheilen (Necrosen) als demarkirende Entzündung, in ähnlicher Weise, wie auch in anderen Organen todte Massen durch eiterige Entzündung von der Umgebung losgelöst werden können.

Auch die Ostitis caseosa (tuberculosa) ist schon bei den Gelenken, sowie bei der Wirbelsäule genügend erörtert worden. Sie ist wohl die häufigste Ursache von Knochencaries (tuberkulöse Caries). Eine dritte Form von Caries wird endlich durch syphilitische Processe bedingt, indem sich neben einer Periostitis gummosa auch in der Knochenoberfläche selbst Gummositäten bilden, durch deren Zerfall zunächst ein Defect entsteht, der sich noch weiter vergrössern kann, aber unter günstigen Verhältnissen auch zur Heilung gelangt, so dass nur eine Narbe im Knochen zurückbleibt. Eiter muss dabei nicht gebildet werden, doch kann sich eine eiterige Ostitis hinzugesellen.

Die Syphilis bewirkt gerade an den Extremitätenknochen noch eine andere wichtige und interessante Veränderung, welche bei Neugeborenen an der Verknöcherungszone des Epiphysenknorpels sitzt und wohl das wichtigste Zeichen der hereditären Syphilis ist, da sie nur bei wenigen Individuen fehlt. Die Zone der gewucherten Knorpelzellen erscheint bei dieser Affection stark verbreitert, auf senkrechten Durchschnitten gallertig, vorgewölbt. Die normal eine gerade, schmale, weissliche Linie bildende Verkalkungszone ist ungemein verbreitert, springt unregelmässig zackig gegen den Knorpel vor und wird in späteren Stadien der Affection mörtelartig hart. Zwischen der verkalkten Masse und dem Knochen findet sich eine Lage eines weichen, weisslichgelben zelligen Gewebes, welches von Wegner als einfach entzündliches (daher Osteochondritis), von Waldeyer und Köbner als gummöses aufgefasst wird. Durch sehr reichliche Entwickelung dieses Gewebes kann eine Epiphysenablösung zustande kommen.

An derselben Stelle, nämlich an der Grenze von Diaphyse und Epiphyse, werden auch durch die Rachitis sehr charakteristische

Veränderungen erzeugt, welche besonders neuerdings von Kassowitz als entzündliche aufgefasst worden sind. Makroskopisch sieht man zunächst eine oft beträchtliche Verbreiterung der durchscheinenden blaugrauen Wucherungszone des Knorpels, sowie eine Verbreiterung und unregelmässigen Verlauf der weissen, der provisorischen Verkalkung entsprechenden Schicht und ein unregelmässiges Vordringen von Markräumen mit Gefässschlingen nicht nur in die Verkalkungsschicht, sondern selbst weit über dieselbe hinaus in den Knorpel hinein. Die Markräume sind dabei auch noch weiter als normal, die in ihnen enthaltenen Gefässe ebenfalls weit und sehr zahlreich. Mikroskopisch erscheint die normale Wucherung der Knorpelzellen beträchtlich vermehrt, die Zellen sowie die Zwischensubstanz gequollen, hydropisch; die Verkalkungszone ist sehr breit und mit zahlreichen, oft weit vorspringenden Zacken versehen, die Knochenbildung ist in derselben Weise unregelmässig und es ist sehr deutlich eine directe Verknöcherung des Knorpels vorhanden. Man kann im allgemeinen sagen, dass bei der Rachitis diejenigen Processe, welche beim normalen Uebergange von Knorpel in Knochen sich nach einander zeigen, nun neben einander ablaufen, während gleichzeitig quantitative Excesse derselben statthaben. Manche Knorpelstücke verknöchern garnicht und diese sind es dann, aus welchen später Enchondrome werden können. Die mikroskopische Untersuchung kann man schon am frischen Knochen leicht vornehmen, da man mit einem scharfen Scalpell genügend feine Schnitte anfertigen kann. Man färbe unter anderm mit Jodjodkaliumlösung, um sich von dem reichen Glycogengehalt der Zellen des Knorpels zu überzeugen.

Es scheint, dass die Rachitis auch angeboren vorkommt (Rach. congenita), doch hat das, was man als fötale Rachitis bezeichnet, mit der Rachitis garnichts zu thun, sondern ist eine Wachsthumsstörung, welche sich in ungenügender Proliferation der Knorpelzellen und in frühzeitigem Aufhören der Knorpelverknöcherung äussert. Da das Periostwachsthum weiter geht, so entstehen kurze, plumpe, dicke Knochen; der Schädel ist hoch, cylinderförmig, die Haut ödematös; eine nahe Beziehung zu Cretinismus ist vorhanden.

b) **Geschwulstbildungen** von Seiten der Tela ossea gibt es nur wenige; manchmal findet man kleine geschwulstartige Knochenneubildungen mitten in der spongiösen Substanz sitzen (Enostosen),

desgleichen Enchondrome, aus welchen, wenn sie (schleimig) erweichen, die sog. Knochencysten hervorgehen können. Diese sowohl wie auch die zuweilen peripherisch vorkommenden Enchondrome werden von Virchow auf stehengebliebene Reste des Epiphysenknorpels zurückgeführt. Das Uebrigbleiben solcher Knorpelreste wird wahrscheinlich meistens durch Rachitis bedingt. Enchondrom- und Cystenbildung ist von Ziegler als Folge der Arthritis deformans in den spongiösen Gelenkenden gefunden worden. Eine besondere Art von Knochengeschwulst nimmt von dem Epiphysenknorpel ihren Ausgang, die sog. Exostosis cartilaginea, welche auch multipel an demselben und an mehreren Knochen vorkommt. Ein langer Knochenfortsatz steht, vom Gelenke abgewendet, hervor, der an seiner Spitze einen Knorpelbelag trägt. Der Epiphysenknorpel scheint auch in seinen pathologischen Auswüchsen seine Aufgabe, Knochen zu bilden, nicht zu vergessen. — Secundär wird das Knochengewebe an vielen Geschwülsten des Markes betheiligt.

c) Von **regressiven Ernährungsstörungen** der Knochensubstanz haben wir schon die wichtigen cariösen Processe mit der Verfettung der Knochenzellen und der Molecularnecrose kennen gelernt.

Ein Absterben grösserer Knochenstücke, Necrose, kann durch verschiedene Ursachen entstehen; am häufigsten ist die Necrose eine Folge von Entzündung, sie kann aber auch traumatisch durch Absprengung, Periostabhebung entstehen. Der letztere Umstand spielt auch bei der entzündlichen Necrose eine grosse Rolle; so folgt z. B. auf eine Abhebung des Periostes durch Eiter fast immer eine Necrose der obersten Knochenlamellen (Necrosis superficialis); aber auch das Mark kommt in Betracht, denn eine eiterige Entzündung desselben kann ein Absterben der inneren Theile (z. B. der compacten Substanz eines Röhrenknochens) bewirken (Necrosis centralis). Das necrotische Knochenstück zeichnet sich durch seine weisse Farbe und durch gänzlichen Blutmangel vor der Umgebung aus und ist je nach dem Alter bald mehr bald weniger von der Umgebung durch eiterige Entzündung (Caries) abgetrennt. Eine wichtige Ursache für ausgedehntere Necrosen sind auch die specifischen Entzündungen, tuberkulöse und syphilomatöse. Die sog. Phosphornecrose, welche besonders an dem

Unterkiefer, nicht an den Extremitäten vorkommt, ist Folge einer eiterigen Periostitis.

Die Atrophien der Knochen sind wesentlich durch Schwund der Tela ossea bedingt; es wurde schon erwähnt, dass dabei öfters Riesenzellen eine Rolle zu spielen scheinen. Bei der Atrophie, welche bei allen möglichen Cachexien in dem spongiösen Gewebe der Röhrenknochen deutlich hervorzutreten pflegt, kann man noch eine andere Art von Untergang des Knochengewebes sehen: die fibröse Atrophie. Man zupfe mit der Pincette feinste Knochenbälkchen heraus und bringe sie mit dem in der Regel gallertigen Mark unter das Mikroskop: an diesem oder jenem Bälkchen wird man sehen, wie dasselbe an seinem Ende in ein Büschel feinster, gewundener, oft erst noch fest zusammenliegender, dann auseinandertretender Fasern übergeht, die normalen Fibrillen der Knochengrundsubstanz.

c. Untersuchung des Markes.

1. Allgemeine Verhältnisse.

Das Mark der Röhrenknochen zeigt vielfache Verschiedenheiten in seiner Menge, da die Markräume besonders der spongiösen Theile bald erweitert (durch Osteoporose), bald verengert (durch Osteosclerose etc.) sind.

Wichtiger ist die Farbe sowohl des Markes im ganzen oder auch grösserer Strecken (roth, gelb, durchscheinend bräunlich) als auch an kleineren Stellen (roth, trübgelb, citronengelb, grünlich etc.); desgleichen die Consistenz, welche für gewöhnlich schon eine sehr weiche ist, manchmal aber gallertig zitternd (auch auf grössere Strecken) oder in verschiedenem Maasse derb (meist auf kleinere Herde beschränkt) sein kann.

2. Die einzelnen Erkrankungen.

Die pathologischen Veränderungen des Markes, welches ja schon im Laufe der normalen Entwickelung grössere Veränderungen zeigt, sind sehr zahlreiche, wie man sich in neuerer Zeit immer mehr überzeugt hat. Bekanntlich ist das Mark sämmtlicher Knochen bei jugendlichen Individuen von rother Farbe, sehr reich an grosskernigen, farblosen Rundzellen und kernhaltigen rothen Blutkörperchen (rothes lymphoides Mark); gegen die Pubertät hin tritt,

während in den platten Knochen, den Wirbeln etc. das rothe Mark sich erhält, in den Röhrenknochen durch Aufnahme von Fett in die Zellen Fettgewebe an seine Stelle, gelbes oder **Fettmark**, welches im Alter sehr häufig dann wieder in ein hellbräunliches, durchsichtiges, gallertig weiches Mark übergeht, das **Gallertmark**. Abnormerweise tritt nun an die Stelle des Fettmarkes auch beim Erwachsenen wieder rothes lymphoides Mark mit allen seinen Bestandtheilen, sei es partiell, sei es in der ganzen Ausdehnung des Knochens. Andererseits kommt auch die Umwandlung des Fettmarkes in gallertiges Mark in einem zu frühen Alter vor, meist in Folge von Cachexien mit Inanition. Es ist mit dieser gallertigen Atrophie des Markes meist auch eine Osteoporose, eine Atrophie der Knochenbälkchen der spongiösen Epiphysenenden verbunden.

Die mikroskopische Untersuchung wird besonders an Quetsch- und Zupfpräparaten vorgenommen, das Material dazu kann man bei Röhrenknochen durch Aufsägen der Markhöhle, bei anderen durch Quetschen eines Stückes im Schraubstock leicht erhalten.

a) **Circulationsstörungen** können besonders als Hyperämien verschiedener Art im Knochenmark gefunden werden. Man muss dabei sich bewusst sein, dass nicht jedes rothe Mark hyperämisches Mark zu sein braucht, ebensowenig wie jedes rothe Mark rothes lymphoides ist. Oft kann man durch genaues Zusehen bloss hyperämisches Fettmark als solches diagnosticiren, Sicherheit gibt nur die mikroskopische Untersuchung (Zupf- resp. Quetschpräparat). Blutungen können durch Traumen entstehen, aber auch bei allgemeiner hämorrhagischer Diathese, ferner bei Entzündungen. Häufig sind Blutungen in weichen Markgeschwülsten.

b) Von den **Entzündungen** des Markes sind die ossificirenden (Osteomyelitis ossificans) eher von wohlthätiger als schlimmer Wirkung, indem sie vielfach Schäden repariren oder das Vordringen schlimmerer Processe hindern können. Am bekanntesten ist die ossificirende Osteomyelitis bei den Amputationen, Osteotomien und Fracturen der Knochen, wo die Markhöhle ganz verschlossen wird — und zur Erzielung einer Heilung verschlossen werden muss. Nicht selten findet man auch um Geschwülste herum eine knöcherne Kapsel durch ossificirende Osteomyelitis gebildet, aber auch vollständige Ausfüllung der Markhöhle mit Knochen.

Eine hyperplastische Osteomyelitis eventuell mit vor-

gängiger Metaplasie des Fettmarks in lymphoides ist die eigentliche Grundlage der rareficirenden Ostitis der spongiösen Knochen, sie kommt aber auch an dem Röhrenmark vor, wo sie wahrscheinlich die Ursache der verstärkten Resorption bei Rachitis und Osteomalacie abgibt. Das Mark ist hierbei oft tief dunkelroth gefärbt. Eine Grenze gegen die einfachen functionellen Hyperplasien ist schwer zu ziehen.

Die eiterige Osteomyelitis, welcher meistens eine hyperplastische vorausgeht, erkennt man an der stellenweise hervortretenden opakgelben Farbe; es lässt sich eine dünne trübgelbe Flüssigkeit an diesen Stellen ausdrücken. Ihr Lieblingssitz ist in den spongiösen Epiphysenenden, wo sie besonders bei jugendlichen Individuen auftritt. Die gelben, eiterigen Stellen sind stets von einer rothen Markmasse umgeben. Der Eiter der Osteomyelitis zeigt meistens einen Zerfall der Eiterkörperchen und besitzt stark ätzende Eigenschaften, weshalb man sich auch leicht damit inficirt. Durch eiterige Osteomyelitis kann eine Necrose von Knochentheilen erzeugt werden, besonders in denjenigen Fällen, wo die Entzündung einen sehr acuten Charakter hat (O. maligna, acutissima, wobei an der Leiche häufig eine missfarbige, grünlich-gelbe oder grünlich-schieferige Färbung des Markes hervortritt.

Wie an anderen Orten so kommt auch im Knochenmark bei scrofulösen Individuen eine käsige Entzündung (Osteomyelitis caseosa) mit den schon oft geschilderten Charakteren vor. Da sich meistens Tuberkel nachweisen lassen, so wird man die Mehrzahl dieser Affectionen zu

c) den **specifischen Entzündungen** rechnen müssen. Die Tuberkulose als lokale Affection hat an den Extremitäten ihren Hauptsitz an den Gelenkenden und ist vorher schon besprochen und gewürdigt worden. Es wäre nur noch hinzuzufügen, dass man in der Umgebung der tuberkulösen Sequester und grösseren käsigen Herde meistens miliare Tuberkel sieht. Bei allgemeiner acuter Miliartuberkulose finden sich häufig auch im Knochenmark zerstreute Knötchen, welche freilich manchmal schwer zu erkennen sind, da sie viele Aehnlichkeit mitQuerschnitten von Knochenbälkchen haben können. An der Möglichkeit, sie als kugelige Gebilde leicht aus dem sie umgebenden, immer rothen Knochenmark herauszuheben, lässt sich ihre Natur sicher erkennen. Mikroskopisch

ist die Erkennung nicht schwierig. Ich habe auch in kleinsten Knochenmarkstuberkeln Koch'sche Bacillen nachweisen können.

Abgesehen von der Möglichkeit, dass gummöse Periostitis und Ostitis auch auf das Knochenmark übergreifen kann, gibt es auch eine primäre gummöse Osteomyelitis in dem Mark der Röhrenknochen. Man findet die bekannten derben, schwefelgelben necrotisch-fettigen gummösen Massen oft multipel, von verschiedener Grösse und Gestalt und von rothen Höfen lymphoiden Gewebes umgeben, in das Mark eingesprengt. Gerade diese Affection ist viel häufiger, als man früher annahm und man sollte daher bei keinem Falle von constitutioneller Syphilis die Untersuchung der Röhrenknochen unterlassen.

d) **Progressive Ernährungsstörungen.** 1. Geschwülste.

Schon beim Periost ist der myelogenen Sarcome Erwähnung gethan, welche im allgemeinen durch grössere Weichheit vor den periostalen sich auszeichnen. Sie zeigen dadurch ein eigenthümliches Verhalten, dass selbst mannskopfgrosse Tumoren oft noch von einer knöchernen Schale umgeben sind (Tumeurs enkystés). Es ist nicht denkbar, dass diese Schale die aufgeblähte alte Knochenrinde sei, da diese, abgesehen von allem Anderen, gar nicht dick genug ist, um so aufgebläht werden zu können, es muss vielmehr vom Periost neugebildeter Knochen sein. Mit zunehmender Grösse der Tumoren wird das Periost mehr und mehr unfähig, genügend Knochen zu liefern, die Schale wird hie und da durchbrochen, endlich schwindet sie ganz. Auch diese Tumoren können Rund-, Spindel- oder Riesenzellensarcome sein. Sehr gewöhnlich, besonders bei den weichen Rundzellensarcomen, ist eine starke Vascularisation vorhanden, welche leicht viele und grosse Hämorrhagien im Gefolge hat (Sarcoma teleangiectodes, Fungus haematodes). Durch die Hämorrhagien können (oft multiple) cystenartige Hohlräume entstehen, ebenso wie durch partielle schleimige Metamorphose. Seltener sind Myxome, häufiger als diese Enchondrome, besonders an Fingern und Zehen; sie haben einen deutlich feinlappigen Bau und eine Knochenschale. In dem Bindegewebe zwischen den Knorpelknötchen liegen die Gefässe. Sehr selten sind primäre Carcinome (wenn sie überhaupt vorkommen, vielleicht Alveolar-Sarcome), dagegen häufig metastatische, oft multiple Knoten, die freilich meistens Erbsen- bis Bohnengrösse nicht überschreiten. Es gibt

auch teleangiectatische Carcinome (die im Leben pulsiren) mit denselben Hämorrhagien und ihren Folgen wie bei den gleichen Sarcomen. Der Möglichkeit einer Knochenfractur in Folge von Entwickelung weicher Geschwülste ist schon früher gedacht.

2. Als eine functionelle Hyperplasie hat man wohl die Veränderungen anzusehen, welche das Knochenmark bei allen möglichen oligämischen Zuständen erleidet, in höchstem Maasse bei der sog. perniciösen Anämie, aber auch bei Anämie durch Blutverluste sowie durch Krankheiten, hier vorausgesetzt, dass die Nahrungszufuhr und Resorption eine genügende ist. Es tritt in diesen Fällen die schon vorher erwähnte Umbildung des Fettmarks der Röhrenknochen in rothes lymphoides Mark ein; dieses, wie auch das an sich rothe Mark der übrigen Knochen ist stark geröthet und enthält neben kleineren und grösseren farblosen Markzellen und normalen rothen Blutkörperchen auch zahlreiche kernhaltige rothe Körperchen.

Aehnlich kann der Befund bei manchen Fällen von Leukämie sein, obgleich hier die farblosen Zellen zu überwiegen pflegen. Noch mehr tritt das hervor in den schwereren Fällen, wo das Mark eine grau-violette oder gelbliche, selbst fast eiterähnliche Farbe besitzt (pyoides Mark). Man untersuche an Deckglastrockenpräparaten die Körnungen der Leukocyten besonders mit Eosin (eosinophile) und mit Tuberkelbacillendoppelfärbungen (Mastzellen). Die letztere Affection macht mehr den Eindruck einer entzündlichen, was auch für die Markhyperplasie (rothes lymphoides Mark auch in Röhrenknochen) gilt, welche man bei acuten Infectionskrankheiten, ähnlich der Milzhyperplasie, finden kann. Sichere Entscheidung lässt sich schwer treffen. Gerade in den letzteren Fällen kommen ausserdem auch noch Veränderungen vor, welche in das Gebiet der

e) **regressiven Ernährungsstörungen** gehören. So gibt es bei Recurrens partielle Necrobiosen, ähnlich den dabei vorkommenden Milzinfarcten, gelbliche Erweichungsherde mit zerfallenden Zellen und verfetteten Gefässen; so findet man bei Recurrens, Typhus und anderen Infectionskrankheiten zahlreiche blutkörperchenhaltige, Zellen. Eben solche kommen bei Melanämie im Marke vor, es handelt sich dabei aber wohl nicht um Bildung, sondern um Ablagerung im Mark.

3. Erkrankungen der Knochen im Ganzen.

Nachdem die Veränderungen der einzelnen Theile, welche die Knochen bilden, erörtert sind, sollen jetzt noch einige der wichtigsten Combinationen von Erkrankungen verschiedener Theile besprochen werden.

a) Die **Continuitätstrennungen** der Knochen sind mit Veränderungen sämmtlicher Knochentheile und ihrer Nachbarschaft verbunden, welche sich in verschiedenem Alter des Bruches verschieden verhalten und deren Aufeinanderfolge man kennen muss, um das ungefähre Alter eines Knochenbruches beurtheilen zu können. Es lässt sich in dieser Beziehung natürlich kein allgemein gültiges Schema aufstellen, da die Dauer des Heilungsprocesses in jedem einzelnen Falle durch die Grösse und Art der Dislocation, die Reaction des Knochens und der Weichtheile u. s. w. bedingt sind. Bei einem einfachen, mit nicht übermässiger Dislocation der Bruchenden verbundenen Bruche der Röhrenknochen findet man bald nach der Verletzung eine grössere oder geringere Menge ergossenen Blutes zwischen den Bruchflächen und in den umgebenden Weichtheilen und je nach seiner Beschaffenheit kann man also leicht auf das Alter des Bruches schliessen. Nach 8 Tagen schwindet das Blut mehr und mehr, während die umgebenden Weichtheile und das Periost sich verdicken, starke Röthung zeigen; das Fettmark geht an der Bruchstelle in rothes Mark über. In der 3. Woche bildet sich, während die entzündliche Schwellung der Weichtheile verschwindet, vom Periost wie vom Mark, von den Bruchflächen der Knochen und selbst (besonders bei beträchtlicherer Dislocation von dem umgebenden Bindegewebe aus der Callus (periostealer, osteogener oder interstitieller, myelogener, parostealer Callus), welcher erst aus fibrösem dann osteoidem Gewebe besteht, aber von der 4. Woche an von innen nach aussen verknöchert. Bis zur 7. bis 9. Woche ist der sämmtliche Callus verknöchert und es beginnt nun an der äusseren Oberfläche durch concentrische Atrophie eine Verkleinerung und eine Abglättung aller Ecken und Unebenheiten, während in der Markhöhle, die durch den myelogenen Callus mehr oder weniger verschlossen war, eine excentrische Atrophie Platz greift, welche nicht nur zu einer Wiederherstellung der Markhöhle in jedem Bruchende führt, sondern

auch zu einer Vereinigung beider Markhöhlen, selbst in dem Falle, dass die Knochen ad longitudinem dislocirt waren, wobei also die frühere compacte Rinde von beiden Seiten durchbrochen wird. Es ist dies die dritte Veränderung am Callus, die Osteoporose der inneren Schichten — nur an der Oberfläche bleibt eine compacte Rinde. Diese Veränderungen dauern selbst bei den einfachsten Brüchen bis zur 10. bis 12. Woche, bei starker Dislocation aber erstrecken sie sich selbst über Jahre.

Unter Pseudarthrose versteht man gewöhnlich den Zustand der nicht knöchernen Vereinigung der Bruchflächen, obgleich eigentlich nur jene Fälle damit bezeichnet werden sollten, bei denen durch myelogenen Callus die Markhöhlen geschlossen, die Oberfläche dieses knöchernen Callus mit knorpeligem Callus bedeckt sind und zwischen den beiden Enden ein von fibrösem Gewebe umgebener Raum vorhanden ist, der also eine wirkliche Gelenkhöhle darstellt. Die unechten Pseudarthrosen bestehen in einer loseren oder strafferen Vereinigung der Bruchenden durch fibröses Gewebe.

Am meisten weichen von dem oben angegebenen Zeitschema die sog. complicirten Brüche ab, bei welchen Zerreissungen und Quetschungen der Weichtheile, Loslösung von Knochensplittern u. s. w vorhanden sind. Bei ihnen kann die Heilung erst zustande kommen nach Entfernung der necrotischen Theile und danach richtet sich die Beurtheilung des Alters solcher Brüche. Am schlimmsten ist es, wenn durch eine gleichzeitige Hautwunde die Bruchstelle der Luft zugängig war, weil dann leicht septische oder faulige Infectionen entstehen können. Dass die Ausbildung des Callus nicht regelrecht vor sich gehen kann, wenn eiterige Periostitis oder Osteomyelitis sich entwickelt, bedarf keiner Auseinandersetzung.

b) **Rachitis und Osteomalacie.** Die Rachitis ist eine Krankheit des ersten Kindesalters (von $^1/_2$—5 Jahren), deren Residuen aber noch in dem spätesten Alter zu erkennen sind. Bei den frischen Fällen findet man zunächst die früher beschriebenen Vorgänge an den Gelenkenden, durch welche eine Verdickung dieser erzeugt wird (doppelte Glieder). Das zweite ist die Anbildung weicher osteoider (nicht verkalkter) Schichten von Seiten des Periostes und endlich das dritte Glied der Veränderungen die excessive Resorption des Knochengewebes von Seiten des Markes, welches durch Erweiterung der Gefässe besonders in den heftigeren Fällen eine tief dunkel-

rothe Farbe zeigt (Osteomyelitis?). Durch die beiden letzten Processe wird besonders die Haltbarkeit der Knochen sehr beeinträchtigt, so sehr, dass dieselben biegsam und leicht schneidbar werden können, welche Eigenschaften sie mit den osteomalacischen gemein haben. Durch die Weichheit entstehen leicht Infractionen, vor allem aber Verbiegungen mannigfachster Art, wie sie bei den einzelnen Skelettheilen bereits erwähnt wurden. Bei der Heilung der Rachitis, wobei die Knochen nun oft besonders fest, sclerotisch werden, wird die schiefe Stellung fixirt, wodurch dann im späteren Leben noch die Diagnose auf frühere Rachitis ermöglicht wird.

Durch schwere rachitische Störung kann eine solche Weichheit der Knochen erzeugt werden, dass sie sich in nichts von den weichen Knochen älterer osteomalacischer Knochen unterscheiden. Man mag das Osteomalacie der Kinder nennen, aber man darf diese Processe nicht von der Rachitis trennen wollen, deren charakteristische Veränderungen besonders an den Epiphysenknorpeln nicht fehlen. Ob es Fälle von kindlicher Osteomalacie ohne diese rachitischen Veränderungen gibt, ist erst zu erweisen. Jedenfalls dienen gerade diese osteomalacischen Rachitisformen der zuerst von Cohnheim ausgesprochenen, dann von Kassowitz vertheidigten Annahme, dass die Osteomalacie die Rachitis der Erwachsenen sei, zur Stütze. Das mikroskopische Bild der Osteomalacie ist freilich von dem der Rachitis wesentlich verschieden, denn es fehlen vor allem die Epiphysenknorpelveränderungen — freilich auch der Epiphysenknorpel selbst! Sonst aber stimmen die Befunde überein, indem man z. B. am spongiösen Knochengewebe im Centrum der Bälkchen zwar noch mehr oder weniger viel wohlgebildetes Knochengewebe sieht, an der Peripherie aber ein weiches, osteoides, in Carmin sich lebhaft färbendes Gewebe, während die Markhöhlen von dunkelrothem Mark erfüllt sind. Das osteoide Gewebe hat freilich Aehnlichkeit mit entkalktem Knochengewebe, weshalb man seither annahm, das Wesen der osteomalacischen Knochenveränderung beruhe in einer allmählich von den Markhöhlen aus fortschreitenden Entkalkung, aber es gleicht auch dem unverkalkten neugebildeten Knochengewebe. Da ein Beweis für Entkalkung absolut nicht erbracht werden kann, dagegen bei Rachitis die gleichen Veränderungen vorkommen, so möchte ich ebenfalls annehmen, dass man es hier mit einer Störung der Anbildung bei vermehrter

Resorption zu thun hat. Es bleibt dabei freilich noch zu erweisen, dass im Knochensystem Erwachsener so mächtige Anbildungen und Resorptionen am Knochengewebe stattfinden, wie bei dieser Annahme vorausgesetzt wird.

c) Die verschiedenen Formen von **Entzündung** sind sehr häufig an demselben Knochen und selbst an demselben Theile eines Knochens nebeneinander anzutreffen. Nichts ist z. B. häufiger, als dass mit einer eiterigen Osteomyelitis sich eine ossificirende Periostitis zugleich vorfindet, die zwar ihren Hauptsitz an der der Osteomyelitis entsprechenden Stelle hat, aber meist sich viel weiter erstreckt als diese. In gleicher Weise ist in der Umgebung von periostitischen Abscessen oder von gummöser Periostitis fast stets eine ossificirende Periostitis zu finden. Die letztere findet sich auch, wie schon früher erwähnt wurde, bei Caries der Gelenkenden in Folge eiteriger Arthritis. Am wechselvollsten gestaltet sich aber das Bild, wenn eine Necrose des Knochens vorhanden ist und vor allem eine centrale Necrose. Nicht nur entsteht um das todte Stück, den Sequester, eine cariöse Zerstörung des Knochens, wodurch jener losgelöst wird, sondern es bilden sich auch oft ganz enorme, über den grössten Theil der Knochenoberfläche verbreitete periostitische Knochenwucherungen, welche besonders über dem Sequester am stärksten sind und diesen so in eine Kapsel (Capsula sequestri, Todtenlade) einschliessen, in welcher einzelne kleinere oder grössere Oeffnungen (Fistelgänge, Kloaken) offenbleiben, welche zu dem Sequester hinführen. Die umgebenden Weichtheile befinden sich im Zustande chronischer Entzündung und sind ebenfalls von Fistelgängen durchzogen. In ähnlicher Weise wie das Periost reagirt auch das Mark, wenn nicht eine eiterige Osteomyelitis vorhanden ist, durch eine ossificirende Entzündung, welche nach dieser Seite die Sequesterkapsel schliesst und selbst zum Verschlusse der Markhöhle führen kann. All das Gesagte gilt besonders auch für die Fälle von tuberkulöser Necrose.

d) Einiger weniger Worte bedarf auch noch die **Syphilis** der Knochen. Wie an anderen Organen, so können auch hier schliesslich sämmtliche Entzündungen syphilitischen Ursprungs sein, auch die einfach ossificirenden, allein es ist klar, dass nur die specifischen (gummöse Periostitis und Osteomyelitis) als solche erkannt werden können, aber auch diese, besonders die Periostitis nur so

lange, als die Gummositäten noch nicht resorbirt worden sind. Ist dies geschehen, so bleiben unregelmässig vertiefte, oberflächliche Defecte übrig, welche auch durch andere Erkrankungen hervorgerufen sein könnten, die aber an sich schon immer den Verdacht auf Syphilis erwecken, besonders wenn sie multipel auftreten. Dieses Moment (Multiplicität) kann auch bei den einfachen Entzündungen einigen Anhalt gewähren, wenn auch daraus allein niemals mit Sicherheit eine Diagnose auf Syphilis zu stellen ist. Bekannt und auch klinisch verwerthet ist die Bevorzugung der vorderen Partien der Tibia in Bezug auf syphilitische Entzündungen, wobei wohl die leichte Zugänglichkeit für mechanische Insulte eine Rolle spielen dürfte.

e) Ferner muss hier auch noch der Betheiligung des übrigen Knochens bei **Geschwulstbildung** an einer Stelle gedacht werden. In der Regel äussert sich dieselbe in einer ossificirenden Entzündung des Periostes, wie auch häufig des Markes oder in einer Osteoporose der Tela ossea, besonders bei den myelogenen Tumoren. Bei diesen wird das Periost bei weiterem Wachsthume oft sehr beträchtlich in Anspruch genommen, da es immerfort neue Knochenmassen liefern muss, um die immerfort sich vergrössernde Oberfläche der Geschwülste zu bedecken (eingekapselte Geschwülste); die Dehnung und Zerrung, welche er selbst dabei erfährt, führen aber schliesslich eine so beträchtliche Störung seiner Function herbei, dass die anfangs geschlossene Knochenschale zunächst unvollständiger wird und schliesslich gänzlich schwindet.

f) Endlich sei noch erwähnt, dass selten Cysticerken, häufiger Echinococcenblasen in den Knochen vorkommen, welche bald mehr oberflächlich, unter dem Periost, bald tiefer, in der Markhöhle sitzen. Es kann wie durch weiche Geschwülste der ganze Knochen an der Stelle der Echinococcenentwicklung zerstört werden, so dass sog. spontane Fractur entsteht.

Register.

A.

Abmagerung s. Atrophie.
Abnutzungslinien der Gelenkflächen 580, 586.
Abscesse der chorioidea 127.
Abscess, atheromatöser der Aorta 540. — der Bauchwand 132, 362, 443; — des Darms 511, 515; — der Follikel des Darms 515; — des Gehirns 112; — der Haut 37; — des Herzens 179; — des Hodens u. Nebenhodens 353; — des Ileopsoas 551; — im Kehlkopf 260; — der Leber 462; — der Lunge 206, 214; — der Milz 282; — der Muskeln 569; — der Niere 297, 305; — periarticuläre 586; — prävertebrale 553; — der Prostata 346; — retropharyngeale 268; — des Uterus 376, 380.
Abschilferung der Epidermis 33.
Achorion Schönleinii 63.
Acini der Leber, Veränderungen 454.
Acne der Haut 66; — pancreatica 486; — des Uterus 380.
Acranie 102.
Actinomycose der Lunge 224, 234.
Addison's Krankheit 293.
Adenocarcinome des Ductus choledochus 439.
Adenolymphocelen 558.
Adenome des Darmes 527; — der Hautdrüsen 51; — der Lymphdrüsen 560; — des Magens 429; — der Mamma 138; — des Mastdarms 410; — der Nieren 317; — der Ovarien 397; — der Prostata 347; — der Schilddrüse 265; — der Trachea 261; — des Uterus 383.
Agenesia ani 406; — der Milz 280; — der Niere 301.
Alauncarmin, Zubereitung 16.
Alkalien, als Reagentien 13.
Alopecia 64.
Altersveränderungen des Gehirns 105; — der Lunge 227; — der Rippenknorpel 152; — des Schädels 78.
Alveolarectasie der Lunge 227.
Alveolarsarcome der Knochen 606.
Amyloid der Arterien 545; — des Darmes 528; — des Ganglion coeliacum 486; — des Herzens 191; — der Leber 476; — der Lymphdrüsen 562; — des Magens 432; — der Mesenterialdrüsen 490; — der Milz 287; — Nachweis durch Anilinviolett 15; — Nachweis durch Jodjodkalium 18; — der Nebennieren 292; — der Niere 321; — des Pancreas 486; — der retroperiton. Lymphdrüsen 549; — der Schilddrüse 266; — des Uterus 389.
Anämie, perniciöse, Veränderungen des Blutes 166; — des Knochenmarkes 607.
Anchylose der Gelenke 574.

Anchylostomum duodenale 503.
Anencephalie 102.
Aneurysmen. Allgemeines 546; — der Art. mesaraica 491; — der basalen Gehirnarterien 94; — der Herzklappen, acute 184; — der Herzklappen, chronische 185; — des Herzens, partielle acute 179; — des Herzens, partielle chronische 180; — des Herzens, totale 191; — der kleinsten Darmarterien 511; — mikroskopische Untersuchung 547; — der Pulmonalarterien in Cavernen 230; — der Schilddrüsenarterien 266; — septi membran. cordis 185; — serpentinum 543.
Angina 246; — Ludwigi 265.
Angiome der Haut 55; — der Leber 475.
Anguillula intestinalis und A. stercoralis 504.
Anilinfarben für mikroskopische Untersuchungen 14.
Anteflexio und -versio uteri 366.
Anthracosis der Lunge 200, 234.
Aorta. Allgemeines 537; — Anfangstheil 192; — Maasse 538.
Appendices epiploicae, Lipome 495.
Apoplexie des Gehirns 111.
Arachnitis cerebralis convexa 89; — cerebralis basil. 95; — spinalis 71.
Arachnoidealzotten 83, 89.
Arsenikvergiftungen 437.
Arterien, Allgemeines 537: — der Gehirnbasis 93; — des Halses 243; — des Herzens 161. 192; — der Lunge 238.
Arteriitis 539.
Arteriocapillarfibrosis 541.
Arteriosclerose der Nieren 318.
Arthritis 582.
Ascaris lumbricoides 504.
Ascites 145.
Asthmakrystalle 238, 263.
Atelectase der Lunge 232.
Athemprobe bei neugebor. Kindern 268.
Atherom der Arterien 540; — der Gehirnarterien 93; — der Haut 65; — der Herzklappen 182; — des Hodens 353; — der Piagefässe 93.
Atheromcysten der Vulva 359.
Atresia ani 405; — der Aorta 539; — des Darmes 510; — praeputii 343; — der Scheide 360. 361; — uteri 372.
Atrophie des Ganglion coeliacum 486, — gastro-intestinalis progressiva 529; — graue des Opticus 128; — graue der Medulla 72; — des Herzens 187; — des Hodens und Nebenhodens 352, 357; — der Knochen 597, 603; — der Leber 457, 461, 466, 475; — der Lunge 226; — der Lymphdrüsen 561; — des Magens 429; — der Milz 287; — der Muskeln 572; — der Nerven 566; — der Niere 295, 318; — des Pancreas 484; — des Panniculus adiposus 27; — der Schädelknochen 81; — schleimige des subpericardialen Fettgewebes 160; — des Uterus 365.
Augen, Untersuchung und Krankheiten 126.
Axendrehung des Darmes 142.
Azoospermie 357.

B.

Bacillen, allgemeine Untersuchungsmethoden 19, 21; — im Blute 170; — der Lepra 43; — des Rotzes 44; — der Tuberculose 21; — des Typhus 524.
Bacterien s. Schizomyceten.
Balanitis 344.
Balkenblase 336, 339.
Bartholin'sche Drüsen 359.
Bauchhöhle, Inspection 140; — Inhalt 144; — Sectionsmethode 269.
Beckenknochen 554.
Beckenorgane, Sectionsmethode 343.

Beleuchtungscondensor, Wirkung 20.
Bildungsanomalien der Aorta 539; — des Darms 495, 510; — des Gehirns 102, 110; — der Harnblase 337; — der Haut 34; — des Herzens 175; — der Leber 447; — des Mastdarms 405; — der Milz 280; — der Niere 291, 301; — des Pancreas 486; — des Penis 343; — des Schädels 77, 102; — der Scheide 361; — des Uterus 371; — der Vulva 357; — der Wirbelsäule 68.
Bilirubin-Infarct 325; — Krystalle im Blute 169.
Blasenspalte 337.
Blasenscheidenfistel 340, 362.
Blumenkohlgewächse der Haut 53; — des Penis 345; — des Uterus 385.
Blut, mikroskop. Untersuchung 168; — im Darminhalt 501; — im Harn 332; — in Lymphdrüsen 562; — in den Lymphgefässen 564; — im Mageninhalt 416; — Pathologie 163.
Blutgefässe, Krankheiten 537.
Blutkörperchen, rothe 165; — weisse 166; — kernhaltige im Knochenmark 607.
Blutpunkte des Gehirns, Unterscheidung von Blutungen 105.
Blutungen der Bauchhöhle 147; — in der Carotidenwand 243; — des Darms bei Typhus 526; — der Darmschleimhaut 511; — extrameningeale 82; — des Gehirns, oberflächliche 99; — des Gehirns, tiefe 111; — in Gelenke 582; — der Hals-, Brust- u. Bauchmuskeln 132; — der harten Hirnhaut 82, 84; — der Harnblase 337; — der Haut 35; — der Haut, Unterscheidung von Todtenflecken 29; — in dem Herzbeutel 156; — im Herzfleisch 178; — der Hoden 353; — inter- und intrameningeale 84; — der Lunge 203; — des Magens 422; — im Mesenterium 487; — der Milz 282; — des Mittelfells 154; — der Muskeln der Extremitäten 568; — der Nierenkelche und -Becken 328; — der Nierenoberfläche 297; — des Nierenparenchyms 303; — im Pancreas 485; — der Pericardialhöhle 156; — der Pia mater convex. 88; — der Pia mater bas. 94; — der Retina 127.
Bothriocephalus 506.
Brachycephalie 77.
Brand s. Gangrän, Necrose.
Breite Mutterbänder 389.
Bronchiectasien 237; — Unterscheidung von ulcerösen Cavernen 229.
Bronchien, grosse, Krankheiten 235; — kleine, Krankheiten 202.
Bronchitis caseosa 216; — catarrhalis 212, 235; — fibrinosa 211, 236; — putrida 235; — tuberculosa 236.
Bronchopneumonie 212.
Bronzehaut 28.
Brüche s. Fracturen, Hernien.
Brustbein, Erkrankungen 149, 151.
Brustdrüse 136.
Brusthöhle, Eröffnung 150; — Inspection 153.
Bubonen 559, 560.
Bulbärparalyse 73.

C.

Callusbildung 594, 608.
Cancroid des Anus 411; — der Clitoris 359; — der Haut 51; — des Kehlkopfs 261; — des Magens 429; — des Oesophagus 254; — des Penis 344; — Untersuchung 52; — des Uterus 384.
Carbolharn 332.
Carbunkel 65.
Caries des Beckens 556; — des Felsenbeins 129; — fungosa 587;

— der Gelenkenden 586; — der Halswirbelsäule 267; — der Knochen, allgemein. 599; — des Ohres 121, 129; — der Rippen 152; — des Sternum 151; — syphilitica 600; — tuberculosa 587, 600; — der Wirbelsäule 267, 553; — der Zähne 252.
Carmin, Zubereitung 16.
Carnification der Lunge 210.
Cavernen der Lungen 228.
Cavernom der Haut 56; — der Leber 475.
Cavernöses Fibromyom des Uterus 388.
Cephalhaematoma 76.
Cercomonas intestinalis 506.
Chalicosis der Lunge 234.
Charcot'sche Krystalle in der Milz 285; — bei Echinococcus der Leber 482.
Chlorose, Beziehung zum Gefässsystem 539; — Blutveränderung 166.
Choledochus 309.
Cholelithiasis 448.
Cholera, Darminhalt 499, 501; — Diphtherie des Darms 519.
Cholestearin-Reaction 444; — Steine (Galle) 444.
Cholesteatom des Gehirns 117; — des Ohres 129.
Chondritis der Gelenke 586.
Chondromalacie und -necrose der Gelenkknorpel 578.
Chorioidea 127.
Chylämie 169.
Chylangiome des Mesenteriums 488.
Chylusgefässe des Darms (Tubercul.) 489.
Chylusretention in den Darmzotten 510; — im Mesenterium 489.
Cirrhose der Leber 465; — hypertrophische 468; — der Leber, krebsige 473; — der Lunge 219.
Clavicula 153.
Clitoris 357.
Clostridium butyricum 508.
Collaps der Lunge 233; — Induration der Lunge 227.
Colloidcysten des Ovariums 397.
Colloidkrebs s. Gallertkrebs.
Colloidkropf 265.
Colpohyperplasia cystica 365.
Comedo 65.
Concremente der Gallenblase 443, — in der Nase 126; — der Nieren 328; — des Pancreas 486; — im Präputialsack 345; — der Prostata 347; — in Speicheldrüsen 123.
Condensor, Wirkung auf mikroskopische Bilder 20.
Condylome, breite 40; — spitze 45; — des Anus 408; — des Penis 344. — der Vulva 359.
Conusstenose, angeborene 177.
Cor biloculare und triloculare 176; — villosum 157.
Corpora amylacea des Gehirns 119; — der Lunge 232; — der Prostata 347; — des Rückenmarks 72; — Untersuchung 72; — libera der Bauchhöhle 147; — der Gelenke 576; — der Scheide des Hodens 351.
Coryza 124.
Cowper'sche Drüsen 343.
Coxalgische Becken 555.
Craniotabes 77.
Croup des Larynx und der Trachea 256; — des Pharynx 246.
Cryptorchie 349.
Cysten, apoplectische des Gehirns 118; — der Cervix uteri 378; — der Darmschleimhaut 514; — der Follikel der Ovarien 395; — der Haut und Subcutis 56; — des Kehlkopfs 261; — der Kieferknochen 123; — der Knochen 602; — der Leber 475; — der Ligg. lata 390; — des Magens 424, 429; — der Mundhöhle 251; — der Nieren 298, 313, 327; — der Nierenkelche u. -becken

329; — des Ovariums 395, 397; — im Pancreas 486; — der Trachea 261; — der Thyreoidea 266; — des Urachus 336.
Cysterna chyli 549.
Cysticercus, Anatomie 91; — des Gehirns 120; — der Gehirnventrikel 104; — im Herzen 192; — der Knochen 612; — der Leber 483; — der Lunge 234; — der Milz 290; — der Muskeln 573; — der Pia mater 91, 97; — racemosus 97, 104.
Cystitis fellea 445; — urinaria 338.
Cystocele vaginalis 337, 360, 367.
Cystosarcoma, Anatomie 139; — mammae 139; — der Parotis 123.

D.

Darm, Aeussere Untersuchung 491; — Eröffnung 496; — Inhalt 498; — Krankheiten 510; — Lageveränderungen 141.
Decidua, mikroskop. Diagnose 371.
Deckglastrockenpräparate, Anfertigung 7.
Defecte der Scheidewände des Herzens 176.
Degenerationen der Arterienwand 543; — des Ganglion coeliacum 487; — des Herzmuskels 188; — des Knochenmarks 607; — der Lunge 232; — der Lymphdrüsen 561; — der mikroskop. Bestandtheile des Gehirns 119; — des Magens 432; — der Milz 287; — der Muskeln 133, 573; — der Nebennieren 292; — der Nerven 567; — der Nieren 320; — secundäre des Rückenmarks 73; — des Uterus 388.
Dermatitis 36.
Dermoidcysten der Haut 56.
Dermoide der Ovarien 400.
Desquamativpneumonie 217.
Dextrocardie 175.
Diabetes mellitus, Atrophie d. Gangl. coeliacum 486; — Atr. des Pancreas 484; — Hypertrophie der Leber 472.
Diaphragma 550.
Diastasen der Synchondrosen des Beckens 556.
Diphtherie, Blutveränderungen 171; — des Darms 515; — der Gallenblase 445; — der Gallengänge 439; — der Harnblase 338; — des Larynx und der Trachea 257; — des Magens 425; — der Nierenkelche 328; — der Nierenpapillen 308; — des Rachens 246; — des Rectums 407; — der Scheide 363; — des Uterus 374; — der Vulva 359; — der Wunden 59.
Dislocationen gebrochener Knochen 592.
Distomen im Darm 506; — in der Leber 483.
Divertikel des Darms 496; — der Harnblase 336, 341; — der Gallenblase 444; — des Oesophagus 252; — der Samenblasen 348.
Dolichocephalie 77.
Doppelmesser, Gebrauchsanweisung 8.
Drüsen der Haut 65.
Ductus thoracicus 549.
Duodenum, Krankheiten 418; — Section 415.
Duplicitäten des Uterus 372.
Dura mater der Basis 121; — cerebralis, Krankheiten der äusseren Fläche 81; — Krankh. der inneren Fläche 85; — spinalis, Krankheiten 70.
Dysenterie 515; — des Mastdarms 407.
Dysmenörrhoe, mikroskop. Diagnose 371, 377.

E.

Ecchymosen. subpericardiale 160; — der Haut 35.
Echinococcen. Allgemeines 120; — der Bauchhöhle 402; — des Gehirns 120; — im Herzen 192; — der Knochen 612; — der Leber 481; — multilocularis 483; — der Lunge 234; — der Milz 290; — der Muskeln 574; — des Omentum 273.
Echinorhynchus gigas 505.
Eczem 36; — marginatum 64.
Einbettungsmassen und -methoden für mikroskpische Präparate 11.
Einklemmung des Darms. Veränderung der Oberfläche 495.
Eierstöcke s. Ovarien.
Eiter in Gelenkhöhlen 576. 585; — in serösen Höhlen 145.
Elastische Fasern im Sputum, Nachweis 263.
Elementarkörnchen im Blut 170.
Elephantiasis arabum 45; — des Penis 345; — der Vulva 357.
Elongatio uteri 366.
Embolien der Darmwand 511; — der Gehirnarterien 94, 112; — Abscesse der Haut 37; — der Herzgefässe 179; — der Lebergefässe 458, 463, 464; — der Lunge 205; — der Lungenarterien 238; — der Mesenterialarterien 491; — der Milzarterien 281; — der Nierengefässe 297, 303, 305; — der Synovialgefässe 577. 586.
Emphysem, künstliches des Mittelfells 154; — der Lunge 198; — alveolare der Lunge 226; — vaginae 365.
Encephalitis 112.
Encephalomalacie, oberflächliche 99; — tiefe 117.
Enchondrome des Beckens 556; — der Haut 48; — des Hodens 356; — der Knochen 602; — des Knochenmarks 606; — der Parotis 122; — des Periostes 596; — schleimig erweichte der Knochen 602.
Endarteriitis deformans 539, — obliterans 541; — der Gehirngefässe 93; — bei Granularatrophie der Niere 313; — der Lunge 155.
Endocarditis bei Chlorose 539; — parietalis 185; — valvularis 181.
Endometritis 373. 377.
Endotheliome der Dura 87.
Endothelzellen, entzündliche Veränderungen am Netz 274.
Enostosen 601.
Enteritis 512.
Enterocele vaginalis 360.
Entkalkung von Knochen 8.
Ependym 102.
Epidermis, Abschilferung 33.
Epididymitis 353.
Epiphysenknorpel, Veränderungen 600.
Epispadie 35.
Epistaxis 124.
Epithelnecrosen in der Niere 320; — der Schleimhäute bei Diphtherie 246.
Epulis 123.
Erosionen des Darms, katarrhalische 513; — des Magens 430; — des Uterus 380.
Erweichungen des Gehirns 99. 117; — des Magens 414. 432; — von Thromben 534.
Erysipel der Haut 38.
Etat mamelonné des Magens 423.
Eustrongylus gigas 331.
Exostosen. Allgemeines 596, 597; — am Becken 556; — cartilaginea 602; — supracartilaginäre der Wirbelsäule 554.
Exspirationsfurchen der Leber 448.
Exsudat, in serösen Höhlen, Untersuchung 145.
Extrauterinschwangerschaft 403.
Extremitäten, Untersuchung 557.

F.

Faeces, Untersuchung 498.
Falsche Wege der Harnröhre 342.
Färbemittel f. mikroskop. Präparate 14.
Farbstoffe, abnorme, im Blut 168.
Fäulniss des Blutes 165. 169, 172; — der Haut 28: — der Leber 450. 453; — des Magens 421. — der Niere 300.
Favus 63.
Fettdegeneration des Herzens 189; — der Intima Aortae 544; — der Leber 460, 476; — des Magens 424; — der Muskeln 550. 573; — der Niere 309, 320; — des Uterus 388.
Fettembolie der Lunge 206.
Fettgewebe der Mamma 139; — der Nierenkapsel 294; — subcutanes 27, 38. 132; — subpericardiales 160.
Fettherz 189.
Fettinfiltration der Leber 478; — der Muskeln 571, 572; — des Pancreas 484.
Fettleber 478.
Fibroide des Uterus 386.
Fibrome der Follikel des Ovariums 395; — der Haut 46; — der Kiefer 123; — der Mamma 139; — der Nase (Polypen) 126; — der Nerven 566; — der Ovarien 395. 400.
Fibromyom der Prostata 347; — des Uterus 386.
Fimbrien 391.
Fisteln des Anus 408; — des Darms 496, 530; — der Gallenblase 442, 445; — der Gelenke 575, 586, 587; — der Harnblase 340; — der Harnröhre 342; — der Haut 60; — des Hodens 354; — des Mastdarms 362, 408; — des Oesophagus 254; — der Scheide 340, 362, 363.
Flexionen des Uterus 366.
Follikel des Darms, allg. Vergr. 509; — Entzündung 514; — Typhus 523; — Verkäsung 520; — der Harnblase 339; — der Magenschleimhaut 425; — der Milz 279; — der Ovarien 394.
Folliculargeschwüre des Uterus 380.
Fontanellknochen am Schädel 78.
Foramen ovale, Offenbleiben 176.
Fracturen des Beckens 556; — der Knochen 592, 608; — der Wirbelsäule 553.
Freie Körper der Bauchhöhle 147; — der Gelenkhöhlen 576, 585; — der Scheide des Hodens 351.
Frontalnaht, Persistenz 78.
Fungöse Caries 587, 600; — Gelenkentzündung 587.
Fungus haematodes der Knochen 606.
Furunkel 65.

G.

Galactocele 350.
Gallenblase, Inhalt 443; — Krankheiten der Schleimhaut 445; — Kr. der Serosa 442; — Untersuchung 441.
Gallenfarbstoff im Blute 168; — in der Leber 480; — in der Niere 325.
Gallengang, grosser 438.
Gallengangscysten der Leber 475; — Tuberkulose der Leber 470.
Gallenkanälchen, neugebildete bei Lebercirrhose 467.
Gallensteine 443.
Gallertcylinder im Harn 333; — in der Niere 326.
Gallertkrebs des Darms 527; — des Magens 427; — der Mamma 137; — des Mastdarms 410.
Gallertmark 603.
Ganglien, automatische des Herzens 191; — grosse des Gehirns 104; — d. Sehnenscheiden 56; — Zellen

des Gehirns, regressive Metamorphosen 119.
Ganglion cervicale sup. 244; — coeliacum 486.
Gangrän der Darmschleimhaut 494; — der Extremitäten durch Embolie 546; — der Extr. bei Verkalkung der Arterien 545; — der Haut 57; — der Lunge 205, 208, 214, 227; — senile 545; — des Uterus 261; — der Vagina 253; — der Vulva 250.
Gangränöse Phthise 231.
Gasbläschen im Blute 169.
Gastritis 423.
Gastromalacie 421, 432.
Gaumen 245.
Gefässe, Allgemeines 532; — Ectasie der Mastdarmvenen 406; — des Darms, Blutung bei Typhus 526; — des Darms, Embolie 511, 512; — des Darms, multiple Aneurysmen 511; — des Darms, Varicen 511; — Entzündung der Nabelgefässe 130; — des Gehirns, Degenerationen 120; — des Halses 243; — der Harnröhre, Varicen 341; — der Leber, makroskop. Diagnose 433; — der Leber, mikroskop. Diagnose 458; — der Lunge 238; — der Milz 281; — der Pia bas. 93; — des Samenstrangs 349.
Gefässgeschwülste s. Angiome, Cavernome, Teleangiectasien.
Gefässplatte, obere des Gehirns 104.
Gefriermikrotome 9.
Gehirn, Herausnahme 92; — Krankheiten 110; — Krankh. der Oberfläche 97; — Maasse 98, 109; — Section 101, 108.
Gelenkbänder, innere 576.
Gelenke, Allgemeines 574; — Krankheiten 582.
Gelenkmäuse 576.
Geschlechtsorgane, Herausnahme 334; — männliche 343; — weibliche 357.
Geschwülste des Beckens 556; — der bronchialen Lymphdrüsen 240; — der Bronchien 238; — der Clitoris 358; — des Darms 527; — der Dura mater 83, 87; — der Gallenblase 446; — der Gallengänge 438, 472; — des Gehirns 114; — der Gehirnoberfläche 99; — der Gelenke 589; — der Harnblase 339; — der Harnröhre 343; — der Haut 46; — des Herzens 187; — des Hodens 356; — des Ileopsoas 551; — des Kehlkopfs 261; — der Kiefer 123; — der Knochen, Allgemeinveränderungen 612; — des Knochenmarkes 606; — der Leber 472; — der Luftwege 261; — der Lunge 224; — der Lymphdrüsen 560; — der Lymphgefässe 563; — des Magens 426; — der Mamma 137; — des Mastdarms 409; — der mesent. Lymphdrüsen 488; — der Milz 287; — der Mundhöhle 251; — der Muskeln 571; — der Nase 126; — der Nebennieren 293; — der Nerven 566; — der Nieren 317; — der Nierenoberfläche 298; — des Oesophagus 254; — der Ovarien 397; — des Pancreas 485; — der Parotis 122; — des Penis 344; — des Pericardiums 160; — des Periostes 595; — des Peritoneums 271; — des Pharynx 251; — der Pleura 194, 241; — der Prostata 347; — der retroperiton. Lymphdrüsen 549; — der Scheide 364; — der Schilddrüse 266; — der Tela ossea 601; — der Thymusdrüse 155; — der Trachea 261; — der Tuben 392; — des Uterus 383; — der Wirbelsäule 554.
Geschwulstmassen im Blut 168; — in Blutgefässen 535; — in Exsudaten 145; — im Harn 333; — in Lymphgefässen 195, 225, 564.

Geschwüre, atheromat. der Aorta 540; — der Bronchien 235; — des Endocards 183; — der Darmfollikel 513, 515; — diphther. des Darms 516; — embolische des Darms 511; — des Duodenums 418; — der Gallenblase 445; — der Gallengänge 439, 465, 470; — des Gaumens 247; — der Gelenkkapseln 578; — der Harnblase 338; — der Haut 60; — des Herzfleisches 179; — des Kehlkopfs 258; — der Knochen 580, 599; — der Luftröhre 260; — des Magens 429; — des Mastdarms 407; — der Mundhöhle 247, 251; — des Nierenbeckens 328; — des Oesophagus 254; — des Pericards 160; — des Rachens 247, 251; — der Scheide 362; — der Synovialis 578; — der Tonsillen 247; — des Ureters 328; — der Urethra 343; — des Uterus 380, 384.
Gicht der Gelenke 583; — der Niere 324; — Necrosen 320.
Gliome des Gehirns 115; — der Nebenniere 292.
Glomerulo-Nephritis 311.
Glycogen, Nachweis durch Jodgummi 18; — in der Leber 478; — in der Niere 321.
Gonococcen 342.
Gonorrhoe 341, 344, 358.
Granulationsgeschwülste der Haut 39; — der Leber 471; — der Niere 316.
Gummata s. Syphilis.

H.

Haare, Erkrankungen 64.
Haemarthrus 582.
Haematocele anteuterina 402; — extrauterina 390; — retro-uterina 401; — des Samenstrangs 350.
Haematoidin-Infarct 325.
Haematokolpos 364.
Haematoma durae matris 85, 86; — der Herzklappen 178; — peritonei 271; — polyposum uteri 375; — recti abdominis 132; — retrouterinum 401; — Vulvae 358.
Haematometra 369, 373.
Haematopericardium 156.
Haematoperitoneum 146.
Haematoxylin, Zubereitung 17.
Haemoglobin-Infarct 324.
Haemoglobinveränderungen im Blute 164, 166.
Haemorrhagien s. Blutungen.
Haemorrhoiden der Blase 341; — des Mastdarms 406.
Härtung mikroskopischer Präparate 6.
Halsorgane, Untersuchung 242.
Harn, Veränderungen 331.
Harnblase, Eröffnung 331; — Krankheiten 337; — allgemeine Untersuchung 336.
Harncylinder 333.
Harnfistel 342.
Harnröhre 341.
Harnsäure-Infarct der Niere 323.
Harnsaures Natron in den Gelenken bei Gicht 583; — in der Niere bei Gicht 324.
Harnsteine 328.
Hasenscharte 35.
Haut, Entzündung 36; — Färbung, allgemeine 27; — Färbung, einzelner Theile 31; — Krankheiten 33; — Oedem 30.
Hefenpilze im Darm 507; — im Magen 417.
Hemisphären des Grosshirns, Untersuchung 104; — des Kleinhirns, Untersuchung 107.
Hepatisation der Lunge 209.
Hepatitis 459.
Hepatophlebitis 464.
Hermaphroditismus 358.
Hernien des Darms 141.
Herpes 36; — tonsurans 63.
Herz, allgemeine Veränderungen 173; — Dicke der Muskulatur 173;

Eröffnung 162, 172; — Gewicht 174; — Grösse im Ganzen 161; — Krankheiten 175; — Untersuchung, äussere 160.
Herzbeutel, Eröffnung 155; — Krankheiten 157.
Herzklappen, angeborene Veränderungen 176; — Entzündung 181; — Untersuchung 172.
Hoden, Entfernung aus dem Sacke 335; — Krankheiten 353; — Untersuchung 352.
Hodgkin's Krankheit s. Lymphadenom.
Hospitalbrand 59.
Hühnerbrust 149.
Hufeisenniere 302.
Hyaline Degeneration der Arterien 545; — des Herzmuskels 190; — der Lymphdrüsen 561; — der Muskeln 573; — in der Niere 319, 322; — der Ovarien 401.
Hydarthrus 583.
Hydraemie 165.
Hydrencephalocele 102.
Hydrocele der Gehirnventrikel 102; des Samenstranges etc. 349; — vesic. seminal. 349.
Hydrocephalus 102.
Hydromeningocele 74.
Hydrometra 369.
Hydromyelocele 75.
Hydronephrose 319, 330.
Hydrops chylosus 145; — follic. ovar. 395; — pericardii 156; — Proc. vermiformis 530; — seröser Höhlen, Allgemeines 145, — Tubae 392; — vesicae felleae 445.
Hydrosalpinx 392.
Hygrome 56.
Hyperämie d. Darmoberfläche 492; — d. Darmschleimhaut 511; — Dura mat. 84; — Endocard 178; — Gaumen 245; — Gehirn 110; — Harnblase 337; — Haut 35; — Kehlkopf 256; — Knochenmark 604; — Leber 456; — Lunge 202; — Lymphdrüsen 557; — Magen 422; — Milz 280; — Muskeln 132; — Nerven 564; — Nieren 302; — Pericard 157; — Pia mater 90; — Rachen 245; — Synovialis 582; — Tuben 391; — Uterus 372.
Hyperostose 597.
Hyperplasie s. Hypertrophie.
Hypertrophie von Arterien 543; — der Bronchialmuskulat. 236; — der Clitoris 357; — der Darmfollikel 509. 515; — der Darmmuskulatur 527; — bei chron. Ruhr 518; — des Gehirns 116; — der Harnblasenwand 339; — der Haut 44; — des Herzens 186; — des Hodens 356; — der Knochen 598; — des Knochenmarks 607; — der Leber 471; — der Lunge 224; — der Lymphdrüsen des Mesenter. 488; — der Lymphgefässmuskulat. 563; — der Magenmuskulatur 426; — der Mastdarmmuskulatur 409; — der Milz 279, 283; — der Muskeln 571; — der Nebennieren 292; — der Nerven 566; — der Niere 301; — der Prostata 347; — der Schamlippen 357; — der Scheide 364; — des Uterus 365, 381.
Hypogenesie der Niere 301; — des Rectums 406.
Hypophysis 121.
Hypoplasie der Aorta 539; — des Herzens 175; — des Uterus 371.
Hypospadie 35.
Hypostase der Haut von Leichen 28; — der Lunge 202.
Hypostat. Pneumonie 212; — Todtenflecke 28.

J.

Ichthyosis 44.
Icterus des Blutes 168; — catarrhal., Untersuchung 438; — der Haut 28; — der Leber 480; — der Niere 325.

Ileocöcalstrang 488.
Ileopsoas 551.
Ileotyphus 523.
Impetigo 37.
Induration der Leber 466; — rothe u. braune der Lunge 202; — schiefrige, der Lunge 219; — der Milz 280; — der Nieren 565; — der nervösen Centralorgane 113; — der Niere, cyanotische 303.
Infarcte des Darms 512; — des Gehirns 112, 119; — der Herzmuskulatur 178, 190; — der Leber 462; — der Lunge 203; — der Milz, embolische 281; — der Milz, infectiöse 284; — der Niere, embolische 303; — der Niere, krystallinische 323; — der Nierenoberfläche 296.
Infectionskrankheiten, allgemeine Veränderungen d. Herzens 178; — der Leber 459; — des Magens 424; — der Milz 281; — der Muskeln 568; — der Niere 309.
Infraction der Knochen 592; — bei Rachitis 610.
Infusorien im Darm 506.
Instrumente zu mikroskopisch. Untersuchungen 8; — zu Sectionen 4.
Intussusception des Darms 142.
Invagination des Darms 142.
Inversio uteri 368.
Jodgummi, Zubereitung 18.
Isthmus aortae, Stenose 539.

K.

Kalk-Infarct der Niere 323.
Kapsel der Gelenke 574; — der Leber 451; — der Milz 277; — der Nieren 294; — der Sequester 611.
Katarrh der Bronchien 235; — des Darms 512; — des Duodenums 418; — der Gallengänge 438, 481; — der Harnblase 338; — der Harnröhre 341; — des Kehlkopfs 258; — der Lunge 211; — der Lymphdrüsen 558; — des Magens 423; — des Mastdarms 406; — der Nase 124; — der Niere 312; — des Oesophagus 253; — des Ohrs 128; — des Pancreas 486; — des Pharynx 246; — der Scheide 361; — der Tuben 392; — des Uterus 377.
Kehldeckel, suffocator. Stellung 256.
Kehlkopf 255.
Keloid der Haut 47.
Kinderlähmung 73.
Klappen des Herzens, angeborene Veränderungen 176; — Prüfung der Schlussfähigkeit 172; — Krankheiten 181.
Klappenfehler 182.
Klappenhaematome 178.
Kleinhirn 107.
Knochen, allgem. Untersuchung 591; — Becken 554; — Cysten 602; — Entkalkung 8; — Entzündung 599, 611; — der Extremitäten, Herausnahme 591; — der Gelenkenden 580; — Geschwülste 595, 601, 606, 612; — Gewebe, Veränderungen 597; — Kiefer, Krankheiten 123; — Neubildungen am Schädel 78; — Osteomalacie 609; — Rachitis der Rippen 151; — Allgem. 609; — Syphilis, Allgemein. 611; — Syphilis, angeborene 600; — Wirbelsäule 68, 552.
Knochenkern der unteren Epiphyse des Oberschenkels b. Neugeborenen 591.
Knochenmark 603.
Knorpel, der Gelenke 578; — des Kehlkopfs, Entzündung 260; — der Rippen, Altersveränderung 152; — der Rippen, Brüche 149.
Knotensyphilid der Haut 40.
Kohlenstaub in der Lunge 234; — in Lymphdrüsen 240. 447. 490; — in der Milz 289.
Kolpitis 361.
Kopfmaasse neugeborener Kinder 31.

Koprostase, Diphtherie des Darms 519.
Kothsteine 531.
Kranzarterien des Herzens 192.
Krebse des Beckens 556; — des Beckenperitoneums 402; — der Bronchien 225, 238; — der Clitoris 359; — des Darms 527; — des Ductus thoracicus 550; — des Duodenum 418; — der Gallenblase 446; — des Gehirns 116; — der Harnblase 340; — der Haut 51; — des Herzens 187; — des Hodens 356; — der Kiefer 123; — des Knochenmarks 606; — der Leber 472; — der Ligg. lata 391; — der Lunge 225; — der Lymphdrüsen 561; — d. L. des Mesenteriums 490; — der retroperiton. Lymphdrüsen 549; — der Lymphgefässe 504; — des Magens 426; — der Magenserosa 413; — der Mamma 137; — des Mastdarms 409; — der Muskeln 571; — der Nase 126; — der Nebennieren 293; — des Netzes 272; — der Nieren 317; — des Oesophagus 254; — der Ovarien 400; — des Pancreas 485; — des Peritoneum 270, 402; — der Pleura 195; — der Prostata 347; — der Scheide 364; — der Schilddrüse 265; — Untersuchung 54; — des Uterus 383.
Kreuzbein 554.
Kropf der Schilddrüse 265.
Krystalle im Blute b. Icterus 169; — der Niere bei Gicht 323; — der Niere bei Icterus 325; — im Sputum 263.
Kyphose der Wirbelsäule 552.
Kyphotisches Becken 555.
Kystadenome der Ovarien 397; — der Thyreoidea 265.

L.

Lageveränderungen der Leber 140, 447; — der Milz 275; — der Nieren 291; — des Uterus 366.
Leber, allgemeine Untersuchung 447; — Function 448; — Gewicht und Grösse 447; — Herausnahme 441; — Krankheiten 456; — mikroskop. Untersuchung 455; — Läppchen, Veränderungen 454.
Leichenstarre 29.
Lepra der Haut 43; — der Nase 125; — der Nerven 566; — Pilze 43; — des Rachens 251.
Leptothrix im Magen 417.
Leukaemie, Blutveränderung 166; — der Leber 471; — Knochenmark 607; — der Lunge 224; — der Lymphdrüsen der Extremitäten 561; — der Lymphdr. des Halses 267; — der Lymphdr. des Mesenteriums 490; — d. Lymphdr. retroperiton. 549; — der Milz 285; — der Niere 316.
Leukocyten, verschiedene Formen 167; — Vermehrung 166.
Leukomyelitis 72.
Lichen 38.
Ligamentum hepato-duodenale 438.
Ligatur der Arterien 542.
Lipaemie 169.
Lipom der Appendices epiploicae 495; — arborescens der Synovialis 577; — der Haut 47; — der Mamma 139; — der Nieren 318; — des Omentum 273; — der Rippenpleura 241; — des subpericardialen Fettgewebes 160.
Lithioncarmin, Zubereitung 16.
Lithonephrose 330.
Lithopädion 404.
Lordose der Wirbelsäule 552.
Lungen, äussere Untersuchung 196; — Ausdehnung 153; — Grösse 196; — Herausnahme 193; — Inspection 199; — Krankheiten 201; — mikroskop. Untersuchung 201; — Schwindsucht 231; — Steine 228.
Lupus der Haut 41; — der Nase 125;

— des Rachens 251; — syphiliticus der Haut 40.
Luxation 575, 589; — des Hüftgelenks, Beckenveränderung 555; — des Penis 343; — der Wirbelsäule 553.
Lymphadenitis 558.
Lymphadenome, allgem. 560; — der Bronchialdrüsen 240; — der Mesenterialdrüsen 490; — der Milz 285; — thymicum 155.
Lymphangiectasie 563.
Lymphangiom, allgem. 563; — der Haut 56; — des Mesenterium 488; — der Zunge 251.
Lymphangitis der Extremitäten 563; — der Lunge 210, 215, 225; — des Magens 413.
Lymphdrüsen der Achsel 139; — Allgemeines 557; — bronchiale 240; — der Extremitäten 557; — des Halses 267; — mediastinale 153; mesenteriale 488; — parametrische 384, 391; — pleurale 242; — portale der Leber 446; — retroperitoneale 549.
Lymphgefässe, Allgemein. 563; — des Darms 520, 527; — des Diaphragma 550; — des Hodens, Enchondrom 356; — der Lunge 210, 215, 225; — des Magens 413; — des Mesenteriums 488; — der Mutterbänder 390; — der Pleura 195; — des Uterus 375.
Lymphosarcoma s. Lymphadenoma.

M.

Maceration mikroskop. Präparate 7.
Macroglossie 251.
Magenerweichung 421, 432.
Magen, Gestalt 412; — Grösse 411; — Inhalt 415; — Krankheiten 422; — Lage 140, 412; — mikroskop. Untersuchung 421.
Makroglossie 251.
Maliasmus 43.
Mamma 136; — Krankheiten 137.
Mastdarm, Fisteln 408; — Herausnahme 334; — Scheidenfisteln 363; — Untersuchung 404.
Mastitis 137.
Mastzellen, Farbenreactionen 24; — in syphilit. Neubildungen 40.
Mediastinum 154
Medulla oblongata 107; — spinalis 68, 71.
Melanaemie, Veränderung des Blutes 169; — des Knochenmarks 607; — der Leber 476; — der Milz 289.
Melanosarcome der Clitoris 359; — des Gehirns 116; — der Haut 50; — des Herzens 187; — der Leber 475; — des Mastdarms 411; — Untersuchung 50.
Melasma suprarenale 28.
Meningitis s. Arachnitis und Pachymeningitis.
Meningoencephalitis 90, 114.
Meningomyelitis 73.
Menstrualer Zustand des Uterus, Differenzialdiagnose 370.
Mesarteriitis 542.
Mesenterium 487.
Methylanilin 15.
Metritis 376, 379.
Mikrocephalie 110.
Micrococcen, Nachweis im Blute 170; — im Darm 507, 511; — bei Endocarditis 183; — in der Leber 464, 465; — in der Magenschleimhaut 432; — in der Milz 284; — in Nierenabscessen 306; — bei Rachendiphtherie 247; — im Uterus, Untersuchung 376; — Wirkung auf die Gewebe 184; — der Wunddiphtherie 59.
Microcyten im Blute 166.
Microscopische Präparate, Zubereitung 19.
Microsporon furfur 63.
Microtome 9.
Miliaria 36.

Milium 65.
Milz 274: — Grösse 275: — Tumoren 279, 283.
Milzbrand, Bacillen im Blute 170; — Bac. im Darminhalt 507; — der Darmschleimhaut 514: — der Lymphdrüsen 558; — der mesenterialen L. 490.
Missbildungen an Aorta 539; — Darm 510: — Gehirn 110; — Harnblase 337; — Haut 34; — Herz 175; — Hoden 349; — Leber 447, 448; — Magen 412; — Mastdarm 405; — Milz 280; — Nebennieren 294, 318; — Niere 301; — Oesophagus 252; — Penis 343; — Prostata 346; — Rückenmark 74; — Samenstrang 349; — Schädel 102, 110; — Scheide 361; — Urethra 341; — Uterus 371; — Vulva 357; — Wirbelsäule 68.
Mitesser 65.
Molecularnecrose der Knochen 586; — der Gelenkenden 580.
Molluscum contagiosum 50.
Monorchie 349.
Morbus Addisonii 28. 293; — Brightii 309.
Mumification der Haut 58.
Mundhöhle 245.
Muskatnussleber 457.
Muskeln, Diaphragma 550; — der Extremitäten 567; — Hals, Brust und Bauch 132; — Ileopsoas 551; — mikroskopische Untersuchung 134.
Mutterbänder 389.
Muttermäler 46.
Mycosis intestinalis 514.
Myeloplaxen bei Knochenatrophie 81, 603.
Myocardium, Krankheiten 175.
Myomalacie 190.
Myome des Darms 527; — des Herzens 187; — des Magens 429; — der Nieren 318; — der Ovarien 400; — der Prostata 347; — der Scheide 364; — des Uterus 386.
Myositis 132, 568.
Myxödem 36.
Myxome der Haut 48; — des Hodens 356; — des Knochenmarks 606; — der Mamma 139; — der Muskeln 572; — der Nerven 566; — der Parotis 123; — des Uterus 388.
Myxosarcom des Oberschenkels 571.

N.

Nabelgefässe, Krankheiten 130.
Naboth's Eier 378.
Nägel, Erkrankungen 64, 65.
Nähte des Schädels 77.
Naevi materni 46; — vasculosi 56.
Narben, apoplektische des Gehirns 110; — der Haut 61; — der Leber 449; — der Luftwege 260; — der Nierenoberfläche 314; — des Penis 344; — der Vagina 363; — des Zungengrundes 250.
Narbenkeloid 47.
Nasenhöhle 124.
Nebenhoden 352.
Nebenmilz 275; — im Pancreaskopf 486.
Nebennieren 291; — in der Nierenkapsel 294; — im Nierenparenchym 318.
Nebenpancreas in der Darmwand 486.
Nebenstrumen 267.
Necrose der Darmfollikel bei Typhus 523; — des Darms 512; — der Darmserosa 494; — der Gelenkknorpel 578; — der Haut 57; — der Herzmuskulatur 190; — der Knochen 602, 611; — der Lymphdrüsen 561; — partielle der Lymphdrüsen des Mesenteriums bei Typhus 488; — der Niere 304, 320; — der Pleura 195; — der Scheide 362.
Nephritis 305.
Nerven der Extremitäten 564; — des Halses 243.

Nervenfasern, Degenerationen im Gehirn 120.
Nervensystem, Färbemethode mit Säurefuchsin 116.
Netz 271.
Neugeborene, Aeussere Untersuchung 32; — Athemprobe 268.
Neuritis 565.
Neurofibrome der Haut 47.
Neurogliome des Gehirns 115.
Neurome 566.
Neuropathisches Hautpapillom 44.
Niere, allgemeine Untersuchung 293; — Anatomie 300; — Aufschneiden 293; — Grösse 295; — Krankheiten 301; — Sectionsmethode 290; — oberflächl. Veränderungen 296; — Steine 328; — mikroskop. Untersuchung 301; — Verdoppelung 302.
Nierenbecken und -Kelche 328.
Noma der Haut 57; — der Vulva 359; — des Uterus 389.

O.

Odontome 252.
Oedem des Darms 508; — des Gehirns 112; — der Geschlechtstheile 30, 357; — der Harnblase 338; — der Haut 30; — des Larynx 255; — der Leberpforte 458; — der Lunge 206; — der Pia 87, 89.
Oesophagus, Krankheiten 253; — Untersuchung 252.
Ohr 128.
Omentum 271.
Onychomycosis 64.
Oophoritis 396.
Opticus 128.
Orchitis 245.
Organismen, niedere, s. Bacillen, Infusorien, Micrococcen, Pilze, Schizomyceten.
Osteochondritis syphilitica 600.
Osteoidgeschwülste 596.
Osteoidgewebe bei Periostitis 594; — bei Osteomalacie 610.
Osteoklasten bei Knochenatrophie 597.
Osteomalacie 598, 609; — d. Beckens 555.
Osteome des Beckens 556.
Osteomyelitis 604; — caseosa der Wirbelsäule 553.
Osteophyt 594.
Osteoporose 594, 598.
Osteosarcom 596.
Osteosclerose 598, 599.
Ostitis 599.
Ovarien 393; — Grösse 393.
Ovula Nabothi 378.
Oxalatsteine der Niere 328.
Oxyuris vermicularis im Darm 504.
Ozaena 125.

P.

Pacchionische Granulationen 83, 89.
Pachydermia lymphangiectatica 45; — der Port. vagin. 368; — der Scheide 360; — der Stimmbänder 258.
Pachymeningitis cerebralis ext. 82; — cer. int. 85; — spinalis 70.
Paedarthrocace 587.
Pancreas 484.
Pancreassteine 486.
Pancreatitis 485.
Panniculus adiposus 27, 132.
Papillome der Ovarien 399; — Unterscheidung von Krebsen 53.
Papulöses Syphilid 38.
Paraffineinbettungsmasse 11.
Parametrium 390.
Parasiten des Blutes 169; — des Darmes 502; — des Gehirns 120; — der Harnblase 334; — der Haut 61; — des Herzens 191; — der Leber 481; — der Lunge 232; — des Magens 417, 433; — der Milz 289; — der Muskeln 134, 550, 573; — der Nieren 327; — des

Oesophagus 254; — des Omentum 273; — der Pia mater 91; — der Scheide 365; — des Uterus 389.
Parietalthromben der Aorta 544; — des Herzens 192.
Parostitis bei eiteriger Gelenkentzünd. 586.
Parotitis 122.
Parulis 124.
Pectus carinatum 149.
Pelveoperitonitis 401.
Pemphigus 36.
Pentastomum der Leber 483; — in Mesenterialdrüsen 490.
Perforation s. auch Ruptur.
Perforation des Darms 529; — des Darms, Differentialdiagnose 495; — des Ductus choledochus 439; — des Duodenum 418; — der Gallenblase 442; — der Gelenke bei eiteriger Entzündung 586, 587; — der Gelenkkapseln 575, 578; — des Magens 414; — des Proc. vermiformis 531.
Periarteriitis 542.
Periarticuläre Abscesse 586.
Peribronchitis 216, 219.
Pericarditis 157.
Perichondritis arytenoidea und trachealis 260.
Pericystitis fellea 442; — urinaria 341.
Perigastritis 413.
Perihepatitis 451.
Perilymphadenitis 559.
Perilymphangitis 563.
Perimetritis 401.
Perinephritis 294.
Perioophoritis 401.
Periorchitis 351.
Periost 593.
Periostitis 593.
Periostose 597.
Peripancreatitis 485.
Periphlebitis, allgem. 536; — portalis 440; — umbilicalis 131.
Periproctitis 408, 409.
Perisplenitis 277.
Peritoneum des Beckens 401; — der vorderen Bauchwand 270.
Peritonitis 270.
Perityphlitis 531.
Periurethritis 342.
Perivaginitis 362.
Petechien der Haut 35.
Petrification des Hodens 353; — von Lymphdrüsen 240, 490; — von Uterusmyomen 388.
Pfannen der Gelenke 581; — Veränderung bei alten Luxationen 589.
Pfortader 440.
Pharyngitis 246.
Phimose 343.
Phlebectasien 537.
Phlebitis 536.
Phlebolithen 534.
Phlegmone des Darms 514; — der Gallenblase 445; — des Gaumens und Pharynx 250; — der Haut 38; — des Kehlkopfs 258; — des Magens 425; — der Mutterbänder 390; — des Ovariums 396; — des Uterus 376.
Phosphatsteine der Niere 329.
Phosphornecrose der Kiefer 124.
Phosphorvergiftungen 437; — Leberveränderungen 460.
Phthisis pulmonum scrof. 231; — pulm. carcin. 225; — renalis apostem. 308; — renalis tuberculosa 315; — uterina tub. 380.
Physometra 370.
Pia mater cerebral. bas. 93; — cer. convex. 87; — spinal. 71.
Pigment-Infiltration der Leber 481; — Kalksteine (Galle) 444; — der Lunge 200.
Pikrocarmin, Zubereitung 17.
Pilimiction 334.
Pilze im Darm 507; — der Hautkrankheiten 62; — in der Lunge 234; — im Magen 417; — im Oesophagus 254.

Pityriasis versicolor 62.
Placentar-Diphtherie 374; — Polyp 375; — Thrombophlebitis 375.
Plagiocephalie, Formen 77.
Pleura der Lunge 194; — der Rippen 241; — höhlen, Inhalt 153.
Plexus chorioidei 104.
Pneumomalacie 223.
Pneumonie 207; — catarrhalische 211; — eiterige 214; — fibrinöse 208; — käsige 217; — productive 219.
Pneumopericardium 157.
Pneumothorax, Eröffnung 150.
Pocken der Haut 37; — Micrococcen in der Milz 284.
Poliomyelitis 72.
Polymyositis chron. progress. 572.
Polypen des Darms 513, 527; — des Kehlkopfs 261; — des Magens 423; — des Mastdarms 409; — der Nase u. des Rachens 126; — des Uterus 378, 387.
Pons, Section 107.
Porencephalie 110.
Porta hepatis 446.
Pott'scher Buckel 552.
Praeputialsteine 345.
Proctitis 406.
Prolapsus ani et recti 405; — uteri 367; — vaginae 360, 382.
Prostata, Grösse 345.
Prurigo 38.
Psammome der Dura mater 71; — des Gehirns 116.
Pseudanchylose der Gelenke 574.
Pseudarthrose 609.
Pseudohypertrophia lipomatosa 571.
Pseudoleukämie s. Lymphadenom.
Psoasabscess 551.
Psoriasis 36.
Puerperale Affectionen der Ovarien 395; — der Scheide 362; — des Uterus 373; — Geschwüre der Vulva 359.
Puerperaler Zustand des Uterus 370.
Puerperalfieber, Blutveränderung 171; — Diphtherie des Darms 519.
Pulmonalstenose, angeborene 177.
Pulpa der Milz, Veränderungen bei Hyperplasie 283.
Pusteln der Haut 37.
Putrescentia uteri 373.
Pyelitis 328.
Pyelonephritis 308.
Pylephlebitis 440, 464.
Pyometra 369.
Pyonephrose 308, 330.
Pyosalpinx 392.

R.

Rachitis, Allgemein. 609; — Becken 555; — Epiphysenknorpel 600; — fötale 601; — Periostitis 594; — Rippenknorpel 151.
Ranula der Mundhöhle 251; — pancreatica 486.
Reagentien für mikroskopische Untersuchungen 13.
Rectocele vaginalis 360, 367.
Recurrens, Blutveränderung 170; — Knochenmarkveränderung 607; — Milzveränderung 284.
Reibungslinien der Gelenkflächen 580, 586.
Reife der Frucht, Zeichen 32.
Retina 127.
Retroflexio und -versio uteri 366.
Retropharyngealabscesse 268.
Rheumatismus, Gelenke 583, 584; — Muskeln 570.
Rhinolithen 126.
Rhinosclerom 44.
Riesenwuchs der Knochen 591.
Riesenzellen bei Knochenatrophie 603; — Sarcom, Anatomie 123.
Rippen, vordere Theile 149; — hintere Theile 241.
Rotz der Haut 43; — der Lunge 224; — Muskelabscesse 569; — der Nase 125.

Rückenmark, Krankheiten 70; — Untersuchung 68.
Ruhr, brandige 517; — chronische 513; — diphtherische 516; — folliculäre 515.
Rupturen d. äusseren Geschlechtstheile 358; — der Gehirnarterien 94, 544; — der Gelenkkapseln 575; — der Harnblase 340; — des Herzens 190; — der Leber 449; — der Milz 278; — der Scheide 362; — der Tuben 393; — des Uterus 373.

S.

Sacralgeschwülste 556.
Säbelbeine 592.
Säurefuchsin zur Färbung des Nervensystems 116.
Säuren, Reagentien 13; — Vergiftung mit 435.
Sagomilz 288.
Salpingitis 392.
Samenbläschen u. -leiter 348; — strang 349.
Sarcina ventriculi 417; — in der Lunge 228.
Sarcocele syphilitica 355.
Sarcome des Beckens 556; — der bronchialen Lymphdrüsen 240; — der Dura mater 87; — des Gehirns 99, 114; — der Haut 49; — des Herzens 187; — des Hodens 356; — der Kiefer 123; — der Knochen 596; — des Knochenmarks 606; — der Leber 475; — der Magenschleimhaut 429; — der Mamma 139; — der Muskeln 571; — der Nebennieren 293; — der Nerven 566; — der Nieren 317; — der Ovarien 400; — der Parotis 123; — des Periostes 596; — der Prostata 347; — der Schilddrüse 265; — Untersuchungsmethode 49; — des Uterus 388; — der Wirbelsäule 554.
Schädel, Eröffnung 79; — Formen 77; — Grösse 76; — Section nach Griesinger 80; — Untersuchung der Innenfläche 80; — äussere Untersuchung 76.
Schaltknochen 78.
Schanker des Anus 408; — der Haut 40; — des Penis 344; — der Scheide 363; — der Vulva 359.
Scharlachnephritis 311.
Scheide 357.
Schieferige Induration der Lunge 200, 220; — Färbung der Schleimhaut des Darms, Untersuchung 510; — Färb. d. Schleimhaut d. Magens 420.
Schilddrüse 265.
Schimmelpilze in der Lunge 234.
Schinkenmilz 288.
Schizomyceten im Blute 169; — im Darminhalt 507; — bei Diphtherie des Rachens 247; — in embol. Herden der Chorioidea 127; — in emb. H. der Haut 38; — in emb. H. des Herzens 179; — in emb. H. der Lunge 216; — in emb. H. der Leber 463, 464; — in emb. H. der Niere 327; — bei Dysenterie 515; — bei Gangrän der Haut 58; — b. G. der Lunge 228; — der Klappen bei Endocarditis maligna 182; — in Lymphdrüsen 562; — im Magen 417; — der Milz 284; — in Muskelabscessen 569; — der Nierenpapillen 306, 327; — bei Periostitis maligna 595; — in Thromben 535; — Untersuchungsmethoden 19.
Schleimige Erweichung der Myome des Uterus 388.
Schleimpolypen s. Polypen.
Schluckpneumonien 214.
Schneiden bei der Section 4; — mikroskopischer Präparate 8.
Schnürfurche der Leber 448, 475.
Schnupfen 124.

Schrumpfnieren 311, 313, 319.
Schwielen im Herzfleisch 180; — der Haut 44.
Scirrhus s. Krebs.
Sclerema neonatorum 46.
Sclerodermia 46.
Sclerose der Aorta 540; — des Gehirns 113; — der Knochen 599; — des Opticus 128; — des Rückenmarkes 72.
Scoliose der Wirbelsäule 552.
Scrofuloderma 40.
Scrofulose s. Tuberculose.
Sehnenflecke des Pericardiums 159.
Septische Krankheiten, Blutveränderung 171; — Thrombenerweichung 535.
Septum ventriculorum, angeb. Defecte 175.
Sequester, Knochen 611.
Serosa des Darms 491; — der Gallenblase 442; — der Leber 451; — des Magens 413; — des Uterus 401.
Siderosis der Leber 481; — der Lunge 234.
Silberinfarct der Niere 326.
Sinuöse Umwandlung der Thromben 533.
Sinus longitudinalis 81; — transversus 121.
Soor der Lunge 228; — des Magens 417; — des Oesophagus 254; — des Pharynx 252; — der Scheide 365; — Untersuchung 254.
Spaltbildungen der Haut 34; — der Wirbelsäule 68.
Speckmilz 288.
Speichelfistel 123.
Speichelsteine 123.
Spermatocele 351.
Spina bifida 68.
Spinale Lähmung der Kinder und Erwachsenen 73.
Spinalparalyse, spastische 73.
Spiralfäden im Sputum 263.
Spirochaete des Recurrensfiebers 170.
Splenadenom 285.
Splenisation der Lunge 233.
Splenitis 282.
Spondylarthrocace 553.
Spongioidbildung bei Periostitis 594.
Sputa, Untersuchung 261; — Unters. auf Tuberkelbacillen 22.
Stachelbecken 556.
Staubinhalationskrankheiten d. Lunge 234.
Stauungsleber 457; — milz 280; niere 302.
Steine s. Concremente.
Steissgeschwülste 556.
Sternoclaviculargelenk 153.
Sternum 151.
Strictureu der Harnröhre 342.
Struma der Nebenniere 292; — der Thyreoidea 265.
Subluxation 575, 589.
Submaxillardrüsen 264.
Sycosis, einfache 66; — parasitaria 64.
Synanche 249.
Synovialhaut 577.
Synovitis 582.
Sympathicus, Gangl. coeliacum 486; — Halsstrang 244.
Syphilis der Arterien 543; — des Darms 527; — der Dura mat. 82, 87; — der Epiphysenknorpel 600; — der Gehirnarterien 93; — des Gehirns 99; — der Gelenke 583; — der Harnröhre 343; — der Haut 39; — des Herzens 185; — des Hodens 365; — des Kehlkopfs 258; — der Knochen, Allgemeines 611; — d. K., angeborene 600; — des Knochenmarks 606; — der Leber 469; — der Luftwege 258; — der Lunge 224; — der Lymphdrüsen 560; — des Mastdarms 408; — der Milz 285; — der Muskeln 571; — der Nase 125; — der Nebennieren 293; — der Niere 314, 316;

— des Oesophagus 254; — des Pancreas 485; — des Penis 344; — des Pericards 160; — des Periostes 595; — des Rachens 250; — der retroperitonealen Lymphdrüsen 549; — der Scheide 363; — der Submaxillardrüsen 264; — der Tunica vaginalis testis 351; — der Thymus 155; — der Venen 536; — der Vulva 359; — der Zunge 250.
Syphilitische Caries 600.

T.

Tabes dorsualis 72; — mesaraica 489.
Taenien 505.
Tela choroides 104; — ossea 597.
Telangioctasien der Haut 55.
Teratome der Ovarien 400.
Thromboarteriitis 543
Thrombolymphangitis 563.
Thrombose. Allgemein der Art. 545; — der Venen 532; — der Lebergefässe 458; — krebsige der Lebervenen 475; — des Plexus uterinus 390; — der mesenterialen Gefässe 490; — der Milzvenen 282; — der Nierenvenen 304; — parietale der Aorta 540; — pariet. des Herzens 192; — der Herzklappen 182; — der Pfortader 440; — der Pia mater-Venen 88; — des Sinus longitudinalis 83; — d. Sin. transversus 121.
Thrombophlebitis, Allgemeines 535; — der Mesenterialvenen 491; — der Parametrien 389; — durch Perityphlitis 531; — der Pfortader 440; — placentaris 375; — des Sinus durae matris 121; — umbilicalis 131; — uteri 375.
Thrombusorganisation 533.
Thymusdrüse 155.
Todtenflecke, Erkennung 28.
Tonsille 246.
Tophi der Gelenke bei Gicht 584.
Trachea 255.
Transposition der grossen Herzgefässe 177.
Transsudate in seröse Höhlen, Untersuchung 144.
Trichinen im Darm 503; — in Mesenterialdrüsen 490; — der Muskeln 134; — Untersuchungsmethode 134.
Trichocephalus im Darm 505.
Trichomonas vaginalis 365.
Trichophyton tonsurans 64.
Trippercoccen 341.
Trockenpräparate von Flüssigkeiten. Anfertigung 7.
Tuben 391.
Tuberkelbacillen. Nachweis 21.
Tuberculose der Arterien 543; — der Arterien der Pia 95; — des Bauchfells 271; — des Beckenperitoneums 402; — der bronchialen Lymphdrüsen 240; — der Bronchien. grosse 236; — d. Bronch., kleine 216; — der Chorioidea 127; — des Darms 519; — der Darmserosa 492; — des Ductus thoracicus 549; — der Dura mater 71, 83. 87; — des Gehirns 99; — der Gelenke 587; — der Harnblase 338; — der Harnröhre 343; — der Haut 40; — des Herzens 186; — der Hoden 354; — der Intima der Lungengefässe 221; — des Kehlkopfs 259; — der Knochen 600. — des Knochenmarks 605; — der Leber 470; — der Lunge 2 — der Lymphdrüsen der Extremitäten 560; — der Lymphgefässe 563; — d. Lymphgef. des Mesenteriums 489; — der Magenschleimhaut 425; — der Magenserosa 4 — des Mastdarms 408; — mesenterialen Lymphdrüsen 4 — der Milz 286; — der Mus

— der Nase 125; — der
hoden 354; — der Neben-
292; — des Netzes 272;
r Niere 314; — der Nieren-
iche 297; — der Nierenkelche
— des Oesophagus 254;
r Ovarien 397; — des Pan-
485; — des Pericardiums
— des Periosts 595; — der
ater 90, 95; — der Pleura
— des Processus vermiformis
— der Prostata 346; — des
ns 251; — der retroperito-
Lymphdrüsen 549; — der
ipleura 241; — der Samen-
en 348; — der Scheide 363;
er Synovialis 577; — der
oidea 267; — der Trachea
— der Tuben 392; — des
s 328; — des Uterus 380;
r Venen 536; — der Wirbel-
553; — der Zunge 251.
lbus 587.
aginalis propria testis 349.
Darmserosa 494; — Dünn-
523; — Gehirn 114; — Kehl-
259; — Knochenmark 607;
ber 471; — Lymphdrüsen
lesenteriums 488; — Milz
— Muskeln 568; — Nieren
— Processus vermiformis 530.
in der Leber bei acuter Atro-
62; — bei Leukämie 471.

U.

n s. Geschwüre.
lens der Haut 52; — rotun-
duodeni 418; — ventriculi

enkelgeschwür 60.
yste 336.
e der Niere 329.
s 341.
tige der Intima aortae 544.
365; — Diagnose früherer Schwangerschaft 369; — Diagnose des menstruellen und frisch puerperalen Zustandes 370; — Grösse 365; — infantilis 371; — Wanddicke 368.

V.

Vagus 244.
Varicen der Extremitäten 537; — der Darmvenen 511; — der Mastdarmvenen 406.
Varicocele funicul. spermat. 349.
Variola der Haut 37.
Venen, Krankheiten 532.
Ventrikel des Gehirns 101; — vierter 106.
Verfettung s. Fettdegeneration.
Vergiftungen, Magenveränderungen 435; — Oesophagusveränderungen 253; — Untersuchung 433.
Verkalkung der bronchialen Lymphdrüsen 240; — der Glomeruli der Niere 313; — des Herzbeutels 159; — der Intima aortae 541; — der Media der Arterien 544; — der mesenterialen Lymphdrüsen 490; — der Rippenpleura 242.
Versionen des Uterus 366.
Vitiligo 64.
Volvulus des Darms 142.
Vulva 357.

W.

Wachsartige Degeneration der Muskeln des Herzens 190; — der M. des Skelets 133, 573.
Wanderleber 447.
Wandermilz 275.
Wanderniere 291.
Warzen, harte 45; — weiche 46.
Wasserkrebs s. Noma.
Wirbelsäule von aussen 68; — von innen 552.
Wurmfortsatz, Krankheiten 536.

X.

Xanthelasma 48.
Xanthinsteine 329.
Xanthoma 48.

Z.

Zahnfisteln 252.
Zerfallskörperchen des Blutes 167.
Zerreissungen s. Rupturen. Perforationen.
Zotten der Synovialis 577. 585.
Zottenherz 157.
Zottenkrebs der Gallenblase 446; — der Harnblase 340
Zubereitung mikroskopischer Präparate 19.
Zunge. Abglättung als Folge von Syphilis 250; — Lymphangiom 251; — Verwundung der Ränder 246.
Zusatzflüssigkeiten zu mikroskopisch. Präparaten 12.
Zwerchfell. Stand 147; — Krankheiten 550.
Zwitterbildung 358.

Gedruckt bei L. Schumacher in Berlin.

LANE MEDICAL LIBRARY

To avoid fine, this book should be returned on or before the date last stamped below.

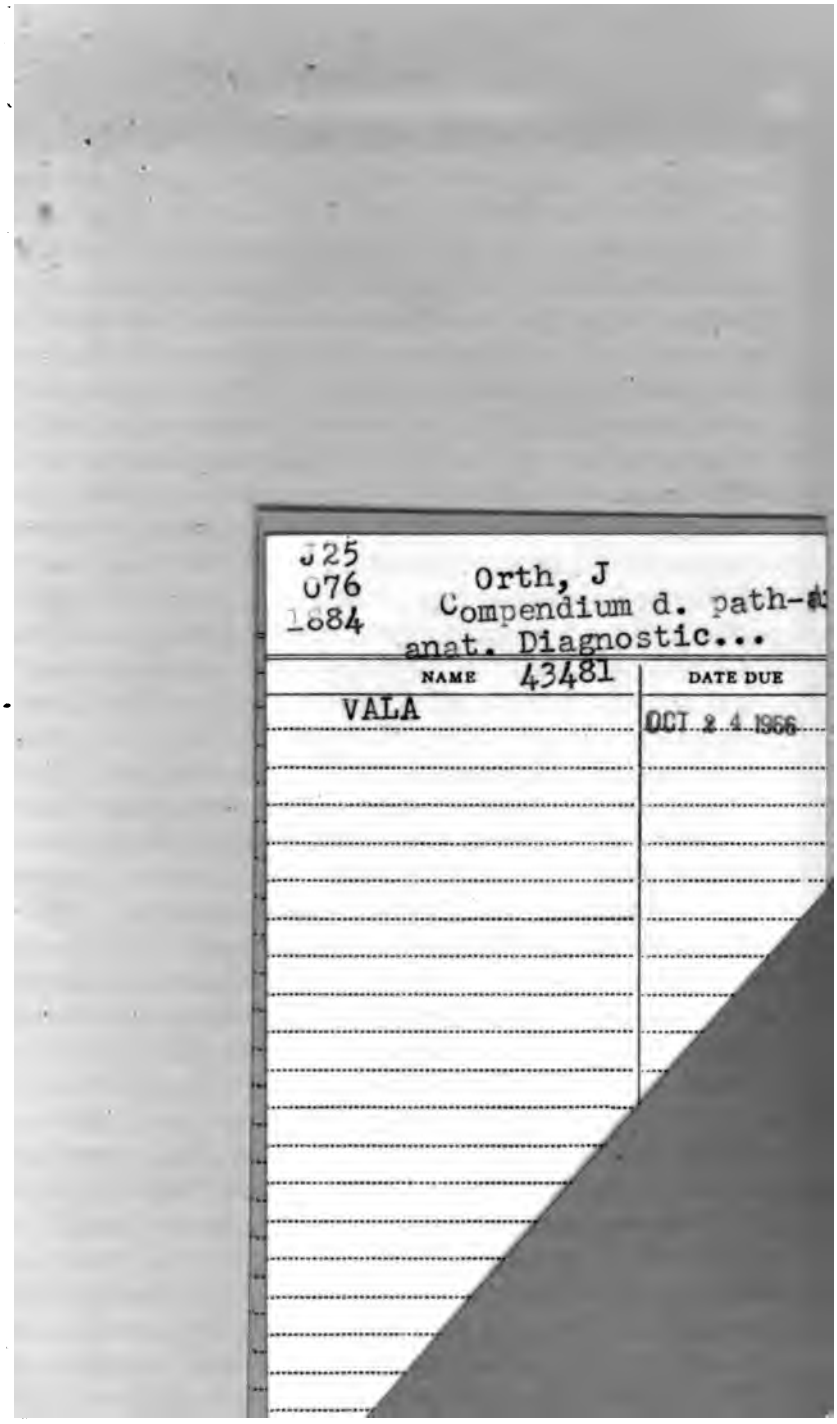

J25
O76
1884

Orth, J
Compendium d. path-a
anat. Diagnostic...

NAME 43481	DATE DUE
VALA	OCT 2 4 1966